Fortschritte auf dem Gebiete der Röntgenstrahlen

Herausgeber: Dr. Albers-Schönberg

Ergänzungsheft 6

Archiv und Atlas

der normalen und pathologischen Anatomie

in typischen Röntgenbildern

Die röntgenologische Diagnostik der Erkrankungen der Brusteingeweide

von

Dr. **Guido Holzknecht**

in Wien.

Mit 8 Tafeln.

Hamburg

Lucas Gräfe & Sillem

1901.

572

THE EVAN BEDFORD
LIBRARY OF CARDIOLOGY

presented to the

ROYAL COLLEGE OF PHYSICIANS
OF LONDON

by
DR. EVAN BEDFORD, C.B.E., F.R.C.P.
MAY 1971

Cat
54 b

Fortschritte auf dem Gebiete der Röntgenstrahlen

Herausgeber: Dr. Albers-Schönberg

Ergänzungsheft 6

Archiv und Atlas

der normalen und pathologischen Anatomie

in typischen Röntgenbildern

Die röntgenologische Diagnostik der Erkrankungen der Brusteingeweide

von

Dr. Guido Holzknecht

in Wien.

Hamburg

Lucas Gräfe & Sillem

1901.

Die röntgenologische Diagnostik

der

Erkrankungen der Brusteingeweide

von

Dr. **Guido Holzknecht**

Mit 60 Abbildungen im Text und 50 Röntgenbildern auf 8 Tafeln

Hamburg

Lucas Gräfe & Sillem

1901.

ROYAL COLLEGE OF PHYSICIANS
LIBRARY
CLASS
ACCN. 38476
SOURCE
DATE 2. VIII. 1972

Meinem hochverehrten Lehrer

Herrn Hofrat Professor Dr. HERMANN NOTHNAGEL

in steter Dankbarkeit

gewidmet.

Digitized by the Internet Archive
in 2016

https://archive.org/details/b28035288

Vorwort.

Als ich die vorliegende Arbeit begann, existierte bereits ein zusammenfassendes Werk auf diesem Gebiete. Rosenfeld in Breslau hat ein Jahr nach Röntgens Entdeckung die wenigen positiven Früchte, die das Verfahren damals für die innere Medizin gezeitigt hatte, in seinem Büchlein „Diagnostik innerer Krankheiten mittelst Röntgenstrahlen" dargestellt. Den grösseren Teil derselben füllten naturgemäss Hoffnungen und Entwürfe und Wegweiser zu weiterem Suchen, und das Wort: „Man wird wohl auch erkennen können, ..." musste damals stereotyp sein. Heute stehen die Dinge anders. Fast sechs Jahre liegen zwischen Röntgens erster Publikation seiner Entdeckung und unseren Tagen. Das schiene nicht lange, würde man nicht bedenken, dass in dieser Zeit in allen Kulturländern mit Eifer und Erfolg am Ausbau des Verfahrens gearbeitet wurde. Als Zeugnis dafür steht diesem zur medizinischen Spezialwissenschaft gewordenen Verfahren eine reiche Journal-Litteratur zur Seite. Unter diesen Umständen halte ich eine Begründung meines Unternehmens für überflüssig.

Die Zeit ist vorüber, wo die Einleitung einer jeden radiologischen Nachricht erst den Kampf mit Jenen aufnehmen musste, welche dem Verfahren Wert und Erfolg absprachen und dasselbe zu den „geistreichen Spielereien" geworfen wissen wollten. Man weiss jetzt vielmehr allgemein, dass es ein unentbehrliches, diagnostisches und therapeutisches Hilfsmittel geworden ist und sich ebenbürtig den übrigen physikalischen Methoden anschliesst, von deren überwiegender Mehrzahl es sich nur durch den Grad der Ausbildung unterscheidet.

Da an technischen Werken über das Röntgenverfahren kein Mangel ist, habe ich auf den klinischen Teil das Hauptgewicht gelegt und die Technik nur insofern berücksichtigt, als sie speziell für das im Titel umgrenzte Gebiet Bedeutung hat.

Reiche Illustration ist eine Grundbedingung der Darstellung eines Gegenstandes, dessen α und ω Gesichtseindrücke sind. Dies im Auge habe ich mich bemüht, durch zahlreiche konstruktive und röntgenographische Abbildungen die Darstellung zu unterstützen. Dieselben sind meist nach Originalzeichnungen und Originalaufnahmen wiedergegeben, einige, darunter seltene Fälle, sind Journalartikeln entnommen. Für die Überlassung derselben spreche ich den Herren Béclère und Radiguet (Paris), Blum (Wien), Professor Moritz (München), Doc. C. Hirsch (Leipzig) und Levy-Dorn (Berlin) meinen besten Dank aus.

Der kundige Leser wird erkennen, dass der Inhalt des Buches teils aus selbstunternommenen Nachprüfungen, teils aus eigenen Beobachtungen geschöpft ist. Sie entstammen hauptsächlich dem reichen Materiale der I. medizinischen Klinik in Wien, für dessen Überlassung ich, wie für stetige Anteilnahme und Förderung, meinem hochverehrten Lehrer, Herrn Hofrat Professor Dr. Hermann Nothnagel, schuldigen Dank freudig abstatte. Einzelne Fälle verdanke ich der Liebenswürdigkeit der Herren Professoren Hofr. Neusser, Gussenbauer, Chiari und Pal, der Herren Doc. Kovač und Hajek und des Hr. R.-A. Dr. Fein.

Herrn Dr. R. Breuer, Assistent der obigen Klinik, bin ich für besonnenen Rat und umsichtige Unterstützung meiner Arbeiten zu besonders innigem Dank verpflichtet.

Ich gehorche endlich einem inneren Drange, wenn ich an dieser Stelle meinem verehrten ehemaligen Lehrer, Herrn Geheimrat Prof. Lichtheim, danke. Zu einer Zeit, wo die Technik des Röntgenverfahrens noch sehr im Argen lag und vollends die innere Medizin ein Stiefkind desselben schien, hat er klugen Blickes das Kommende erkannt, die Besonderheiten, das Individuelle des internistischen Teiles der Methode gewürdigt und uns durch Wort und Beispiel eingepflanzt. Seine damals auch öffentlich mehrfach ausgesprochene, voraussichtliche Bewertung der internistischen Radiologie gilt mit wenigen Modifikationen auch heute.

Und nun übergebe ich das Buch seinem Leserkreise, meinen engeren Fachkollegen und allen Ärzten, welche die heutigen Ergebnisse und Indikationen der Untersuchungsmethode, sowie die Art der Schlüsse aus den röntgenologischen Befunden und den Grad ihrer Sicherheit kennen lernen wollen.

Wien, den 1. August 1901.

Der Verfasser.

Inhaltsangabe.

	Seite
Vorwort	VII
Einleitung	1
Spezielle Technik der Röntgenuntersuchung des Thorax	5
Röntgenoskopie des Thorax	5
Technische Nebenvorrichtungen	8
Röntgenographie des Thorax	19
Klinischer Teil	24
Die normalen röntgenologischen Thoraxbilder	24
Die beiden Thoraxbilder bei sagittalem Strahlengang	26
Die sagittalen Thoraxbilder bei verschieden hoher Röhrenstellung	31
Das Thoraxbild bei frontalem Strahlengang	36
Das Thoraxbild in den vier schrägen Durchleuchtungsrichtungen	39
Luftröhre und Bronchien. Normale Verhältnisse	44
Pathologische Prozesse der Trachea und des Bronchialsystems	46
Pathologische Bewegungserscheinungen beim Schluckakt	47
Pathologische Prozesse der Hauptbronchien	49
Pathologische Prozesse der Bronchien zweiter und höherer Ordnung	54
Lunge und Rippenfell. Normale Befunde	55
Pathologische Prozesse der Lunge und Pleura. Allgemeines	62
Lungenschatten	66
Die topische Diagnostik der Lungenschatten	72
Pathologische Prozesse der Lunge und Pleura, Spezielles	78
Die lobäre Pneumonie	78
Der Pneumothorax	83
Die Lungenblähung	89
Die Pleuritis und die pleuralen Ergüsse	91
Die Tuberkulose der Lungen	99
Phthisis incipiens	106
Der hämorrhagische Infarkt, Gangrän, Abscess	114
Lubulärpneumonie, Neubildungen	115
Ecchinococcus	116
Das normale Herz	117
Messung der Herzgrösse	126
Die Pathologie des Herzens.	
Die unkomplizierten, stationären Lageveränderungen	133
Die abnormen Eigenbewegungen	136
Abnorme Grösse und Gestalt	138
Die normale Brustaorta	142
Die Beziehungen pathologischer Prozesse zu den normalen Aortenbildern	147
Pathologische Veränderungen der Aorta	152
Lage- und Texturveränderungen mit Ausschluss des Aneurysma	155
Das Aneurysma der Brustaorta	159
Arteria Anonyma	174
Vena cava descendens	176
Mediastinale Tumoren	178
Der normale Ösophagus	181
Der Ösophagus unter pathologischen Verhältnissen	184
Die Erweiterung des Ösophagus	193
Das Divertikel des Ösophagus	194
Die Drüsenmetastasen des Ösophaguscarcinomes	197
Das normale Zwerchfell und die pathologischen Zustände und Vorgänge an demselben	198
Hernia diaphragmatica	204
Kasuistik	206
Beschreibung der Tafelabbildungen	222

Einleitung.

Schon längst hatte das Röntgenverfahren in der Chirurgie bedeutende Siege erfochten, als die ersten schüchternen Verwertungsversuche auf internistischem Gebiet gemacht wurden. Seither wurde beiderseits rüstig gearbeitet, aber das alte Verhältnis besteht noch immer. Während die chirurgische Radiologie eine an Exaktheit grenzende Methode geworden ist, ist die internistische weit davon entfernt. Internistische und chirurgische Radiologie.

Die Ursachen dieser Erscheinung dürften folgende sein. Zunächst sind die Ergebnisse der physikalischen Methoden, also auch speziell der radiologischen, in der internen Medizin überhaupt vieldeutiger als in der Chirurgie, ferner sind die Befunde selbst komplizierter, die Bilder nicht so einfach, scharfgezeichnet, sinnfällig, wie in der Chirurgie, wo es sich fast nur um Veränderungen am Skelet und um Fremdkörper handelt.

Weiter sind dem Internisten viel mehr und kompliziertere Nebenapparate nötig, von deren Brauchbarkeit und Handlichkeit der Erfolg wesentlich abhängig ist; endlich lag ein Hindernis für die Ausbildung der Radiologie darin, dass das internistische Krankenmaterial bei dem Umstande, dass es sich häufig um schwerkranke Menschen in schlechtem Allgemeinzustande handelt, aus humanitären und therapeutischen Gründen nicht in gleicher Weise konnte benützt werden, wie das chirurgische.

Einerseits ist ja am Krankenbette die radiologische Untersuchung nicht in exakter Weise durchführbar, anderseits ist ein grosser Teil von diesen Kranken nicht in dem hier wünschenswerten Maasse auf gewöhnliche Weise transportfähig.

Ein gutes, den Kranken in keiner Weise belästigendes Transportmittel, eine technisch derartig eingerichtete Untersuchungsmethode, dass der Kranke in keiner Weise geschädigt wird, war und ist notwendig. Im Mangel dieser Dinge lag mit die Ursache des Schneckenganges der internistischen Radiologie. Da man Schwerkranke nicht schonend transportieren konnte, wurden gewisse Affektionen, wie Pneumonie, nur selten untersucht, andere, wie Aneurysmen, Herzfehler etc. nur im Beginn und zu Zeiten relativen Wohlbefindens, und damit verlor man die anerkannte Basis jedes diagnostischen Fortschrittes, den Vergleich der klinischen Befunde mit dem autoptischen. Entweder verlor man bei der langen Dauer solcher chronischer Affektionen den Patienten aus den Augen, oder der Sektion ging durch lange Zeit keine Untersuchung voraus.

Unter diesen Verhältnissen war es ja natürlich, statt Schwerkranker einfach Leichen vor der Sektion zu untersuchen, doch geschah das bisher nur wenig, offenbar ohne rechte Würdigung der Bedeutung dieses Verfahrens. Was nützt der Methode die tägliche Erhebung einer Anzahl mehr oder minder unerklärlich bleibender Befunde? Und das ist das gewöhnliche Schicksal der radiologischen Untersuchung internistischer Fälle.

Ich habe die Schwierigkeiten angeführt, die mit dem Zurückbleiben der internistischen Radiologie gegenüber ihrer chirurgischen Schwester in ursächlichem Zusammenhang stehen. Man sieht, sie sind zum Teil technischer Natur. Trotzdem ich es nun im ganzen für überflüssig halte, in den Rahmen dieser Arbeit eine detaillierte Behandlung der ganzen Technik Technik.

des Verfahrens einzufügen, da diese Seite der Methode in anderen teils medizinischen, teils rein physikalischen Arbeiten in ausführlicher Weise behandelt ist, so muss ich doch die spezielle Technik der internistischen Radiologie eingehend berücksichtigen, eine Notwendigkeit, die aus dem Vorhergehenden genügend erhellt.

Die Einteilung des ganzen Stoffes ist in der Weise geschehen, dass nach Erledigung der speziellen Technik der klinische Teil folgt, der in die Schilderung des Thoraxbildes im allgemeinen und in eine Reihe von Kapitel zerfällt, welche die in Betracht kommenden Systeme und Organe in ihren normalen und pathologischen Erscheinungsformen behandelt.

Verhältnis zu den übrigen physikalischen Methoden.

Dabei hat stets die Thatsache Berücksichtigung gefunden, dass die Radiologie nirgends, am wenigsten in der internen Medizin Selbständigkeit beansprucht, sondern überall als eine Vermehrung der physikalischen Methoden auftritt und die älteren Methoden ergänzen und kontrollieren und durch sie ergänzt und kontrolliert werden mufs. Während dem Moment der Kontrolle eine zwar nicht zu unterschätzende, aber doch mehr methodologische Bedeutung zukommt, erhöht das Moment der Ergänzung der übrigen physikalischen Methoden die Bedeutung des Verfahrens wesentlich. Gerade dort, wo die anderen physikalischen Methoden, deren Gebiet nur zu sehr an die Körperoberfläche gebunden ist, uns im Stiche lassen, erhellen die Röntgenstrahlen, für die der Abstand der Herde von der Oberfläche nur von sekundärer Bedeutung ist, nicht selten die sonst unzugänglichen Tiefen.

Nun ist es auch wohl klar, welch trauriges Zeugnis sich ein Radiologe ausstellt, der der übrigen physikalischen Methoden entraten zu können meint und anderseits ist die Zeit nicht mehr ferne, wo das Wort auch umgekehrt Geltung bekommt für den Internisten. Freilich hat derselbe das Recht zu fordern, dass das Röntgenverfahren vorher als internistische Methode ebenso eingehend und umfassend ausgebaut wird, wie die übrigen erwähnten es sind, deren Litteratur heute Bibliotheken füllt. Dazu haben nun die Radiologen viele Jahre hindurch wenig Lust gezeigt. Sie schüttelten lieber den Baum, von dem die immer reifen chirurgischen Früchte des Verfahrens in ungezählter Masse fielen und mühelos gesammelt werden konnten. Zu den langwierigen und schwierigen internistisch-radiologischen Untersuchungen gebrach es ihnen an Zeit und Lust. Viel Lust aber gehört dazu und manches Andere und viel Zeit, wohl noch manches Jahr wird vergehen, bis das Verfahren theoretisch und praktisch den übrigen physikalischen Methoden ebenbürtig zur Seite stehen wird. Aber auch heute verdient es schon die Beachtung und Verwendung seitens der Internisten, in erster Linie wegen seiner nicht unerheblichen positiven Erfolge, in zweiter Linie wegen seines formalen, didaktischen Wertes. Die mehr oder minder an die Oberfläche gebundenen physikalischen Methoden lenken unser Denken leicht von der Tiefendimension ab. Statt dass wir bei der Perkussion, wie dies wohl möglich ist und bei grosser Uebung faktisch geschieht, gleichsam eine direkte Perception der Tiefenanlage des den Schall verändernden Gewebes in ähnlicher Weise erhalten, wie wir beim binoculären Sehakt den Abstand zweier hintereinander liegenden Gegenstände scheinbar direkt wahrnehmen, während das logische Zwischenglied, die ziemlich komplizierte Berechnung aus Augendistanz und Gesichtswinkel unbewusst in uns vorgeht, statt dessen begnügen sich viele damit, eine landkartenartige Oberflächendarstellung, z. B. Perkussionsfiguren aufzunehmen und gehen dann bewusst den logischen Weg der Schlussfolgerung aus den gewonnenen Befunden durch. Auf dieser Stufe bleibt so mancher zeitlebens stehen, statt z. B. beim Auskultieren quasi den so und so beschaffenen Inhalt in den Bronchien im Geiste zu sehen, die Distanz eines Stenosengeräusches vom Ohre zu hören, den Abstand eines tiefliegenden Mediastinaltumors vom perkutierenden Finger sozusagen zu fühlen. Natürlich bleiben noch immer zahlreiche Fälle übrig, wo erst aus dem Zusammenhange mehrerer, für sich vieldeutiger Symptome eine Schlussfolgerung erlaubt ist. Dieser Sinn für die Tiefendimension, das Denken in die Thoraxtiefe, die räumliche Vorstellung der Untersuchungsergebnisse prägt sich demjenigen mit der Kraft des Selbstgeschauten und Selbsterlebten ein, der das Röntgenverfahren verständig geübt hat. Darin liegt der genannte formale Wert desselben.

Das Verfahren zerfällt technisch in zwei Teile, die Erzeugung der Bilder mittelst des Fluorescenzschirmes und mittelst der photographischen Platte. Hier ergiebt sich die Frage nach dem Wertverhältnisse der beiden Methoden. Man ist heute nicht mehr im Zweifel darüber, dass sie im wesentlichen nicht miteinander konkurrieren, sondern sich ergänzen, dass man also nicht der einen den Vorzug vor der anderen geben kann, und die Frage stellt sich daher so: In welchen Fällen hat man das eine, in welchen das andere Verfahren zu verwenden? Was leistet die Radioskopie, was die Radiographie Besonderes, und welche von diesen Leistungen werden vom Internisten besonders in Anspruch genommen? Daraus ergeben sich die Indikationen der beiden Verfahren von selbst. Indicationen zur Radioskopie und Radiographie.

Die Radioskopie ist wesentlich einfacher in der technischen Ausführung als die Radiographie. In wenigen Sekunden ist der Apparat in Funktion gesetzt und schon bietet sich uns ein verwertbares Bild, während die Zeit bis zur Fertigstellung auch nur eines Negatives nach Viertelstunden misst. Wie oft man auch dann noch dadurch enttäuscht wird, dass man aus der entwickelten Platte, statt eines Aufschlusses über den Fall, eine gute Lehre über die Aufnahmstechnik erhält, kennt jeder Praktiker aus seiner Lehrzeit. Anders steht es in dieser Beziehung mit der Radioskopie. Da hier das rasch entstandene Bild sofort verwertet werden kann, kann ein aus irgend einem Grunde unbrauchbares sofort durch ein unter günstigeren Bedingungen gewonnenes ersetzt werden. Zeigt das Radiogramm, z. B. dass man bei der Exposition die Röhre etwas höher hätte stellen sollen, um etwa gewisse durch die Zwerchfellkuppe gedeckte Herzantheile (Spitze etc.) zur Ansicht zu bringen, so sind Platte, Zeit und Mühe verloren, und oft sind die Schwierigkeiten gross, die Gelegenheit zu einer zweiten radiographischen Untersuchung des Patienten zu bekommen.[1]) Technische Differenzen.

Bei der radioskopischen Untersuchung hingegen stellt man im gleichen Falle mit einem Handgriff die Röhre höher und hat auch schon das gewünschte Bild. Noch häufiger liegen die Verhältnisse so, dass ein Bild in einer Durchleuchtungsrichtung überhaupt nicht zur Orientierung über die Sachlage ausreicht: dies gilt besonders für Lokalisationsfragen, die z. B. bei Verdichtungsherden in den Lungen von ebensolcher Bedeutung sind, wie bei Fremdkörpern und hier überdies unverhältnismässig häufiger zu beantworten sind. Man weiss, dass mindestens zwei Bilder zur Orientierung über die Lage eines Schattens nötig sind. Zur Erkennung der Form des schattenwerfenden Körpers ist sogar eine sehr grosse, zusammenhängende Reihe solcher nötig. Wir drehen den Körper während der Durchleuchtung und bekommen so eine unendliche Zahl wechselnder Silhouetten, aus denen wir auf Lage und Form der Herde oder Organe schliessen; ist die Aufnahme zweier Radiogramme noch möglich, so ist es völlig unmöglich, eine solche beschriebene Serie herzustellen, kurz: die Radioskopie ist in hohem Maasse übersichtlich im Gegensatze zur Radiographie. Übersichtlichkeit der Radioskopie.

Ein weiterer Unterschied besteht in der Billigkeit des radioskopischen Verfahrens gegenüber dem radiographischen, dessen Plattenverbrauch in erschreckend kurzer Zeit selbst den sehr hohen Anschaffungskosten der Apparate gleich kommt. Kosten.

So rasch die radioskopischen Bilder hervorgebracht werden, so vergänglich sind sie, mit dem Ausschalten des Apparates sind die Fluorescenzbilder verschwunden, während das Radiogramm ein bleibendes Dokument ist, an dessen Hand noch lange nach seiner Anfertigung studiert und demonstriert werden kann. Ein später zu besprechendes zeichnerisches Hilfsmittel ist allerdings geeignet, diesen Mangel der Radioskopie teilweise gut zu machen. Beständigkeit.

Was die Schärfe der Bilder anlangt, leistet im allgemeinen die Radiographie mehr. Knochenstruktur, zarte Lungenzeichnungen normaler und pathologischer Natur, und andere auf gleicher Stufe stehende Details sind kaum je am Fluorescenzschirm zur Ansicht zu bringen, Schärfe der Bilder.

[1]) Man mache es sich auch dann, wenn mit wachsender Übung ein Misslingen selten wird, zur Regel, sofort nach jeder Aufnahme zu entwickeln, weil das Ergebnis oft zu abermaliger radiologischer oder sonstiger Untersuchung veranlasst.

während sie am Radiogramm bei guter Technik stets in befriedigender Weise erscheinen [1]) und zwar unter anderem um so besser, je weniger dicht und stark der ganze Körperteil ist, in je geringerem Maasse im ganzen die Strahlen absorbiert werden. Denn unser Auge ist (und das kommt uns ja vielfach zu statten) nach Art eines photographischen Apparates zur Aufnahme einer grossen Zahl in kurzen Intervallen aneinander gereihter Momentphotographieen geeignet, dagegen ist es nicht imstande, wie die photographischen Platten bei Aufnahmen mit längerer Expositionszeit, lange Zeit einander folgende Eindrücke zu summieren. Diese Notwendigkeit ergiebt sich aber gerade in den Fällen, wo massige Körperteile untersucht werden sollen. Denn was wir auf Schirm und Platte wahrnehmen, sind, wie bekannt, Lichtintensitätsdifferenzen; wir erkennen den Unterschied zwischen helleren und dunkleren Flächen. Die absoluten Lichtintensitäten hängen von der Grösse der Absorption ab, die die Röntgenstrahlen beim Durchdringen der Medien erfahren und diese steht wiederum im Verhältnis zum spez. Gewichte und zur Lineargrösse des Mediums in der Durchstrahlungsrichtung. Radioskopiert man die Hand oder den Vorderarm, so werden von den auffallenden Strahlen beim Durchtritt relativ grosse Mengen seitens der Knochen und kleine Intensitätsmengen seitens der Weichteile absorbiert. Die Reste weisen daher eine relativ grosse Differenz auf; anders z. B. bei der Radioskopie des Beckens. Hier werden durch die massigen Weichteile schon erhebliche Intensitätsmengen absorbiert, während die darin verborgenen Skeletteile einen relativ kleineren Absorptionszuwachs bedeuten. Die Differenz der Reste ist daher klein und wird, am Augenblicksbild des Schirmes für das Beckenskelett leicht so klein, dass unser Auge sie nicht mehr wahrnimmt. Wie bekannt, muss ja die Grösse der Differenz zweier Lichtintensitäten ein gewisses Maass, die sogenannte Reizschwelle überschreiten, der Zuwachs an Intensität muss ja ungefähr $^1/_{30}$ betragen, um empfunden zu werden. Das Auge müsste also, umsomehr als die Intensität Schwankungen unterworfen ist und hier an der Grenze des Wahrnehmbaren leicht unter die Reizschwelle gerät, eine grössere Reihe voneinander folgenden Eindrücken zu einem Bilde summieren. Das kann es aber nicht, wohl aber kann das die photographische Platte. Sie summiert die einzelnen aufeinander folgenden Eindrücke, gleichgiltig ob sie gleich stark, ob sie rhythmisch sind oder nicht, gleichgiltig in welcher Zeit sie einwirken, und damit ist die Bevorzugung der Aktinographie bei massigen Körperteilen, wie Abdomen und Becken, Hüftgelenk, Schultergelenk, klar. Für den Thorax trifft das, wie wir sehen werden, nicht im selben Maasse zu, vor allem, weil er zwar massig, besser gesagt, tief ist, das spez. Gewicht seines Hauptbestandteiles, der Lungen, jedoch sehr niedrig ist.

Bewegte und ruhige Objekte.

Ein wesentlicher Unterschied besteht zwischen den Radiogrammen ruhiger und bewegter Objekte. Bei den Geschwindigkeiten und Exkursionsgrössen der in Betracht kommenden Bewegungsphänomene gibt die Radioskopie scharfe und alle Qualitäten der Bewegung meist gut wiedergebende Bilder, während das Radiogramm eines bewegten Objektes völlig verschwommene Bilder zeigt, mit unscharfen, verwischten Grenzen, die um so undeutlicher sind, je grösser die Amplituden der (gewöhnlich oszillierenden) Bewegung sind. Da von dieser allein die fehlerhafte radiographische Darstellung der Ränder bewegter Objekte abhängt, während Frequenz, Rhythmus und andere Details der Wellenform auf dieselbe keinen Einfluss haben, so ist auch die anfänglich gehegte Hoffnung hinfällig, dass man aus der Art der verwischten Ränderzeichnung auf obige Qualitäten der Bewegung wird schliessen können, ja sogar der Schluss auf die Amplitude ist unsicher, da sich die dem Wellenberg und Thal entsprechende Stellung der Schattenränder meist nicht aus dem gleichmässig abgetönten Randsaum abhebt. In nur teilweise zureichender Art ist es möglich, bei ganz oder nur halb willkürlichen Bewegungen, wie bei der Respiration (s. respir. Stillstandsaufnahme) wenigstens einzelne Phasen der Bewegung radiographisch zu fixieren, während natürlich die Bewegung selbst graphisch

[1]) Die Ursache liegt wohl in der enorm verschiedenen Grösse des Kornes der bildauffangenden Schichten. Das des Schirmes ist makroskopisch, das der Platte mikroskopisch.

festzuhalten unmöglich bleibt. Die angedeutete Art, Aufnahmen in der Atmungspause zu machen, welche in praktisch durchführbarer Weise zuerst von Levy-Dorn geübt und gewürdigt wurde (respiratorische Stillstandsaufnahme), während Verfasser sie früher in einer mangelhaften Form angegeben hatte, dürfte in Zukunft eine enorme Bedeutung gewinnen und zwar nicht nur für das Gebiet der Lungenerkrankungen.[1])

Resumieren wir nun: Die Radioskopie ist wesentlich einfacher, billiger, übersichtlicher als die Radiographie und für die Beurteilung von Bewegungen der Objekte allein anwendbar, diese hinwieder gibt bei unbewegten Teilen schärfere Bilder, resp. noch dort erkennbare feine Details, wo die Radiographie nicht mehr ausreicht. Bedenken wir nun, dass für die Untersuchung der Thoraxeingeweide, das Hauptgebiet der internistischen Radiologie, ein Bild in blos einer Durchleuchtungsrichtung kaum je ausreicht, dass man meist genötigt ist, zahlreiche Bilderserien in ebenso vielen Durchleuchtungsrichtungen zu vergleichen, so zwar, dass eine radioskopische Untersuchung hier nicht selten $^1/_2$ Stunde in Anspruch nimmt, bedenken wir ferner, dass wir es gerade im Thorax mit Organen zu thun haben, die sich in beständiger Bewegung befinden, dass wir aus den Veränderungen dieser Bewegung fast ebenso viel erschliessen wie aus den Formen der ruhenden Organe, so kommen wir zu dem Schlusse, dass bei der Thoraxuntersuchung die Radioskopie das mehr verwendete Verfahren sein muss.[2]) Es wird stets Anwendung finden als vorläufige Orientierung, jede radiologische Untersuchung des Thorax wird mit ihm einzuleiten sein. Dass es vorkommt, dass ein Radiogramm des Thorax angefertigt wird ohne vorläufige radioskopische Untersuchung, ist eine ebenso sichere als wunderliche Thatsache. Es ist gut zu wissen, dass solche und ähnliche Sünden in grosser Zahl begangen wurden; man begreift dann, wie es möglich war, dass das ganze Verfahren bei vielen Aerzten in Misskredit hat kommen können. Man kann es in Kenntnis der einschlägigen Fehler diesen nicht verübeln, dass sie das ganze Bad ausgegossen haben. Das Kind, das sie dabei mit verschütteten, hervorzusuchen, sei mit eine Aufgabe dieser Arbeit. Resumé.

Hat man sich radioskopisch orientiert, so erkennt man in den meisten Fällen bald, dass man mit einer gründlichen, umfassenden radioskopischen Untersuchung nicht nur völlig ausreicht, sondern dass eine angeschlossene Radiographie das Resultat in keiner Weise zu vervollständigen vermag; in einer Anzahl von Fällen ergibt sich allerdings die Thatsache, dass ein Radiogramm, sei es in Hinsicht auf die Schärfe des Bildes (Lungen), sei es mit Rücksicht auf die Unzulänglichkeit der Radioskopie massigen Körperteilen wie der Wirbelsäule gegenüber weitere erwünschte Aufschlüsse bringt, oder es besteht aus äusserlichen, z. B. didaktischen oder praktischen Gründen der Wunsch nach einem bleibenden Dokumente, das aber das am Fluorescenzschirm gesehene — man muss es dreimal sagen — in keiner Weise zu ersetzen vermag.

Ich will hier die Gründe nicht erörtern, die in der Chirurgie die überwiegende Verwendung der Radiographie bedingen.

---

[1]) Siehe: Wr. klin. Rundschau, 1901, Holzknecht und Kienböck, die Bedeutung der Ruhe für die Röntgenaufnahmen.

[2]) Wo daher eine Schattenbildung nicht ausdrücklich als radiographisch bezeichnet ist, ist sie als radioskopisch aufzufassen.

Die spezielle Technik der Röntgenuntersuchung des Thorax.

Aus den in der Einleitung erwähnten Gründen setzte ich hier die Bekanntschaft mit dem die Röntgenstrahlen erzeugenden Hauptinstrumentarium und dessen Behandlung voraus, muss aber erwähnen, dass nicht nur zur praktischen radiologischen Bethätigung, sondern auch zur kritischen Würdigung der radiologischen Befunde ein gewisses Maass von Kenntnis desselben unerlässlich ist. Bezüglich seiner verweise ich auf die einschlägigen Werke von Donath, Londe, Gocht, Müllner-Büttner u. a. Was ich hier also voraussetzte und übergehe, ist: Die Qualität und Zuführung des Betriebsstromes, Wahl und Behandlung des Induktoriums und des Unterbrechers, die Wahl und Behandlung der Röntgenröhren, der Fluorescenz-Schirme, der sensiblen Platten, die Bekanntschaft mit den Eigenschaften letzterer sowie der Röntgenstrahlen, mit den diesbezüglichen technischen Ausdrücken, die Bekanntschaft mit dem Wesen der Durchleuchtung und Röntgenographie. Diese Kenntnisse haben ja einen allgemeinen, von dem chirurgischen Teil des Verfahrens wenig abweichenden Charakter. Wie erwähnt, sind es besonders die Nebeninstrumente, die die technischen Besonderheiten des internistischen Röntgenverfahrens ausmachen und die einer besonderen Darlegung bedürfen.

Naturgemäss behandle ich diese Nebeninstrumente in zwei Gruppen, je nachdem sie der Durchleuchtung i. e. der direkten Beobachtung der von den bestrahlten Körpern auf den Fluorescenzschirm geworfenen Schatten oder der graphischen Darstellung auf lichtempfindlichen Platten dienen.

Radioskopie des Thorax.

Bedeutung der Technik.

Wenn ich in der Einleitung als einen Vorzug der Radioskopie gegenüber der Radiographie die hervorragende technische Einfachheit hervorgehoben habe, so war das nur bedingt gemeint. Einfach allerdings erscheint das Verfahren, wenn man mit dem gewöhnlichen Instrumentarium (Induktorium, Unterbrecher, Röhre und Fluorescenzschirm) ausgerüstet das Durchleuchtungsbild betrachtet und es sich daran genügen lässt. Dieser Vorgang ist jedoch für internistische Fälle völlig ungenügend. Die Verhältnisse sind viel komplizierter als in der Chirurgie, die Fehlerquellen sind viel zahlreicher und, was das Sinnfälligste ist, die Enttäuschungen, die man unter Anwendung dieser sorglosen Technik in ziemlich geschlossener Reihe am Sektionstische erlebte, waren geeignet, einerseits die der Sache Fernerstehenden irre zu führen, andererseits aber die mit ihr Beschäftigten von der Notwendigkeit einer souveränen, bis ins kleinste Detail durchgearbeiteten Technik zu überzeugen. Ein Beispiel möge die Sache noch klarer machen. Es bestehe ein basal gelegener Gangränherd des rechten Unterlappens, dessen Existenz dem Sputumbefunde nach zweifellos ist, dessen unerbringliche topische Definition aber an eine operative Therapie nicht denken lässt. Zur Förderung der schwebenden Frage werde die Radioskopie herangezogen und nun bestehe die Aufgabe, die Lunge nach einem solchen Herde abzusuchen. Vergegenwärtigt man sich den gewölbten Bau einer Zwerchfellkuppel, und berücksichtigt man die Fig. 1, so erkennt man leicht, dass hier mit der

geläufigeren hinteren Mittelstellung der Röhre nichts erreicht wird. Stellt man nämlich die Röhre in der Höhe *C* ein, so erscheint am Schirm in γ die bogenförmige Kontur des Schattens desjenigen Lebermeridians, in dem der Punkt *c* liegt, während die Schatten der Punkte *a* und *b* resp. eventuell sich dort befindende abnorme Formationen im dunklen Schatten der übrigen Lebermasse verschwinden. Man muss also nacheinander eine grössere Reihenfolge von Röhrenstellungen wählen, um so eine grössere Zahl von Lebermeridianen abzusuchen oder man lässt noch besser die Röhre von einer extremen, z. B. der höchsten Stellung allmählich in die entgegengesetzte, die tiefste, wandern und betrachtet gleichzeitig das Schirmbild. Bei unserer gewöhnlichen Einrichtung ist das erste Verfahren recht umständlich, das letztere unmöglich. Zählt man die Handgriffe zusammen, die bei Benützung der gewöhnlichen Stative nötig sind, um mit der Röhre aus einer Stellung in die andere überzugehen, so findet man meist eine recht bedeutende Zahl. Will man z. B. die Röhre um eine Handbreite höher stellen, so muss man Fluorescenzschirm und Bleiblende zur Seite legen und damit das Schirmbild aus dem Auge lassen. Oft ist es nötig, den Apparat ausser Funktion zu setzen, um nicht von Funken aus dem Kabel getroffen zu werden. Nun ist es dunkel und man macht Licht, um manipulieren zu können. Der Patient wird gebeten, zur Seite zu treten oder man geht um die ganze Anordnung herum, um zum Stativ zu gelangen. Hat man sich dann nach einiger Zeit wieder an die Dunkelheit gewöhnt, so kann man noch froh sein, wenn man die Röhrenverschiebung im gewünschten Ausmasse getroffen hat. Oft genug erkennt man jetzt, dass sie z. B. zu gross war, woraus eigentlich die Indikation zur Wiederholung der Einstellung abzuleiten wäre. Dies thut man jedoch meist nicht, teils aus Verdruss, teils weil man einsieht, dass das für eine im Grunde einfache Untersuchung zu zeitraubend ist. Im besten Falle erkennt man, dass ein technischer Mangel vorhanden und die Möglichkeit einer allmählichen stetigen Bewegung der Röhre nach allen Richtungen des Raumes gefordert werden muss. Denkt man sich aber ein faktisch so veranlagtes Stativ, dass sich die Röhre an demselben mit einem Griff einer Hand beliebig verstellen lässt, so muss der Fluorescenz- oder der Bleischirm weggelegt werden, um die Hand freizubekommen, dadurch ist aber wieder die gleichzeitige Betrachtung des Schirmbildes vereitelt. Wie diesen Miseren abgeholfen werden kann, ist in den betreffenden Abschnitten nachzusehen. Hier sei nur erwähnt, dass sie nicht etwa seltene, sondern tägliche und stündliche Vorkommnisse in einem schlecht ausgestatteten Laboratorium sind. Ihretwegen wird nicht selten auf Genauigkeit verzichtet, sie sind schuld, wenn sich zum Beispiel im obigen Fall der Pathologe durch den Befund eines apfelgrossen, dem Zwerchfell aufsitzenden Herdes zu dem Urteil veranlasst sieht, dass ein radioskopisch sichtbarer Herd offenbar grösser sein muss. Die Erkenntnis des Radiologen, er habe einen falschen Lebermeridian eingestellt, kommt dann zu spät. Wenn ich daher im folgenden minutios zu werden scheine, so hat das seine guten Gründe. Zahllose kleine Hindernisse reihen sich hier zu einer alle korrekte Arbeit hemmenden Kette und summieren sich zu enormen Verlusten an Zeit und Kraft des Arztes, an Kraft und Vertrauen der Patienten.

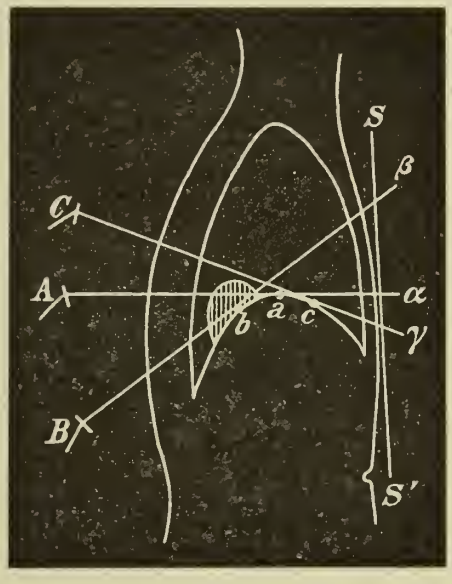

Fig. 1.

Bei Stellung der Röhre in mittlerer Thoraxhöhe (*C*) wird der am hinteren Abhang der Zwerchfellkuppe gelegene Herd auf dem Schirm *SS'* nicht abgebildet. Bei der Einstellung in der Höhe der Zwerchfellkuppe nur zum Teil (*A*), erst bei tiefer Stellung fast vollständig (*B*).

Die technischen Nebenvorrichtungen

für die Radioskopie werden durch die vorhandenen Durchleuchtungsmöglichkeiten bestimmt, und es ist klar, dass jene das Instrumentarium beherrschen werden, die am häufigsten in Anwendung kommen. Die Durchleuchtung des Thorax wird je nach dem Allgemeinzustand des Patienten im Stehen, Sitzen oder Liegen vorgenommen, am häufigsten im Stehen.

Drehschemel. Letztere Stellung erfordert für gewöhnlich keinen Apparat, wenigstens kommt man ohne einen solchen aus. Man ist oft genötigt, den Patienten in bestimmter Weise vor der Röhre zu drehen, um so bei gleichem Röhrenabstand eine Anzahl durch eine frei im Patienten liegende Achse gehender Durchstrahlungsrichtungen zu erhalten. Für gewöhnlich verfährt man dabei so, dass man mit beiden Daumen den Fluorescenzschirm unverschieblich an den Patienten drückt, die übrigen Finger um seine Schulterbreite oder seine Oberarme legt und nun den Patienten samt dem anliegenden Schirm dreht. Das Ungeschick der Patienten, gesteigert durch die ungewohnten Erscheinungen und die gewohnte Furcht vor eingreifenden ärztlichen Prozeduren stört hierbei oft und ein drehbarer Fussschemel, der hier abhilft, empfiehlt sich umsomehr, als das im Tag hundertmal wiederholte, ärgerliche „Noch ein Stück nach links", oder „bitte, das ist zu weit" sich zu einem erheblichen Zeitverlust summiert.

Die Besprechung der Apparate für die in sitzender und liegender Stellung vorgenommene Radioskopie will ich verschieben, bis die Anforderungen der Radiographie, denen sie zugleich dienen, Erörterung gefunden haben.

Röhrenhalter. Die Seite 7 an einem Beispiel erläuterten Bedürfnisse verlangen, dass der die Röhre tragende Apparat freie Exkursionen nach allen Richtungen des Raumes von bestimmten Ausdehnungen erlaubt. Die Exkursionen müssen ohne Stellungsveränderung des den Schirm im Auge behaltenden Arztes leicht mit einer freien Hand bewerkstelligt werden und womöglich durch selbstthätige Sperrvorrichtungen unterbrochen werden können. Man muss bei Stellungsänderungen der Röhre verlangen, dass die Fixation in jeder beliebigen Stellung möglich ist und kann sich höchstens auf eine diskontinuierliche, grobe Einstellung in grossem Umfang und dazu eine stetige Einstellung in kleinem Umfang einlassen. Was die Röhrenklemme betrifft, müssen wir eine bequeme, rasch zu bedienende Form verlangen, damit wir den öfters nötigen Röhrenwechsel nicht als Last fühlen und vernachlässigen. Ferner muss der Röhrenhalter erlauben, die wie immer eingefügte Röhre mit ihrem Bestrahlungsfeld nach jeder Richtung zu wenden.

Eine solche technische Vielseitigkeit legt die Metallkonstruktion nahe, aber ein langer eiserner, als Hebel wirkender Arm an einem freistehenden Stativ ist unmöglich, das letztere nimmt ausserdem viel Bodenraum ein, was bei einer Arbeit im Dunklen sehr nachteilig ist. Endlich übertragen sich die Erschütterungen des Bodens durch Schritte oder durch den Motorunterbrecher mittelst des am Boden stehenden Stativs auf die Röhre, was besonders bei der Radiographie, wie begreiflich, stört. Die Stativform dürfte daher, trotz ihrer nicht zu leugnenden Vorteile, für die Thoraxdurchleuchtung in stehender Haltung in den Hintergrund treten und der an der Mauer befestigte Wandarm ihre Stelle erobern.

Ganz zu verwerfen sind die jetzt nicht selten konstruierten einfachen Holzwandarme; sie vereinigen die Ungelenkigkeit der Stative mit der Unannehmlichkeit der Wandarme, dass sie immobil sind. Der Radiologe wird einen solchen, oben geforderten Wandarm nicht entbehren können, wenn er nicht seinen Zeit- und Kraftaufwand vermehren und seine Leistung reduzieren will. Für diejenigen Fälle, in denen dieser Wandarm versagt, mag dann daneben irgend eines von den zahlreichen hölzernen Stativen verwendet werden, die allgemein üblich sind. Bis vor kurzem[1]) der einzige mir bekannte Wandarm, der den oben angeführten

[1]) Neuerdings konstruiert auch die Firma Reiniger, Gebbert & Schall, Erlangen, einen solchen, den ich ebenfalls gerne gebrauche. Das Endglied besitzt eine aus Hartgummiplatten bestehende Schutzvorrichtung gegen Funkenschläge, welche bei richtiger Behandlung der Röhren vollständig überflüssig ist (Fig. 3).

Bedürfnissen fast vollständig entspricht, ist der nachstehend abgebildete (der Firma Ash & Sons, Berlin), der nach den Angaben von Gocht in Würzburg nach Art der zahnärztlichen Wandarme eingerichtet ist. Das Brett wird in der Wand sorgfältig befestigt, so dass es ganz unbeweglich derselben anliegt. Die Exkursionen, denen die endständig befestigte Röhre (Taf. I, 1 und Fig. 2 folgt, sind folgende:

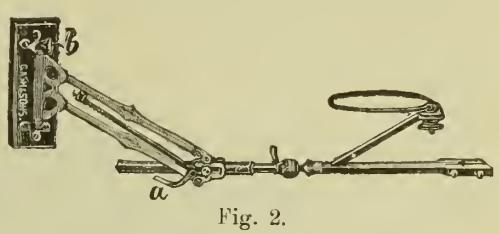

Fig. 2.
Röhrenwandarm (Ash & Sons, Berlin).

1. Horizontale, stetige, bogenförmige Exkursionen nach vorwärts und rückwärts. Sie bedürfen für gewöhnlich der übrigens möglichen Aretierung (Schraube *b*) nicht.

2. Vertikale, diskontinuierliche Exkursionen in den dem zahnärztlichen Wandarm eigenen Rhombusgelenken, die eine Verschiebung der stets horizontal bleibenden Endstange parallel zu sich selbst nach oben und unten erlauben. Die Bewegungen können nur in Intervallen von ca. 5 cm aretiert werden, resp. sie aretieren sich selbstthätig durch die diagonale Zahnstange, sobald der irgendwie gehobene Arm seiner eigenen Schwere überlassen wird. Das Senken geschieht durch Anheben des Hebels *a* in einfachster Weise. Die Diskontinuität dieser Bewegung wird dadurch ausgeglichen, dass in dem Kugelgelenk des Endgliedes kontinuierliche Vertikalbewegungen in ausreichendem Umfange (20 cm) möglich sind. (Vgl. Fig. 2 und Tafel I, 1.)

3. Horizontalbewegungen von und zur Wand, frontal in Bezug auf den Beobachter, werden durch die eventuell verlängerte Zugstange in bedeutenden Dimensionen vermittelt. Das vorerwähnte Kugelgelenk erlaubt kleine Exkursionen in allen erdenklichen Richtungen, so dass die endständige Röhre ungefähr ein Drittel einer Kugeloberfläche beschreibt, ferner gestattet es eine Drehbewegung des horizontalen Röhrenhalter-Endstückes um seine Längsachse und damit eine ebensolche Bewegung der vertikalstehenden Röhre um ihre Querachse in vollem Kreisumfang. Die Röhrenklemme ist mit ihren 2 Schrauben zu kompliziert gestaltet und wird besser durch eine einfache Federklemme ersetzt. Von Vorteil ist es endlich, das hölzerne Endglied des Armes durch ein Charniergelenk mit fixierender Flügelschraube brechen zu lassen, wie Fig. 1 Tafel I zeigt; damit ist die letzte Bedingung erfüllt, um der Röhre rasch jede beliebige Stellung im Raum geben und sie darin fixieren zu können. Das Endglied des Armes trägt einen gestielten Holzring, dazu bestimmt, durch ein darüber gelegtes schwarzes Photographentuch das Auge des Beobachters bei der Radioskopie vor der Blendung durch das Fluorescenzlicht der Röhre zu schützen. Das gleiche Bestreben führte Gocht-Würzburg dazu, eine Anordnung zu empfehlen, bei der das ganze Instrumentarium samt der Röhre hinter einem den ganzen Laboratoriumsraum in zwei Hälften teilenden dunklen, an der Decke befestigten Vorhang Platz findet, während der Patient und der Arzt mit dem Fluorescenzschirm diesseits des Vorhanges Aufstellung nehmen. Man konnte sich im allgemeinen für diesen Vorschlag nicht erwärmen und ich weiss nicht, ob Gocht ihn noch vertritt. Zwar erkannte man durch einen dünnen Vorhang ganz gut den Stand der matt scheinenden Lampe, allein über den momentanen Zustand der Röhre, das Glühen der Antikathode, die Stellen, wo störende Funken von den Kabeln überspringen, kann sich der Untersuchende nicht orientieren. Ferner veranlasst die herrschende Dunkelheit bei den zahlreichen Manipulationen häufige Kollisionen des Arztes mit dem Patienten und den Gegenständen der Umgebung, während die Beleuchtung des Raumes durch das schwache Fluorescenzlicht der Röhre genügt, um dem Arzt volle Freiheit der Bewegungen und Orientierung im Raume zu sichern; endlich ist es für den Geübten nicht richtig, dass er durch das Fluorescenzlicht der Röhre geblendet wird, da er meist durch den Körper des Patienten gedeckt wird, immer aber durch entsprechende Stellung sein Auge decken kann. In diesen Fällen trifft ihn nur das von Wand und Decke reflektierte Licht, das besonders dann verschwindend ist, wenn die letzteren mit schwarzer Farbe ausgekleidet sind,

wozu übrigens eine dringende Notwendigkeit nicht vorliegt. Die Vorhang-Anordnung wird übrigens dadurch unmöglich gemacht, dass sie die bequeme Stellungsveränderung der Röhre, den Hauptzweck des beschriebenen Wandarmes, vereitelt, aber auch die bequemere Anordnung mit dem Photographentuch, die an obigem Arm vorgesehen ist, erweist sich aus den erwähnten Gründen als überflüssig. Man schraubt daher den Ring am besten ab und benützt die hölzerne Schraubenmutter x, um durch dieselbe das eine Zuleitungskabel des sekundären Stromes isoliert hindurchzuführen.

Ich fasse nochmals die den Wandarm vor den Stativen empfehlenden Momente zusammen: Die rasche und bequeme Einstellbarkeit der Röhre in allen Lagen im Raume, der Wegfall der Raumbeengung durch Befestigung an der Wand und Vermeidung aller vom Boden her übertragenen Erschütterungen der Röhre machen ihn für jede Verwendung geeignet und die bequeme Veränderbarkeit der Röhrenstellung mit blos einer freien Hand des Untersuchers, der dabei kein Auge vom Schirm zu wenden braucht, machen diese oder ähnliche Konstruktionen, insbesondere für die Schirmuntersuchung, unentbehrlich. Der letzte Punkt wird noch oft genug hervorgehoben werden müssen.

Fluorescenzschirm.

Man hat die Wahl zwischen dem biegsamen, blos aus dem dünnen mit Bariumplatincyanür belegten Karton bestehenden und dem festen, in einen Holzrahmen gespannten, vorne und hinten mit durchsichtigen Schutzplatten versehenen Fluorescenzschirm. Der flexible Schirm ist eben dieser Eigenschaft wegen, da er sich an alle Reliefs des Körpers anschmiegt, sehr verlockend. Ich bekenne mich aber entschieden zum festen. Alle röntgenologischen Bilder sind verzerrt wie alle Schatten, ob sie nun auf dem flexiblen oder dem festen Schirm aufgefangen werden. Der Unterschied liegt hier nur darin, dass die Verzerrung am flexiblen unregelmässig, unkontrollierbar und unberechenbar ist, während sie am festen Schirm regelmässig ist und sowohl geometrisch als auch im Geiste mittelst einfacher Schlüsse korrigiert werden kann. Der Internist hat bei der Kompliziertheit seines Untersuchungsobjekts keinen Grund, absichtlich noch weitere Komplikationen in das Verfahren hineinzutragen. Im folgenden soll nur vom festen Schirm die Rede sein.

Bezüglich der Grösse des Fluorescenzschirmes wird man ohne Nachteil für die Übersichtlichkeit der Schirmbilder des Thorax nicht unter 30/40 cm herabgehen können. Man muss ja, um z. B. die Helligkeit beider axillarer Lungenfeldanteile zu vergleichen, beide zugleich vor Augen haben und die durch die Schattenprojektion vergrösserte Breite des Thoraxbildes schwankt eben um 35 cm. Als Schutz für die Platinbariumcyanürschicht werden Glasplatten oder Celuidinblätter verwendet. Letztere sind niemals völlig eben eingepasst und ihre wellige Unebenheit nimmt im Gebrauche rasch zu, so dass die Reflexe derselben zahlreich und störend werden. Wer aber den umfangreichen Schirm frei in der Hand halten will, der wird diese Störung in Kauf nehmen, anstatt durch eine schwere Glasplatte das nicht geringe Gewicht des Schirmes zu vermehren. Ob man sich aber einer Celuidin- oder Glasplatte bedient, in allen Fällen wird man diese Schutzplatte der fluorescierenden Schicht so nahe als möglich, am besten ganz anliegend anbringen und anders gebaute Schirme, wie solche häufig zu sehen sind, entsprechend umändern lassen. Man thut dies aus folgendem Grunde: Nicht selten sieht man sich veranlasst, auf dem Schirm mit ein paar Punkten oder Strichen eines Ölglasstiftes verschiedene Lage- oder Maassverhältnisse des Schirmbildes zu fixieren, ja es lassen sich auf Glasplatten, welche in den Schirm eingelegt werden, auf diese Weise Pausen der Schirmbilder anfertigen und man hat darin für die immerhin schwerfällige photographische Aufnahme ein, wenn auch weniger genaues Ersatzmittel gefunden.[1]) Diese einfachen oder ausführlichen Pausen werden aber ungenau, ja schon bei Dingen, die noch nicht subtil sind, illusorisch, wenn die durchsichtige Platte, auf die pausiert wird, von derjenigen, die die Vorlage bildet, einen erheblichen Abstand hat. Denn ein einzelner Punkt des Bildes der Vorlage

[1]) Verf. Wr. klin. Rundschau 1899 No. 45, Weinberger, Zeitschrift für Heilkunde. I. Bd. Hft. 1.

fällt bei verschiedenen Stellungen unseres Kopfes, resp. unserer Augen auf ganz verschiedene, oft ziemlich weit voneinander entfernte Punkte der Schutzplatte. Der Untersucher kann sich aber bei seinen zahlreichen Agenden nicht daran binden, eine ganze Pause anzufertigen, ohne sich zu bewegen und hat, auch wenn er es wollte, keine Garantie dafür, dass er nicht doch seine Stellung verändert hat. Wenn die Schutzplatte und damit auch die eingelegte Glasplatte dem Schirm anliegt, kann die Distanz zwischen Schirmbild und Zeichenfläche vernachlässigt



Fig. 3.
Arrangement für die Schirmuntersuchung besonders des Thorax im Stehen und Aufnahmestuhl für den Thorax. Fluorescenzschirm und Bleiblende sind an Schnüren resp. Drahtseilen, welche über die Rollen einer an der Zimmerdecke befindlichen Krahnvorrichtung laufen, befestigt und mit bleigefüllten Gewichten äquilibriert. (Siehe S. 14.) Der Aufnahmestuhl hat eine gegen die Lehne geneigte Sitzfläche. Die Lehne ist abnehmbar, um das Sitzen mit der Brust gegen die Lehne gerichtet zu ermöglichen und ist mit einem verstellbaren Reissbrett und der Platte armiert. Schaltbrett und Lichtkontakte neben dem Schirm. Hauptinstrumentarium: Reiniger, Gebbert & Schall, Erlangen. Nebenvorrichtungen: Rudolf Siebert. Wien.

werden. Die früher vielbenützten Kryptoskope, hohle gestutzte Pyramiden aus Pappe mit dem Fluorescenzschirm als Basis und Sehlöchern als Stutzfläche, sind schon längst allgemein mit Nachsicht der Verdienste in den Ruhestand gesetzt worden. Sie nehmen ja bei ihrer Anwendung einen ganzen Mann für sich allein in Anspruch und das alles, um in unverdunkeltem Zimmer arbeiten zu können, als ob die Verdunklung die Hauptschwierigkeit des Verfahrens wäre. Sogar zusammenlegbar hat man sie konstruiert, wahrscheinlich als Reiserequisit.

Bei längerdauernden Durchleuchtungen, die bei internistischen Fällen oft $^1/_4$, nicht selten $^1/_2$ Stunde überschreiten, ist es recht unbequem, den Schirm zu halten, auch dann, wenn man sich nicht veranlasst sieht, eine Hand zu anderen Zwecken (Markieren, Pausieren, Stromregulierung) freizumachen. Man verwendet deshalb Schirmträger zweierlei Art. Einfache Stative auf Rollen mit ausziehbarem und fixierbarem Stab und beweglich eingehängtem Schirm sind mehrfach konstruiert worden. Doch hindern sie die freie Beweglichkeit, die wir für den Schirm fordern müssen, oder beanspruchen zur Bedienung eine zweite Person, die dann ebenso gut den Schirm mit den Händen halten könnte. Verwendbarer ist ein ähnlich konstruiertes Stativ, bei dem der ausziehbare Stab nicht durch eine Schraube fixiert wird, sondern mittelst einer über eine Rolle laufenden Schnur an einem Hängegerüst äquilibriert wird, so dass er in jeder Höhenstellung beharrt. Als Nachteile bleiben noch die erschwerte Seitenbewegung und die Raumbeengung am Fussboden, die jedes Stativ macht, zurück. Ich rate daher zur Befestigung des Schirmes an einen Krahn und Flaschenzugvorrichtung, wie ich sie für die Bleiblende beschreiben werde, für die sie sich noch dringender empfiehlt.

Bleiblende.

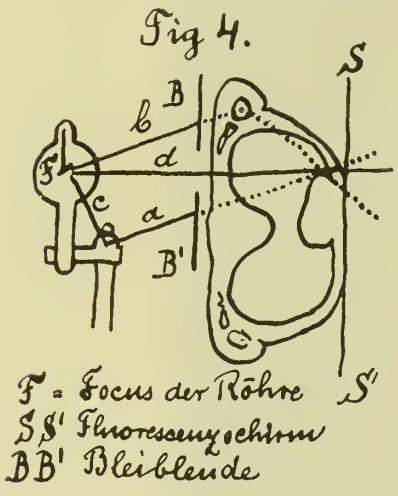

Schematische Darstellung des Strahlenganges bei der radioskopischen Untersuchung des linken Herzschattenrandes mit und ohne Bleiblende. Die focalen Strahlen *b* und *c* treffen den linken Humerus und das Stativ, welche dadurch zum Ausgangspunkt neuer nach allen Richtungen ziehender Röntgenstrahlen werden. Zwei davon sind (in ihrem Verlaufe im Körper punktiert) gezeichnet. Sie bedingen auf dem Schirm *SS'* einen Zerstreuungskreis. Durch die Bleiblende *BB'* werden sie abgeblendet, sodass nur der focale Strahl *d* den Schirm trifft.

Die „Diffusion" des Röntgenlichtes ist ein aus der Optik übernommener Begriff. Es handelt sich hier auch um irreguläre Strahlenrichtungen, welche Zerstreuungsfiguren bilden, aber die unregelmässige Reflexion und Refraktion sind hier nicht die Ursache der Verzeichnung der Bilder. Die Erkenntnis des Wertes der Bleiblende (s. Fig. 4) für die radioskopische Untersuchung, die meines Wissens zuerst Walter[1]) hervorgehoben hat und die erst kürzlich wieder von Moritz[2]) und dem Verfasser[3]) betont wurde, ist so allgemein verbreitet, dass man sich füglich wundern muss, dass sie so wenig selbst von Internisten verwendet wird. Doch hat das seinen guten Grund. Der Vorschlag, der gemacht wurde, sie durch eine Karton- oder Aluminiumblende zu ersetzen, die statt zwischen Röhre und Körper, vor den Fluorescenzschirm gebracht wird, ist nicht diskutabel, wenn er auch aus Bequemlichkeitsrücksichten verlockend erschien, weil es sich hier nicht um die Abblendung störenden und überflüssigen Fluorescenzlichtes handelt, sondern um die nicht focalen Röntgenstrahlen. Die Bleiblende ist in ihrer einfachsten Form eine 2—4 mm dicke Bleiplatte von beliebiger runder oder vierseitiger Form von 25 cm Seite, respektive Durchmesser, versehen mit einem kreisrunden Ausschnitt in der Mitte, dessen Durchmesser 3—5 cm beträgt und am besten regulierbar ist. Wird er zwischen Röhre und durchleuchteten Körper gehalten so engt er zunächst das sichtbare Fluorescenzfeld ein. Dieses erscheint dunkler, die Kontraste aber und damit die Schärfe des Bildes nehmen erheblich zu. Bei ihrem Gebrauche hat man denselben Eindruck, wie beim Gebrauch der Blende am Mikroskop, nach deren Muster sie am besten zu konstruieren ist. Ihre Wirkung beruht offenbar auch auf ähnlichen Vorgängen. Bekanntlich wird jeder von Röntgenstrahlen getroffene Körper zum Ausgangspunkte neuer, sich nach allen Richtungen des Raumes fortpflanzender gleicher Strahlen.

Es ist daher begreiflich, dass solche im umgebenden Raume und im durchleuchteten

[1]) Fortschritte auf dem Gebiete der Röntgenstrahlen. 1. Bd.
[2]) Münch. med. Wochenschrift 1900 No. 29.
[3]) Wr. klin. Wochenschr. 1900 No. 10.

Körper entstehende und aus allen erdenklichen Richtungen auf den Schirm fallenden Strahlen das Schattenbild unscharf und verschwommen (in Zerstreuungskreisen) zeichnen. Dasselbe wird nur dann scharf, wenn alle Strahlen aus einem punktförmigen Focus hervorgehen (Schlagschatten). Indem nun die Blende einerseits die aus dem umgebenden Raum kommenden diffusen Strahlen auffängt (Fig 4, *a*), andererseits nicht gestattet, dass andere, als die gerade zu untersuchenden Partieen des Körpers von focalen Strahlen getroffen (Fig. 4, *b*) und so zu weiteren Quellen von Röntgenschen Strahlen gemacht werden, lässt sie zwar weniger Strahlen zum Schirm gelangen (das Bild wird dunkler), dieser Rest (Fig. 4, *a*) kommt aber nur aus dem Focus der Röhre (das Bild wird schärfer).

Die Bleiblende findet Anwendung bei der Schirmuntersuchung umfangreicher Körperteile. Ihr Nutzen wächst mit der Dicke der durchleuchteten Teile und der Härte der verwendeten Röhre.[1]) Der Thorax, der Schädel, das Abdomen und das Becken sind daher ihre Domaine. Je weniger Masse der durchleuchtete Teil hat, desto geringer ist der Nutzen der Anwendung der Blende. Bei Hand- und Fuss-, Unterarm- und Unterschenkeldurchleuchtung ist man schon nicht mehr imstande, einen merklichen Nutzen vom Gebrauch der Blende zu konstatieren. Bedenkt man, dass bei der Durchleuchtung dünnerer Körperteile von den störenden diffusen Röntgenstrahlen doch nur diejenigen abnehmen können, die von den getroffenen Partieen des durchleuchteten Körpers selbst ausgehen, dass aber die Menge der von den Gegenständen der Umgebung ausgehenden Strahlen unverändert bleibt, bedenkt man weiter, dass der Nutzen der Blende bei Körperteilen von geringer Masse sehr gering wird, so liegt es nahe anzunehmen, dass die im durchleuchteten Körperteile selbst entstehenden (entogenen), diffusen Strahlungen den Hauptanteil an der Störung haben, denen gegenüber der durch exogene Diffusion verursachte Schaden gering ist. Diese Erwägung legt es nahe, dass Vorrichtungen, wie sie Schürmayer und andere empfohlen haben (Umhüllung des ganzen Körpers mit einem aus Bleiblech gefertigten Kasten), von denen empirisch zum mindesten kein Vorteil zu konstatieren war, überflüssig sind. Nach all dem ist es begreiflich, dass Chirurgen, die es mehr mit den wenig umfangreichen Extremitäten zu thun haben, oder wieder mit so massigen, dass das Schirmbild überhaupt direkt nicht verwendet wird, die Bleiblende selten gebrauchen und oft nicht besitzen. Dazu kommt noch, dass für die Extremitäten die Durchleuchtung überhaupt weniger Bedeutung hat als für den Thoraxinhalt. Dass es auch innere Kliniken giebt, die in ihren Röntgenlaboratorien keine Bleiblende besitzen, wundert mich bei der bisherigen Unhandlichkeit derselben nicht. Die Bleiblende auch nur $^1/_2$ Minute mit fast gestrecktem Arm vor sich hinzuhalten, erfordert nämlich bedeutenden Kraftaufwand und erzeugt rasch das bekannte, äusserst unangenehme Ermüdungsgefühl, das dem ohne Unterbrechung kontrahierten Muskel eigen ist. Dasselbe ist geradezu unerträglich und wird es noch mehr, wenn man genötigt ist, gleichzeitig sonstige Handgriffe am Apparat vorzunehmen und vor allem ruhig zu beobachten. Es ist nur menschlich, wenn man dann zwar im Prinzip für die Blende ist, in praxi sie aber nicht gebraucht. Eine Befestigungsvorrichtung ist daher unvermeidlich. Die Anbringung an einem Stativ hat aber hier noch grössere Nachteile als bei dem Fluorescenzschirm, der bei seinem grossen Gesichtsfeld nur selten einer Verstellung bedarf, während das stark eingeengte Gesichtsfeld der Blende es nötig macht, sie beständig zu verschieben, ihre Führung völlig in der Hand zu haben, so dass sie jeder Verschiebung ohne alle Anstrengung seitens des Untersuchers und momentan gehorcht. Sie muss also absolut frei beweglich und gewichtslos sein. Diese Forderung erfüllt meines Erachtens nur eine Aufhängevorrichtung mit Äquilibrierung, die ich, bequem mit einer Krahn-Vorrichtung verbunden, in klinischem und privatem Gebrauche erprobt habe.

Eine flache, mit einer zugeschärften Kante nach oben gewendete Eisenschiene (Fig. 5, *a* u. *b*) durchquert, mit seiner grösseren Breite vertikal gestellt, in der Höhe von mindestens Krahn- und

[1]) Damit soll nicht gesagt sein, dass eine harte Röhre einer weicheren überhaupt vorzuziehen ist,

Flaschenzugsvorrichtung.

3 Metern vom Fussboden den Raum und zwar mit einem Gefälle von etwa 10 cm pro Meter. Auf dieser Schiene läuft nun ein Klobenrad (*c* u. *d*), in welches ein gewöhnlicher Flaschenzug, wie er bei Hängelampen gebräuchlich ist (*f* und Taf. I, Fig. 1) eingehängt ist. In den unteren Haken desselben wird die Blende mit einer an ihren oberen Ecken befestigten Schlinge eingehängt. Die Hohlkugel des Flaschenzuges ist durch Schrotfüllung mit der Bleiblende äquilibriert. Vorteilhafter und fast ebenso einfach ist es, statt des einen Klobenrades 2 durch ein eisernes Querstück verbundene zu verwenden. Über zwei an den Enden des Querstückes befindliche Rollen laufen dann 2 Seile, welche an den einen Enden die Blende resp. den Schirm am anderen die äquilibrierenden Gewichte tragen (Fig. 3). Sich selbst überlassen läuft der Flaschenzug samt der Blende mittelst des Klobenrades die Eisenschiene entlang bis an ihr niedrigeres Ende und legt sich dort an die Wand (Fig. 3). Eine an das Klobenrad befestigte Schnur *(g)* läuft nun die Schiene entlang bis an dessen gegenüberliegendes höheres Ende, läuft dort über eine Rolle, dann an der Wand herab und dann durch eine kleine an der Wand befestigte Vorrichtung nach Art der automatischen Rouleaux-Schnurfänger. Will man nun die Blende verwenden, so zieht man an der Schnur bei *h*, bis die Blende zwischen der Röhre und dem vor ihr aufgestellten Patienten anlangt. Nun lässt man die Schnur los, die durch den Schnurfänger sofort automatisch fixiert wird, und ergreift die Blende. Diese kann an alle gewünschten Punkte zwischen Röhre und Patient gebracht werden. Grössere Seitenexkursionen werden durch Ziehen an der Schnur oder Nachlassen derselben, kleinere, während der Untersuchung auszuführende, nach Art eines Pendels bewerkstelligt, auf- und abwärts läuft sie durch leichten Druck im Flaschenzuge. — Die freie Beweglichkeit ist ihr so gewahrt, das Gewicht aber benommen. Um die Blende auch noch zum Träger der sie haltenden Hand zu machen und so jeden Kraftaufwand zu vermeiden, äquilibriert man den Flaschenzug mit dem zulässigen Maximum von Bleischrot. Die aufgelegte Hand findet dann in der im Flaschenzug bedingten Reibung ihr Gegengewicht. Will man die Blende ausser Gebrauch setzen, so drückt man auf den Schnurfänger und die Blende läuft automatisch die Schiene entlang an ihre Stelle.

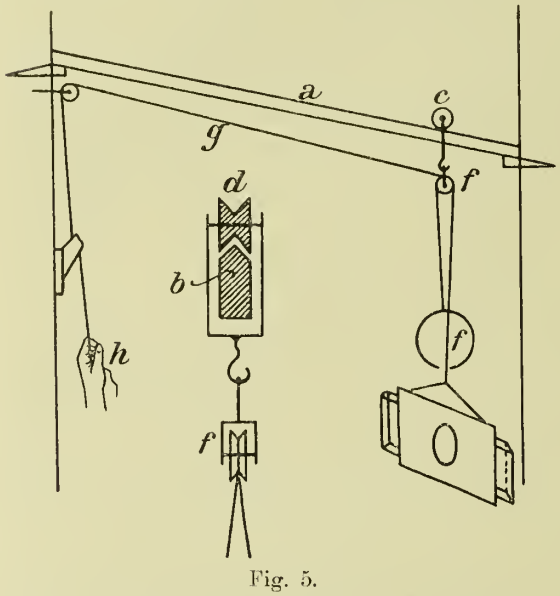

Fig. 5.

Krahn- und Flaschenvorrichtung für Bleiblende und Schirm in schematischer Seiten- und Querschnittsansicht.
a u. *b* = Eisenschiene. *fff* = Flaschenzug.
c u. *d* = Klobenrad. *h* = Schurende.

Die gleiche Vorrichtung empfiehlt sich für den Fluorescenzschirm. Hier ist es erst in zweiter Linie die freie Beweglichkeit des Schirmes, die zu einer entsprechenden Befestigung rät, da das Gewicht desselben, besonders wenn als Schutzplatten Celluloid gewählt wird, kein erhebliches ist und der Schirm näher am Körper des Untersuchenden, also mit kleinerem Hebelarm leichter gehalten werden kann. Man sucht vielmehr durch eine Befestigung des Schirmes in erster Linie die Hand für andere Hantierungen am Patienten und am Instrumentarium freizubekommen. Immerhin lässt sich hier noch eher als für die Bleiblende ein Stativ verwenden, besonders ein solches, das einige Beweglichkeit des Schirmes zulässt, da er eine so ausgiebige Beweglichkeit wie die Blende nicht verlangt. Bei letzterer muss ja der kleine Ausschnitt, der das kleine ringförmige Gesichtsfeld einengt, über der ganzen zu besichtigenden Körperpartie herumgeführt werden können, die ganze Blende also bedeutendere Exkursionen machen.[1]) Die

[1]) Es liess sich für den Schirm also immerhin auch ein Stativ verwenden. Vorzuziehen scheint mir aber doch die Krahn- und Flaschenzugsvorrichtung. Über den Nutzen derselben wird man sich erst dann

entsprechende Krahnschiene verläuft am besten 25 cm vor der anderen, also in einer Distanz von etwas weniger als die durchschnittliche Thoraxtiefe. Das hat den Zweck, dass Schirm und Blende, die vertikal von den Schienen herabhängen, an dem Körper des zu Untersuchenden anliegen und nicht an ihn angehalten werden müssen oder frei in der Luft schwanken.

Die Handhabung von Schirm und Blende ist jetzt ungemein einfach. Jeder mit der Sache Beschäftigte kennt den Ärger über den verlegten Schirm und die im Dunklen nicht auffindbare Blende. Nun sind sie immer zur Hand und mit raschem Griff fertig zum Gebrauch.

Verbesserungen der Bleiblende, die ihr Gewicht vermehrten, waren begreiflicherweise bisher vermieden worden; sie sind zum Teil notwendig, alle aber jetzt möglich, da das Gewicht keine Rolle mehr spielt. Notwendig ist vor allem eine Schutzvorrichtung für die haltende Hand jetzt, bei vorzüglicher Verwendung auf „reich“ regulierter, auf die Haut intensiv wirksamer Röhren mehr denn je.

In ihrer einfachsten Form als Bleiplatte von 20—25 cm Breite und einer Dicke, die zwischen 2 und 4 mm schwankt, kann man die Blende nicht ausgiebig verwenden. Es em-

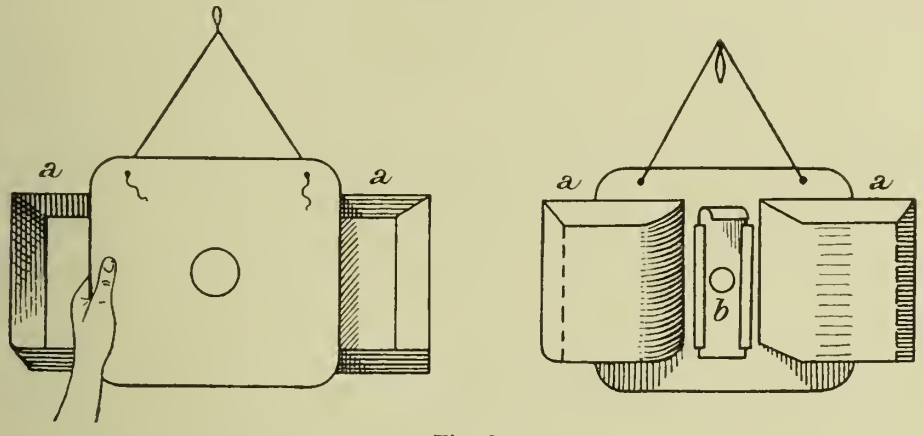

Fig. 6.
Bleiblende. Links: Vorderansicht, rechts: Rückansicht.
a, *a* Handschutz (siehe auch Fig. 3 und Tfl. II, 1), *b* Schieber mit kleinerem Querschnitt.

pfiehlt sich vielmehr, dieselbe folgendermassen auszugestalten. Der zentrale Ausschnitt kann zunächst nur eine fixe Grösse haben. Man wählt für den Thorax des Erwachsenen einen Durchmesser von 5 cm.

In besonderen Fällen ist ein kleinerer zentraler Ausschnitt von Vorteil. Man verwendet entweder eine schmale, das kleinere Loch enthaltende Bleiplatte (Fig. 6, *b*), die, in zwei Seitenleisten laufend, hinter das grössere Loch eingeschoben wird, wie an dem von mir benutzten klinischen Instrumentarium (Tfl. I, 1), besser wäre freilich eine Vorrichtung nach Art der Irisblende, wie sie an Mikroskopen gebräuchlich ist (ich habe eine solche nirgends in brauchbarer Konstruktion gesehen), oder wenigstens eine Revolvervorrichtung, wie sie Kienböck (Wien) verwendet oder eine seitlich verschiebbare, etwa 3 Löcher von verschiedener Grösse enthaltende Bleiplatte, welche hinter dem Handschutz (Fig. 6, *a*) in Schienen läuft und durch die Finger der die Blende führenden Hand eingestellt wird. Sie ist an der in Fig. 3 sichtbaren Bleiblende verwendet. Man hat einen nicht unerheblichen Gewinn an der Deutlichkeit des Bildes durch die empirische Anpassung der Blendenweite an die momentane Lichtintensität und -Qualität und die vorliegenden Absorptionsverhältnisse des Falles, ganz denselben Gewinn, den die Irisblende beim Mikroskop gegenüber der zu wechselnden, einfachen

recht klar, wenn man sie gebraucht hat und noch mehr, wenn man sie nach längerem Gebrauch gelegentlich entbehren muss.

Schutzvorrichtungen.

Blende bietet, der einfacheren Handhabung gar nicht zu gedenken. Auch in dieser Form ist die Blende noch nicht verwendbar. Die Finger derjenigen Hand, die die Blende direkt oder an seitlich angebrachten Handhaben hält, kommen der Röhre sehr nahe; der Abstand von 10—15 cm bei einer je nach Arbeitsausmass oft mit kurzen Unterbrechungen eine Stunde[1]) und mehr am Tage dauernden, täglich erfolgenden Belichtung hat bald die bekannten Veränderungen der Haut und der Nägel zur Folge und diese Erscheinungen erreichen, falls man, ihr Herannahen nicht ahnend, die Hand fortgesetzt auf die gleiche Weise dieser Schädlichkeit aussetzt, schwere Grade, von denen der Verfasser nicht freigeblieben ist. Dürfte auch ein gewisses geringeres Maass der Schädigung wegen der übrigen Hantierungen im Röntgenlicht nicht vollständig zu vermeiden sein (runzelige, wie senile Haut des Handrückens und der Finger, „Röntgenhände"), so erscheint es doch als ein Gebot, schwere Schädigungen durch eine Anordnung zu verhindern, welche die am meisten gefährdete Haut der schirmhaltenden Hand schützt, statt, wie es meist geschieht, die Blende nicht zu gebrauchen. Solche Massregeln wurden mehrfach vorgeschlagen. Ein langer Stiel als Handhabe der schweren Blende ist unsinnig. Die Bestreichung der Finger mit einer Wismutpaste oder die Bedeckung mit einem Bleipflaster ist wohl nur vorgeschlagen worden. Aus einzelnen mit Charnieren verbundenen Gliedern zusammengefügte Handschuhe aus Bleiblech wurden mehrfach versucht aber stets als störend und unhandlich beiseite gelegt. Brauchbar sind zwei Anordnungen. Einerseits Handhaben, die an der von der Röhre abgekehrten Seite des Schirmes angebracht sind, sodass die zufassende Hand durch den Schirm selbst gegen die Röhre gedeckt ist. Ich habe sie verwendet, dann aber zu Gunsten der folgenden fallen lassen. Anderseits kann man die die Blende in gewohnter und bequemer Weise mit allen fünf Fingern anfassende Hand durch eine zweite, an der Röhrenseite der Blende angebrachte Bleiblechplatte schützen. Diese (Fig. 6, α) wird am besten rechts und links an der Blende angebracht und bildet mit der Blendenplatte zwei Taschen, innerhalb welcher die Hand in gewohnter Weise die Bleiblende fassen kann (Fig. 6, links). Eine so armierte Blende, deren Gewicht dadurch natürlich nicht unwesentlich erhöht wird und die deshalb eines Tragapparates bedarf, zeigen die Fig. 3 und Tfl. I, 1.

Eine der Krahn- und Flaschenzugvorrichtung ähnliche aber einfachere Vorrichtung wurde auf meinen Rat in der Klinik des Geh. Rat Lichtheim (Königsberg) eingeführt. Die Blende hängt an einer kräftigen elastischen Gummischnur von der Decke herab und kann aufgezogen und herabgelassen werden, wodurch sie ungefähr in die gewünschte Höhe kommt. Die feine Einstellung und Stellungsveränderung geschieht mit der Hand vermöge der Elastizität der Schnur. Die Entlastung der Hand des Untersuchers ist eine wechselnde aber sehr bedeutende. Nach einer privaten Mitteilung hat sich die Vorrichtung bewährt.

Es ist rätlich, alle aus Blei verfertigten Bestandteile der Blende mit Lack oder, um den Patienten vor der unangenehmen Kälteempfindung bei Berührung mit der Blende zu schützen, mit Tuch oder Pluche (Fig. 3) zu überziehen, sowohl wegen der Schwärzung der Hände durch das blanke Blei, als auch zur Vermeidung einer eventuellen Intoxikation, die durch das häufige Hantieren mit dem Schirm möglich wäre.

Will man durchaus keine Stativ- oder Aufhängevorrichtung für die Bleiblende gebrauchen, so muss man an die $1^1/_2$—2 mm dicke Hauptplatte wenigstens auf einer Seite den soeben beschriebenen Handschutz anbringen. Überhaupt empfiehlt es sich, eine zweite, leichte Blende wie die eben genannte zu solchen Untersuchungen vorrätig zu haben, die bei liegender Haltung des Patienten vorgenommen werden. Hier sei nebenbei auch die Reizung der Cornea des Untersuchers erwähnt, welche nach täglichen, lange dauernden radioskopischen Untersuchungen auftritt und mit konjunktivaler und leichter ciliarer Injektion einhergeht. Die letzteren verschwinden bald wieder, die subjektiven Erscheinungen, Brennen, Trockenheit,

[1]) Siehe die beste Darstellung dieses Themas: Kienböck, Über die Einwirkung des Röntgenlichtes auf die Haut, Wiener klin. Wochenschr. 1900, No. 50. Bei entsprechender Lichtqualität genügt ja eine zusammen $^3/_4$stündige Bestrahlung zur Erzeugung einer heftigen Dermatitis.

Empfindlichkeit für andere Cornealreize, Thränen, dauern oft lange Zeit an. Einen Fall von bedeutender unabsichtlicher Schädigung finde ich nicht in der Litteratur. Die meist grosse Distanz der Augen von der Röhre und deren Deckung durch den untersuchten Körperteil erklären wohl den geringen Grad der Schädigung. Als Schutzmittel verwende ich, wenn auch selten, das heisst nur bei besonders lang dauernden Schirmuntersuchungen, eine Brille mit so grossen und dicken biplanen Gläsern, dass sie eben noch erträglich ist.

Hier sei noch einmal erwähnt, dass die Accomodation des Auges an die Dunkelheit besonders nach Aufenthalt in grellem Sonnenlicht sehr lange dauert. Die dazu nötige Zeit wird wesentlich verkürzt, wenn man im Freien vor der Untersuchung einen Klemmer mit dunklen Gläsern trägt. Ich führe nun noch eine Anzahl Utensilien an, deren man bei der radioskopischen Untersuchung nicht entraten kann.

Sie dienen dazu: 1. An der Körperoberfläche aufgesuchte Punkte, z. B. Spitzenstoss, bestimmte Rippen, Interkostalräume etc., die sich am Fluorescenzschirm nicht oder nicht sicher abbilden, auf diesen entweder dauernd (mit Heftpflaster versehene Bleiblechstücke) oder für den Augenblick (Bleisonden) zu markieren, ferner Punkte, die auf dem Schirm ersichtlich sind, an ihrer Projektionsstelle auf der Haut zu markieren (Punktographen), endlich am Schirm sichtbare Punkte, Konturen, Distanzen, auf der aus Celluloid oder Glas bestehenden Schutzplatte des Schirmes oder anderem in den Schirm eingelegten durchsichtigen Material graphisch festzuhalten (Ölglasstift). Als Sonden wählt man zwei Bleidrähte von der Dicke von ca. 3 und 6 mm oder eine aus einer dünneren und einer dickeren Hälfte bestehende. Die dünnere ist, zwischen Haut und Fluorescenzschirm gebracht, ausreichend deutlich am Fluorescenzschirm sichtbar; für den Fall, dass man mit dem Sondenende (das auch in Knopf- oder Ringform gebracht sein kann) einen auf der entgegengesetzten, der Röhre zugewandten Körperfläche gelegenen Punkte demonstrieren will, bedient man sich der dicken Sonde.

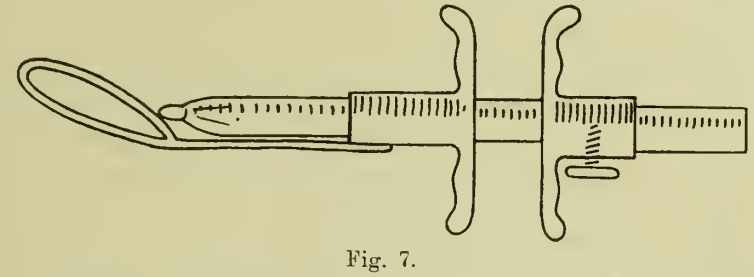

Fig. 7.

Punktograph. Hinter dem Fluorescenzschirm wird der Metallring mit der unteren Seitenfläche an jene Hautstelle angelegt, auf welche der zu fixierende Punkt des Schirmbildes projiziert wird. Mit 3 Fingern der den P. haltenden Hand werden die beiden Griffe wie bei Schlingenschnürern geschlossen, wodurch der Farbstift im Centrum des Ringes die Haut trifft.

Die Punktographen, die dazu dienen, am Schirm gesehene Punkte an ihrer Projektionsstelle auf der Haut zu markieren, bestehen im Prinzip aus einem schweren, metallenen Bestandteile, der, auf die Haut des durchleuchteten Körperteiles gebracht, am Schirm sichtbar ist, und aus einem Dermatographen, der einem dem Untersucher bekannten Punkte des sichtbaren Metallbestandteiles entsprechend auf der Haut eine Marke anbringt. Er lässt sich durch Vereinigung einer Bleisonde und eines dermatographischen Stiftes mittelst Heftpflaster leicht improvisieren. Man hält dann das Instrument so hinter dem Fluorescenzschirm, dass die Bleisonde dem Schirm, der Farbstift dem Körper zugewandt ist, und zeichnet auf der Haut mit Punkten und Strichen die am Schirm gesehenen Konturen. Beim „Voltohm-Punktographen“ trägt ein Stab an dem einen Ende einen Metallring aufgesetzt. Dieser wird so der Haut des durchleuchteten Körperteiles hinter dem Schirm angelegt, dass der auf dem Schirm sichtbar und auf der Haut zu markierende Punkt, z. B. die Herzspitze, in das Centrum des Ringes fällt. Ein Druck auf eine Feder am anderen Ende des Stabes lässt einen Farbstift in das Centrum dieses Ringes vorspringen, der eine punktförmige Marke auf die Haut setzt. Eine einfache Form eines Punktographen [1]),

[1]) Constr. Firma: Siebert, Wien.

bei der der Farbstift in das Centrum des Metallringes vorgeschoben wird, zeigt Fig. 7. Kürzlich hat Levy-Dorn ein Instrument zu gleichem Zwecke angegeben.[1])

Alle diese kleineren Vorrichtungen werden am bequemsten in einem gemeinsamen Behälter versorgt, und dieser in der Nähe des Standortes des Untersuchers, eventuell an einem der Apparate, z. B. am Röhrenwandarm angebracht, sodass sie stets im Dunklen leicht erreicht werden können.

Eine weitere Reihe von Utensilien, welche zur Untersuchung bestimmter Organe dienen (schwere Sonden etc.), werden im klinischen Teil besprochen werden.

Lagerungsvorrichtungen.

Im allgemeinen wird von der Durchleuchtung im Stehen nur mit Rücksicht auf den Allgemeinzustand abgegangen; die besonderen Fälle, wo dies aus technischen Gründen bei der Durchleuchtung geschieht, sind im klinischen Teil erwähnt. Schwerer Kranke untersuchen wir im Sitzen und schwere in liegender Stellung mit mehr oder minder erhöhtem Oberkörper auf Lagerungstischen, welche für Schwerkranke zugleich als Transportmittel dienen, sodass die aktiven wie passiven Bewegungen derselben auf das Minimum eingeschränkt werden können.

Dieses Moment hat eine bedeutende Tragweite: die hier vorhandene technische Unzulänglichkeit ist mit eine der Hauptursachen der Rückständigkeit der internistischen Röntgenologie. Nicht im Besitze entsprechender schonender Lagerungsvorrichtungen hat man einfach auf die Untersuchung der Schwerkranken aus Rücksicht der Schonung bisher in den allermeisten Fällen verzichten müssen. Und wenn ein sonst erfahrener Autor über diesen Punkt schreibt, er sei niemals in die Lage gekommen, einen Schwerkranken, der nicht den Weg in das Laboratorium zurückzulegen im stande ist, zu radioskopieren, so täuscht er sich wohl. Er selbst und andere Ärzte haben wohl angesichts der Schwierigkeit des Transportes und der Lagerung von vornherein von der röntgenoskopischen Untersuchung Abstand genommen. Das hat der internistischen Radiologie doppelten Schaden zugefügt. Erstens entgingen ihr dadurch gerade jene Fälle, wo erheblichere Veränderungen hätten gefunden werden können, als bei den meist in den ersten Stadien befindlichen chronischen Prozessen, die wir hauptsächlich zu sehen bekommen; und zweitens begaben wir uns dadurch der Kontrolle des Befundes durch die Sektion. Im Anfangsstadium chronischer Krankheiten untersuchte Patienten verlieren wir gewöhnlich aus dem Auge, anderseits haben wir diejenigen, die zur Autoskopie kommen, wegen ihres vorhergehenden schweren Allgemeinzustandes wenigstens in ihrer letzten Zeit nicht untersucht. Über die Bedeutung der Nekropsie für die Ausgestaltung einer klinischen Methode brauche ich aber wohl kein Wort zu verlieren.

Schaltbrett.

Wie Eingangs besprochen, liegen die technischen Differenzen zwischen dem internistischen und dem chirurgischen Röntgenverfahren in der subtileren, mannigfaltig verfeinerten Durchleuchtungstechnik des ersteren. Diese nimmt sekundär Einfluss auf die Anordnung der Hauptapparate. Hat der Untersucher nämlich alle Hände vollauf beschäftigt, um seine kleine Maschinerie zu bedienen, die Röhrenstellung zu ändern, Fluorescenzschirm und Bleiblende zu halten, am Schirm und auf der Haut gewonnene Punkte und Distanzen zu markieren, Pausen anzufertigen, so ist es für ihn sehr störend, weite Wege in verschiedenen Richtungen im Röntgenzimmer zurücklegen zu müssen, um Veränderungen der Stromstärke, der Unterbrechungsfrequenz, Polwechsel, endlich Beleuchtung und Verdunkelung des Raumes zu veranlassen. Zeitverlust wäre der geringste Nachteil dabei, würde man sich hierzu nur Zeit nehmen; meist aber verzichtet man einfach darauf, solche oft recht lohnende Veränderungen vorzunehmen. Man verzichtet darauf, die Lichtintensität durch Herabsetzen der Stromstärke zu mässigen, man verzichtet auf ein ruhigeres Licht, das man oft nötig hat, wenn der Unterbrecher-Rheostat nicht im Bereiche der freien Hand ist, man verzichtet auf die Anfertigung einer Pause, wenn man den verlegten Ölstift erst dann zu finden Hoffnung hat, wenn man mittelst des an der Eingangsthür befindlichen Kontaktes Licht gemacht hat. Ihn dorthin zu

[1]) D. med. Woch. 1900, No. 35.

verlegen, war nicht verstandene Bequemlichkeit. Es empfiehlt sich daher, sich mit einem Schaltbrett zu versehen, das den Rheostat für den primären Induktorstrom, den Rheostat für den Unterbrecher, den Polwender, den Haupteinschalter, den Lichtkontakt und den Motorkontakt vereinigt. Dasselbe muss dann je nach den Raumverhältnissen auf einem Tischchen, oder als Wandtableau so aufgestellt werden, dass der Untersuchende, ohne seinen Platz vor dem stehend zu durchleuchtenden Patienten zu verlassen, mit einer freien Hand bequem alle angeführten Reguliervorrichtungen und die Kontakte beherrscht. Siehe Fig. 3.

Es bleiben noch die im allgemeinen wichtigsten Teile des Instrumentariums übrig, das Induktorium der Unterbrecher und die Vakuumröhre.

Induktorium.

Von welcher Firma man das Induktorium bezieht, ist wohl belanglos. Alle sind ziemlich gleichwertig. Man wird nicht unter eine Funkenlänge von 30 cm herabgehen und hat nicht nötig, eine solche von 50 cm zu überschreiten.

Unterbrecher.

Die 10 Minuten bis $^3/_4$ Stunden dauernde radioskopische Untersuchung des Thorax bei oft schwerem Allgemeinzustand des Patienten verlangt einen ruhig gehenden, die ungewohnte Situation nicht durch Maschinenlärm zur Unerträglichkeit steigenden Unterbrecher und wie jede Durchleuchtung ein ruhiges, nicht flackerndes Licht. Diesen Anforderungen entspricht der Quecksilberstrahlunterbrecher nach meiner Erfahrung am besten. Doch sollen auch gewisse Typen und Schaltungen des elektrolytischen Unterbrechers (Walter, Fortschritte auf d. G. d. R.-Str. Bd. III) einen Dauerbetrieb erlauben und sind dann wohl allen anderen vorzuziehen. Der einfache Quecksilbermotorunterbrecher muss in jeder Form als überwunden gelten.

Röntgenröhre.

Die niedrigen Absorptionswerte im Thorax und die lange Dauer der radioskopischen Untersuchungen geben die Richtschnur bei der Wahl der Röhre.

Sie müssen sich lange in weichem jugendlichen Zustande, niedrigem Vacuum erhalten. Bei Untersuchungszeiten aber von 10 Minuten bis $^3/_4$ Stunden haben aber einfache Röntgenröhren ohne Einrichtung zur Herabsetzung des Vacuums nur eine ganz kurze Lebensdauer. Zwar sind auch die mittelharten bei Anwendung der Bleiblende noch ganz gut brauchbar und bei korpulenten Personen sogar notwendig, aber dennoch unterliegt es keinem Zweifel, dass die einfachen Röhren denen mit Regeneriervorrichtung in nicht sehr ferner Zeit vollständig das Feld geräumt haben werden.

Röntgenographie des Thorax.

Wie in dem bezüglichen Kapitel der Einleitung ausführlich auseinandergesetzt ist, nimmt die photographische Darstellung bei internistischen Fällen nicht den ersten Platz ein. Damit erklärt sich die Kürze der folgenden Ausführungen. Selbstverständlich kann das Folgende niemand als Anleitung zur Röntgenographie verwenden. Das Erwähnenswerte über diesen Gegenstand im allgemeinen hat in vielen röntgenographischen und rein photographischen Büchern und Abhandlungen seinen Platz gefunden, deren Studium der röntgenographierenden Chirurg so wenig entgehen wird wie der Internist: ich aber habe keine Ursache, diese Dinge zu wiederholen. Was davon die Untersuchung des Thorax im besonderen betrifft, soll in der Reihenfolge der röntgenographischen Akte besprochen werden.

1. Anordnung der Aufnahme.
2. Exposition der Platte.
3. Entwickelung derselben.
4. Kopieren derselben.

Negativplatten.

Bezüglich der Wahl der Negativplatten gelten allgemeine Gesichtspunkte. Die Films haben die gleichen Nachteile wie die flexiblen Schirme (siehe diese) und noch einige dazu, Verstärkungsschirme kommen für gewöhnlich nicht in Betracht.

Röhrenhalter.

Als Röhrenhalter verdient hier der oben beschriebene Wandarm, da es nicht auf freie bequeme Stellungsveränderung der Röhre ankommt, nicht unbedingt den Vorzug. Er kann

immerhin verwendet werden und der Umstand, dass er nicht die Erschütterungen des Bodens auf die Lampe überträgt, gereicht ihm hier zum Vorteil. In manchen Fällen ist es aber unleidlich, durch ihn an einen bestimmten Punkt der Wand gefesselt zu sein, und dann ist ein Röhrenstativ, dass an jedem beliebigen Punkt des Zimmers aufgestellt werden kann, bequemer.

Lagerungsvorrichtungen.

Die meist verwendeten Vorrichtungen zur Lagerung des zu röntgenographierenden Patienten sind feste, solide, hölzerne Tische mit breiter horizontaler Tischplatte. Thorax-, Bauch- und Becken-Aufnahmen lassen sich ja auf denselben in Rücken-, Bauch- und Seitenlage ganz gut herstellen. Da diese schweren Tische nicht gut auf Räder gesetzt und zum Transport der Schwerkranken, mit denen es der Internist häufig zu thun hat, verwendet werden können, ist eine unerwünschte Umlagerung derselben vom Wagen auf den Tisch notwendig. Dem entgeht man, wenn man den segeltuchbespannten Durchleuchtungsröntgentisch mit verstellbarer Rückenlehne auch für Lagerung zu graphischen Zwecken verwendet. Übrigens kommt die Untersuchung Schwerkranker wohl nur in Krankenhäusern und Sanatorien in Betracht. Bei halb aufgerichteter Lehne lassen sich dann die beiden sagittalen Thorax-, aufnahmen in zweckmässiger Weise ausführen. Für Thoraxaufnahmen ist es nämlich von besonderer Wichtigkeit, sich vor der Exposition von zwei Dingen zu überzeugen. Erstens von der Qualität der Röhre, d. h. dem Grade ihrer Evakuation. Man kann nämlich sagen, dass es für jedes Objekt ein gewisses Optimum der Röhrenhärte giebt, das sich am besten auf Grund der Betrachtung des Schirmbildes des Objektes kurz vor der Aufnahme an regenerierbaren Röhren herstellen lässt. Die Kontrolle mit dem Schirm ist dann am sitzenden Patienten leicht ausführbar, am liegenden recht umständlich.

Zweitens ist es für die Radiographie des Thorax besonders wichtig, diejenige Stellung der Röhre genau festzuhalten, welche das am Schirm sichtbare Bild unter den besten Verhältnissen wiedergiebt. Bei der bedeutenden Tiefe des Thoraxraumes verändern sich nämlich die Bilder schon bei kleinen Stellungsänderungen der Röhre recht bedeutend.

Kontrolle der Aufnahme mit dem Schirm.

Es ist ein selbstverständliches, aber wegen der Unbequemlichkeit oft vernachlässigtes Postulat, dass man sich überzeugt, ob das, was man röntgenographieren will, seinen Schatten bei der gewählten Stellung auch wirklich auf die Platte wirft. Will man den Herzschatten oder beide Lungen auf der Platte zur Ansicht bringen, dann genügt es ja, eine sagittale Aufnahme mit irgend einer mittleren Röhrenstellung zu machen; beide werden auf der Platte erscheinen. Handelt es sich aber, wie so häufig, um solche Bildungen, die nur bei einer ganz bestimmten Körper-Röhrenstellung und Schirmstellung sichtbar werden, dann muss vor der Aufnahme mit dem Fluorescenzschirm kontrolliert werden, ob diese Bedingungen vorhanden sind und darf weiterhin an der Stellung der einzelnen Teile zu einander bis zur Beendigung der Aufnahme nichts mehr geändert werden. Hier liegt eine Schwierigkeit darin, dass sowohl bei Gebrauch der massiven als auch der Segeltuchtische der Patient mit seinem Gewichte auf der freien oder in der Kassette versorgten Platte ruht; es müsste also nach der Kontrolle mit dem Schirm der Patient gehoben werden oder sich aufsetzen, damit die Platte, die während der kontrollierenden Durchleuchtung noch nicht in das Röntgenzimmer gebracht werden darf, unter ihn gelagert werden kann. Dadurch wird aber häufig die gewünschte Lage des Patienten wieder verloren gehen. Um diesen Übelstand zu vermeiden, verwendet man entweder Kassetten, die nicht wie gewöhnlich einen aufklappbaren Deckel, sondern eine seitliche Öffnung zum Einschieben der Platte haben wie die für stéreoskopische Aufnahmen. Durch die Kassette und das Segeltuch der Rückenlehne hindurch kontrolliert man nun bei ventrodorsalen Aufnahmen das Schirmbild und schiebt dann, ohne dass der Patient die Lage ändert, die Platte in die Kassette ein. Bei dorsoventralen Aufnahmen bedarf es keiner Kassette. Die in lichtdichtes Papier doppelt eingewickelte Platte wird einfach an die Stelle des Schirmes der Brust des sitzenden Patienten angelegt. Ebensogut kann man die Platte unter resp. hinter dem Segeltuch anbringen, wo sie durch ein in Charnieren laufendes thürartiges Brett getragen wird, nachdem vorher die Kontrolle mittelst des Schirmes angestellt wurde. Ich habe übrigens bei den

meisten Thoraxaufnahmen die Patienten auf einem Stuhl in gewöhnlicher Weise oder in Reitsitz sitzen lassen, wobei sie bald mit dem Rücken, bald mit der Brust die verpackte Platte an die Lehne des Stuhles andrückten. Die Lehne oder eine davor gelegte Hartholzplatte kann mit Vorteil etwas nach rückwärts geneigt sein.

Der Gewinn bei diesem Vorgehen ist zum Teil ein absoluter, da man oft genug, nachdem eine Aufnahme wegen unrichtiger Einstellung misslungen ist, keine Gelegenheit zu einer zweiten bekommt, teils ein relativer: Ersparnis an Zeit durch Vermeidung wiederholter Aufnahmen und an Material durch enge Umgrenzung des aufzunehmenden Gebietes. Ich verzichte auf volle Thoraxaufnahmen, wo z. B. blos die Lungenspitzen oder wo blos die grossen Gefässe zu untersuchen sind und 18/24 ist das für den Thorax meist gebrauchte Format.

Aufnahmestuhl.

Die radiographische Aufnahme des Thorax in stehender Haltung des Patienten (es sind Vorrichtungen für diesen Zweck im Handel) halte ich für unzweckmäsig. Für die absolute Bewegungslosigkeit, eines der wichtigsten Momente für das Gelingen einer Aufnahme, erscheint mir diese Haltung als die ungünstigste. Ich gebe für Thoraxaufnahmen gegenüber der meist verbreiteten Lagerung auf einem Tisch, wie erwähnt, der sitzenden Stellung den Vorzug. An die Lehne eines Stuhles stellt man ein Reissbrett und der Patient drückt die photographische Platte mit seinem Rücken an dieses an. Der Umstand, dass in dieser Weise nur ventrodorsale Aufnahmen leicht zu machen sind, während solche in entgegengesetzter Strahlenrichtung (dorsoventral) nur in dem auch Männern unbequemen, bei Weibern undurchführbaren Reitsitz möglich sind, würde eine ausgedehnte Anwendung dieser Haltung verhindern. Dieser Umstand ist um so misslicher, als gerade die dorsoventrale Durchstrahlung, die in Bauchlage leicht bewerkstelligt werden konnte, die wichtigere ist. Verfasser verwendet einen durch Kienböck (Wien) modifizierten Aufnahmestuhl, der in Fig. 3 mit abgebildet ist. Ein massiver Stuhl mit grosser schiefer, nach rückwärts abfallender Sitzfläche besitzt eine abnehmbare Lehne. Dieselbe ist mittelst eiserner Zapfen in den Hinterbeinen fixierbar und trägt an ihrer vorderen Fläche verstellbare Träger für Reissbrett und Platte.[1]) Mittelst dieses Aufnahmestuhles könnten alle denkbaren Strahlenrichtungen in Anwendung kommen. Die ventrodorsale, bei gewöhnlichen Sitzen, den Rücken zur Lehne gewandt, die entgegengesetzte in der Weise, dass sich der Patient nach Abnahme der Lehne umgekehrt auf den Stuhl setzt, worauf die Lehne wieder angesteckt wird. Das Kinn wird über den oberen Rand der Platte oder des Reissbrettes hinweg an die Hinterseite desselben gedrückt, die Arme sind an der Rückseite der Lehne gekreuzt. Die schrägen Durchstrahlungen werden in ähnlicher Weise angeordnet. Z. B. kommt bei der Durchleuchtung von hinten links nach rechts vorn die linke Säule der Lehne zwischen die beiden Beine des Patienten zu liegen.

Negativbühne.

Von den übrigen technischen Nebenvorrichtungen glaube ich nur eine eingehender besprechen zu sollen, wenn dieselbe auch für den Gegenstand der vorliegenden Arbeit nicht allein, sondern für die Radiographie überhaupt Bedeutung hat. Wie erst kürzlich Albers-Schönberg in den Fortschritten auf dem Gebiete der Röntgenstrahlen[2]) hervorgehoben hat, werden die meisten Radiogramme nicht vollkommen ausgenützt. Man betrachtet dieselben gewöhnlich gegen ein Fenster oder gegen künstliches Licht. Das ist aus zweifachem Grunde verfehlt. Erstens ist die Beleuchtung dabei eine äusserst ungleichmässige, indem man die Lichtquelle und alle hinter der Platte befindlichen beleuchteten Gegenstände durch die Platte hindurchscheinen sieht, anderseits hat man bald zu schwaches, bald zu intensives Licht, während jeder Platte ein Optimum von Beleuchtungsintensität entspricht. Es gewährt besonders bei grösseren Platten einen oft geradezu possierlichen Anblick, den Betrachter wie einen Gaukler die Platte vor einer Flamme wenden und drehen zu sehen, im Kampf mit der Lichtintensität und dem

[1]) Konstr.: Rud. Siebert, Wien.

[2]) Jahrg. III. Heft 1.

blendenden Focuslicht. Eine enorme Summe von Details gehen dabei völlig verloren. Es muss zur Betrachtung der Negative — und diese sind beim Studium den Kopien fraglos und unbedingt vorzuziehen, weil sie um vieles detailreicher sind — eine Vorrichtung benutzt werden, welche die Platte mit diffusem focuslosem Licht beleuchtet, dessen Intensität regulierbar ist. Der erste Zweck der Vorrichtung wird dadurch erreicht, dass mindestens zwei voneinander abstehende durchscheinende Medien (Mattscheiben, Pauspapier, Pergament) zwischen

Fig. 8.
Negativbühne für künstliches Licht.

Lichtquelle und Platte gebracht werden. Der andere wird am besten durch Annäherung und Entfernung der Lichtquelle erzielt, falls diese eine künstliche ist, bei Verwendung von Tageslicht durch Vorschalten weiterer Mattscheiben. Albers-Schönberg hat eine solche Vorrichtung für Tageslicht und Anbringung in einem Fensterrahmen an obiger Stelle angegeben und dort den Wunsch ausgesprochen, es möge jemand eine solche konstruieren, die uns vom Tageslicht emanzipiert. Ich verwende hierzu die Negativbühne Fig. 8. Auf einem Tischchen ist ein quadratischer Holzrahmen leicht geneigt befestigt. In demselben ist ein zweiter ebenfalls

quadratischer herausnehmbar eingefügt und oben durch 2 Reiber gehalten. Nun folgen in rechteckiger Form und den gebräuchlichen Plattenformaten entsprechender Grösse der Reihe nach mit einfacher Nut ineinander gefügte Holzrahmen, welche auf einer Seite sämtlich mit Charnieren miteinander verbunden sind. In diese Rahmen werden die Platten (mit der Schichtseite gegen die Lichtquelle) eingesetzt und zwar sowohl im Hochformat, wie Fig. 8 zeigt, als auch im Querformat. Letzteres wird dadurch ermöglicht, dass der erste Einsatzrahmen quadratisch und herausnehmbar ist, sodass er auch um 90° gedreht eingefügt werden kann. Dadurch geraten aber die übrigen rechteckigen Rahmen in die gewünschte quere Stellung und werden nun, statt, wie früher nach links (oder rechts) nach oben (oder unten) nach Art einer Thüre geschlossen resp. aufgeschlagen. Hinter den Rahmen hängt an einem in die (linke) Wand eingelassenen, durch ein Charniergelenk gebrochenen Arm ein gut reflektierendes (mit Gips bestrichenes) Brett, auf dem mehrere (hier 4) Glühlampen montiert sind, oder eine kleine Bogenlampe.[1]) Der Beschauer sitzt vor der Negativbühne[2]) und kann die Lichtintensität dadurch verändern, dass er durch Schieben an einer über die Rahmen reichenden, am Wandarm befestigten Stange die Lichtquelle nähert oder entfernt. Die beiden Mattpapiere sind in der Weise zwischen Lichtquelle und Platte gebracht, dass das eine an der Rückseite des grössten Rahmens, das andere am Träger der Lichtquelle hängt.

Über die Expositionszeit bei Thoraxaufnahmen ist in allgemeinen Abhandlungen genügend Aufklärung zu finden. Siehe übrigens die Abhandlungen dieses Themas in den „Fortschritten auf dem Gebiete der Röntgenstrahlen", da die diesbezüglichen Angaben der vorhandenen oben zitierten Bücher als veraltet bezeichnet werden müssen. Das nun folgende Negativ- und Positivverfahren weicht von den im allgemeinen geltenden Regeln nicht ab.

[1]) Mignon-Bogenlampe; Voltohm, München.
[2]) Konstr.: Rud. Siebert, Wien.

Klinischer Teil.

Die normalen röntgenologischen Thoraxbilder im allgemeinen.

Es liegt in der Natur der focalen Projektion, dass die Teile der durch sie entstehenden Schattenbilder weder in der Grösse, noch in der Form und gegenseitigen Lage den Teilen des Originales entsprechen. Sie entsprächen diesen nämlich nur dann, wenn sie durch parallele Strahlen erzeugt wären, wenn also gleichsam der Focus sich in unendlicher Entfernung befände. Ist dies aber nicht der Fall, liegt der Focus in einer Distanz vom Objektiv und der bildauffangenden Fläche, wie es beim Röntgenverfahren zum Zustandekommen brauchbarer Bilder nötig ist, und hat das Objekt Dimensionen, wie die Teile des menschlichen Körpers, so ist die Verzerrung der Schattenbilder eine recht erhebliche. Es ist darum ein begreifliches, aber, wie ich gleich bemerken will, ein vergebliches Bemühen, Regelmässigkeit und bequeme Vergleichbarkeit dieser verzerrten Bilder dadurch zu gewinnen, dass man auf den Centimeter genau normierte Stellungen der Röhre zum Thorax als „Normal-Verfahren“ oder dgl. statuiert. Jede Durchleuchtungsrichtung, jede Röhrenstellung gibt ein anderes Bild, aber unter diesen ist nicht das eine richtig, das andere falsch, das eine normal, das andere anormal, sondern jedes ist berechtigt, ja notwendig, keines darf vernachlässigt werden. In jedem bilden sich andere Organteile, andere Organkonturen ab, in jedem zeigt sich die Beziehung normaler und pathologischer Details in anderem Lichte, andere räumliche Verhältnisse werden dem Auge offenbar, Organteile, deren Schatten früher aufeinander fielen und sich deckten, treten bei anderen Durchleuchtungsrichtungen auseinander und zeigen jeder für sich seine Formen.

Man darf nicht glauben, dass dies eine besondere, neue, dem Röntgenverfahren eigentümliche Betrachtungsschwierigkeit ist. Die Untersuchung gewölbter Oberflächen in gewöhnlichem reflektierten Lichte unterliegt ganz ähnlichen Bedingungen. So sehen wir von den Windungen der Gehirnoberfläche bei bestimmter Stellung unserer Augen nur einen bestimmten Bezirk und zwar ebenfalls in einer verzerrten Flächenprojektion, ohne dadurch genötigt zu sein, der Untersuchung eine Normalstellung des Auges zum Objekt zu Grunde zu legen. Oder haben wir beim anatomischen Studium des Thoraxskeletes eine Normalstellung des Auges nötig gehabt? — Gewiss nicht. Wir hätten dadurch sogar unserer Vorstellung von den wirklichen räumlichen Verhältnissen dieser Dinge geschadet. Je räumlich komplizierter ein Gegenstand ist, von desto mehr Gesichtspunkten aus muss er betrachtet werden. Durch das Gehirn legen wir Schnitte in zahllosen Ebenen, nicht um die Bilder derselben nachzeichnen und bequem nach Hause tragen zu können, sondern um aus ihnen — und darauf kommt es an — die Vorstellung des räumlichen Verhaltens, des Neben-, Über- und Hintereinander zu gewinnen. Den Schnitten in obigem Vergleich entsprechen die radiologischen

Bilder der verschiedenen Projektionsrichtungen, die wir nacheinander betrachten, um das räumliche Ineinandergreifen der einzelnen Teile des Objektes im Geiste zu begreifen. Kein Endglied dieser Vorstellungsreihe kann sinnlich erfasst werden. Auch der Lehrer der Gehirnanatomie lehrt nicht direkt die Raumbilder; er schafft nur jenes Material vor das Auge des Schülers, welches diesem vermöge seiner Raumvorstellung erlaubt, sich ein Raumbild des Gehirnes zu entwickeln. Unter der alleinigen Verwendung einiger Strahlenrichtungen würde die räumliche Vorstellung des Ganzen leiden. Es ist begreiflich, wenn wir zur Schematisierung der Ergebnisse unserer vorzüglich an die Oberfläche gebundenen bisherigen physikalischen Methoden Oberflächenprojektionen der inneren Organe anstreben. Und da wir immer wieder an gleichen Punkten der Oberflächen die gleichen darunter liegenden Organteile aufsuchen, erweist es sich von Vorteil, die genauesten senkrechten Projektionen, z. B. des Herzens, der Milz etc. festzustellen und sie nach natürlichen oder künstlichen Liniensystemen zu orientieren. Durch Perkussion und Auskultation auf der Oberfläche gewonnene Schallqualitäten nehmen ihre Bedeutung von den Punkten der Oberfläche, auf der sie erzeugt sind und müssen stets auf diese bezogen werden. Der Zusammenhang zwischen dem Schallphänomen und jener Region, in der es erzeugt wurde, oder hörbar ist, ist ein innerer, notwendiger, der zwischen dem radiologischen Aortenschatten und irgend einem Intercostalraum, auf den er geworfen wird, ist ein zufälliger, er entbehrt der inneren Notwendigkeit. Die Thoraxwand ist gleichsam durchsichtig geworden, durch jeden Interkostalraum können wir in sein Inneres sehen, die Organschatten zu jedem Interkostalraum herausleiten, sie gleichsam immer von einer anderen Seite betrachtend.

Durchsuchen wir so in allen erdenklichen Richtungen das Thoraxbild, so finden wir solche Richtungen, die günstiger sind, d. h. mehr Innenteile betrachten lassen, und ungünstigere. Ferner finden wir, dass den Bildern einzelner Richtungen grosse Ähnlichkeit, wenn auch nicht Gleichheit mit denen anderer „benachbarter" Richtungen eigen ist. Daraus ergeben sich eine Anzahl typischer, aber nicht genau definierbarer Richtungen, entsprechend etwa gewissen Schnittmethoden des Gehirns. Wir legen solche der folgenden Betrachtung zu Grunde, die vor allem bezweckt, die Methode zu zeigen, mit der wir uns im Einzelfall ein räumliches Innenbild des Thorax im Geiste konstruieren.

Typische Projektionsrichtungen.

Wir unterscheiden acht bei verschiedenem Strahlengang gewonnene typische Projektionsbilder des Thorax (in dem oben angeführten Sinne), von denen je zwei gleiche Strahlenwege, aber entgegengesetzte Strahlenrichtung haben.[1])

Diese Projektionsrichtungen sind:

1. Die sagittale { dorsoventrale, ventrodorsale;
2. die frontale { von rechts nach links, von links nach rechts;
3. die erste schräge { von links hinten nach rechts vorn, von rechts vorn nach links hinten;
4. die zweite schräge { von rechts hinten nach links vorn, von links vorn nach rechts hinten.

Die so entstehenden Bilder sollen nach einem Vorschlage Weinbergers als sagittales dorsoventrales, ventrodorsales etc. Bild bezeichnet werden.

Diese vier Projektionsrichtungen sind in einer horizontalen Ebene liegend gedacht, welche den Thorax nach Art von Horizontalschnitten zerlegt. Die Bilder, welche so erzeugt werden, sind daher jedes für sich noch dadurch veränderlich, dass eine verschieden hohe

[1]) Es sei zum Überflusse nochmals erwähnt, dass das Hervorheben dieser typischen Projektionsrichtungen die anderen zwischen ihnen liegenden nicht als überflüssig erscheinen lassen soll.

Röhrenstellung gewählt werden kann, wobei die Horizontalebene, in der die vier Strahlenrichtungen verlaufen, in verschiedener Höhe zu denken ist.

Röhren-schirm-Distanz.

Diese Veränderungen werden ausführliche Berücksichtigung finden. Ferner bringt die Entfernung der Röhre von Objekt und Platte bei sonst gleichen Verhältnissen (Projektionsrichtung und Höhenstellung der Röhre) Veränderungen mit sich, die ihrer Einfachheit und allgemeinen Giltigkeit wegen hier kurz für alle verschiedenen Bilder unter einem besprochen werden sollen. Die Vergrösserung ganzer Objekte ist desto grösser, je grösser der Gesichtswinkel ist, unter dem das Objekt dem Antikathodenspiegel (als Auge gedacht) erscheint. Die Verzerrung einzelner Teile des Objektes ist desto grösser, je weiter sie vom Fusspunkte einer vom Focus auf die bildauffangende Fläche (Hauptstrahl) gezogenen Senkrechten entfernt sind, und je näher der Platte sie im betreffenden Körperteil liegen. Je entfernter nun vom Objekt die Röhre unter sonst gleichen Verhältnissen steht, unter desto kleinerem Gesichtswinkel betrachtet sie gleichsam das Objekt und desto geringer wird die Verzerrung des ganzen Objektes sowie seiner Teile.

Da der Entfernung der Röhre vom Objekt in der vorhandenen Lichtintensität eine Grenze gesetzt ist, möge als vermittelnde Regel gelten, die Röhrenentfernung so gross zu wählen, dass eine noch brauchbare Helligkeit und Deutlichkeit der Schirmbilder entsteht.

Wiedergabe der Versuchsanordnung.

Alle Verschiedenheiten der Projektionsbilder des Thorax bei verschiedenen Strahlenrichtungen, bei verschiedenen Röhrenhöhen und Entfernungen prägen sich an den mannigfachen Schattenformen der knöchernen Teile aus, welche in der Thoraxwand liegen, der Rippen, der Skapula, der Clavicula und Wirbelsäule, so zwar, dass man schon aus der Betrachtung dieser auf die obigen Momente der Versuchsanordnung ausreichende Schlüsse ziehen kann.

Damit berühren wir einen Punkt, der, im allgemeinen stets mit Strenge gefordert, im speziellen Falle nie berücksichtigt wird; ich meine die jedem Bilde beizugebende genaueste Angabe über den Stand der Röhre im Verhältnis zu dem radiographierten Körperteil.

Diese Forderung erweckt zwar den Schein wissenschaftlicher Exaktheit, ihre Erfüllung ist jedoch nicht nur überflüssig, sondern unmöglich. Ein Beispiel: „Röhre 30 cm in senkrechtem Abstand vom Mittelpunkt der vorderen Thoraxfläche.“ Dazu muss bemerkt werden, dass die vordere Thoraxfläche keine festgelegten Grenzen hat, daher keinen Mittelpunkt haben kann, dass sie eine Fläche von völlig unregelmässiger Krümmung ist und daher die Errichtung einer Senkrechten nicht erlaubt ist und dass also für die Distanz von 30 cm nur ein sicherer Punkt existiert, der Focus der Röhre, der aber unerreichbar im Inneren der Röhre liegt. Auch an jedem anderen Beispiel lässt sich die Unmöglichkeit deduzieren, auf einfache, brauchbare Art exakte Angaben über die Röhrenstellung zu machen. Aber auch ungefähre Angaben sind im allgemeinen überflüssig. Wer aus der Betrachtung eines beliebigen Thoraxbildes nicht auf dem oben angedeuteten Wege aus den noch zu beschreibenden Bildern ungefähr die Durchleuchtungsrichtung, die Höhe und Entfernung der Röhre anzugeben weiss, der ist auch einer sachgemässen Beurteilung der sichtbaren abnormen Verhältnisse nicht fähig, geradeso wie es keine Kenntnis etwa der makroskopischen Gehirnanatomie bedeutet, wenn jemand nur die Verhältnisse in einer ganz bestimmten Schnittebene kennt.

Die beiden Thoraxbilder bei sagittalem Strahlengang.

Betrachtet man das Bild des Thorax eines jugendlichen gesunden Individuums bei dorso-ventralem oder vendro-dorsalem Strahlengang, so sieht man zwei seitliche, helle, ungefähr dreieckige Felder, welche durch einen unregelmässig dreieckigen, mittleren Schatten von-

einander getrennt sind. Die beiden hellen Felder entsprechen den Projektionsbildern der wegen ihrer geringen Dichte die Strahlen wenig absorbierenden Lunge (Lungenfelder), während der Mittelschatten der Ausdruck der in diesem Bereiche stattfindenden stärkeren Absorption der Strahlen durch die Wirbelsäule, (das Sternum) und die Organe des Mediastinum ist. Von den letzteren kommen ihrer grösseren Masse wegen vor allem das Herz und die grossen Gefässe in Betracht. Vergl. zum folgenden Fig. 9, dann Tfl. I, 2 und 3 und andere Tafelbilder.

Lungenfelder.

Die Grenzen der hellen Lungenfelder werden unten durch die bogenförmige Projektionsfigur der Zwerchfellhälften gebildet, seitlich bilden die in einer Grenzkontur zusammenlaufenden, sonst auf dem hellen Grunde der Lungenfelder sich abhebenden Rippenschatten den Lungenfeldrand, und medial begrenzen sich die Lungenfelder an den beiden lateralen Rändern des Mittelschattens.

Fig. 9.
Radiogramm des normalen Thorax bei dorsoventralem Strahlengang und mittelhoher Röhrenstellung.

Sagittal, Ventro dorsal.

Mittelschatten.

Dieser bedarf einer genauen Schilderung. Er ist im allgemeinen schärfer konturiert als die mehr verschwommenen lateralen Grenzen der Lungenfelder aber nicht so scharf, wie die basalen, durch das Zwerchfell gebildeten Grenzlinien. Diese stellt Weinberger[1]) im wesentlichen folgendermassen dar (vgl. dazu Fig. 12, 1a und 2a):

Linker Mittelschattenrand.

Dort, wo der dunkle Schatten des Halses sich nach abwärts zwischen die beiden Lungenspitzen fortsetzt, verschmälert er sich auf ca. $^1/_3$ seiner Breite und zwar symmetrisch von beiden Seiten her und geht so, von den hellen Lungenfeldern flankiert, in den Mittelschatten des Thorax über. Hier nimmt er von beiden Seiten her die Schatten der Schlüsselbeine auf und verläuft dann beiderseits asymmetrisch begrenzt nach abwärts. Links fällt die Grenzkontur des Mittelschattens unterhalb der Clavicula noch ein kurzes Stück senkrecht ab, dann bildet sie

> eine nach oben konvexe Bogenlinie, welche sich durch ihre deutlich ausgesprochene, starke Krümmung und ihre scharfe Grenze von den anderen Konturen unterscheidet. Sie beginnt ungefähr an der ersten Rippe, hat ihre Kuppe ungefähr in der Mitte des ersten Intercostalraumes und erreicht ungefähr an der zweiten Rippe ihr Ende, welches fast immer gegen die folgende Kontur scharf abgesetzt ist, nur in der Minderzahl der Fälle ist die Krümmung flach.[2]
>
> Von dem an der zweiten Rippe gelegenen Endpunkte des ersten Bogens geht nun unter einem stumpfen Winkel die Kontur in einem flachen Bogen nach aussen und abwärts, sodass von hier ab eine Zunahme der Schattenbreite entsteht. Die Krümmung dieses Bogens ist oft so flach, dass er sich einer Geraden nähert. Der Endpunkt dieses zweiten mittleren Bogens lässt sich regelmässig an der dritten Rippe oder etwas unterhalb derselben mehr oder minder deutlich in Form einer Stufe konstatieren. Von da

[1]) „Über die Röntgenographie des normalen Mediastinums", Zeitschrift für Heilkunde. I. Bd., Heft 1.

[2]) Oft kann man auch sehen, dass an ihrer Stelle am Schirm blos eine circumskripte Randpulsation wahrzunehmen ist und dass an Radiogrammen die entsprechende Randpartie auffallend dunkel und scharf konturiert erscheint, wodurch sie gegenüber dem unscharfen, verschwommenen Rand ober und unter ihr als Verwölbung imponiert. (Anmerkung des Verfassers.)

ab geht die Kontur rascher nach aussen, wodurch eine beträchtlichere Verbreiterung des Schattens gegeben ist, und bildet einen dritten flacheren Bogen, der bis an den Zwerchfellschatten reicht.

Rechter Mittelschattenrand.

Auf der rechten Seite ist die Grenzkontur des Mittelschattens durch eine gerade, sehr wenig schief nach aussen und unten verlaufende Linie gebildet. An der dritten Rippe weicht sie etwas stärker nach aussen ab und geht in einen flachen Bogen über, wodurch ebenfalls eine Verbreiterung des Schattens entsteht.

Der Mittelschatten hat also auf dorsoventralen Bildern folgende Konturen:

Links ziemlich scharf die Kontur von drei aneinandergereihten Bogenlinien, welche nach aussen konvex sind. Der erste (oberste) Bogen hat eine starke Krümmung und ist scharf abgesetzt. An ihn schliesst sich in einem stumpfen Winkel der zweite flache Bogen. An diesen in einem mehr oder minder stumpfen Winkel ein dritter sehr grosser flacherer Bogen, der bis an den Schatten des Diaphragma reicht.

Rechts ist die Kontur in der oberen Hälfte eine gerade Linie, an welche sich in der unteren ein flacher, nach aussen konvexer Bogen ansetzt.

Sagittal, Dorsaventral.

Wählt man die der früheren entgegengesetzte Strahlenrichtung, so erhält man das dorsoventrale Bild, das ungefähr die gleichen aber spiegelbildlich umgekehrten Verhältnisse zeigt. Die Konturen des Mittelschattens stellen sich hier folgendermaassen dar (vgl. Fig. 12, 2a, S. 32):

Auf der linken Seite verläuft die Grenzkontur ganz ähnlich wie im dorsoventralen Bilde: Der oberste Teil der Kontur lässt uns wieder die nach aussen konvexe Bogenlinie erkennen, die wir schon am ventrodorsalen Bilde gesehen haben. Darunter ist wieder der Einschnitt zu konstatieren, von welchem die Kontur in flachem Bogen schief nach aussen und abwärts geht (ähnlich wie am dorsoventralen Bilde). Als Endpunkt desselben ist ebenfalls mehr oder minder deutlich eine Stufe zu bemerken, an der ein dritter flacher Bogen beginnt; in diesem geht die Kontur rasch nach auswärts. Dieser dritte Bogen ist grösser und flacher als am dorsoventralen Bilde und reicht erheblich weiter nach aussen.

Die Kontur der rechten Seite bildet oben eine gerade abfallende Linie, welche unten in einen flachen nach aussen konvexen Bogen übergeht.

Die Breite des Mittelschattens ist bei ungefähr gleichen Versuchsverhältnissen in seinen oberen Anteilen auf dorsoventralen und ventrodorsalen Bildern gleich, die der unteren Anteile überwiegt erheblich auf ventrodorsalen.

Der Mittelschatten des ventrodorsalen Bildes zeigt also ähnliche Grenzkonturen wie der des dorsoventralen Bildes, und zwar nach links drei Bogenlinien, nach rechts eine vertikale Linie, welche in der gleichen Höhe wie dort in einen flachen Bogen übergeht.

Innenzeichnung.

Der so begrenzte Mittelschatten besitzt eine Innenzeichnung, welche schon am Schirmbilde zu erkennen ist, er ist nicht überall gleich dicht. Die Randpartien sind heller, setzen sich aber noch immer scharf genug von den hellen Lungenfeldern ab, der mediane, 3—4 Querfinger breite, parallel begrenzte Anteil ist dunkler, lässt sich bei entsprechender Strahlenqualität nach unten meist durch den Herzschatten hindurch verfolgen und erreicht an Saturation beinahe die schwerstdurchleuchtbaren Teile, Abdomen und Becken. Dies gilt jedoch nur für die untere Hälfte des Schattenstreifens, in der oberen sehen wir gerade die Mitte desselben eingenommen von einem helleren, sich gegen die dunklen Randpartien scharf abgrenzenden Bande, das sich vom vierten Brustwirbelkörper nach aufwärts erstreckt und in den hellen Pharynxraum übergeht. Es ist durch die luftgefüllte und daher wenig absorbierende Trachea bedingt. Die Breite des ganzen Schattenstreifens übertrifft die des Sternums. Es entsteht nun die Frage, von welchen Gebilden die einzelnen Teile des Mittelschattens geworfen werden.

Einen Aufschluss darüber erhält Weinberger dadurch, dass er — divide et impera — die einzelnen in der Medianebene liegenden Teile, also vor allem Thoraxskelet und Mediastinalorgane, gesondert betrachtet. Er erfährt dabei, dass der schmale, innere, parallel begrenzte Teil des Mittelschattens durch die Wirbelsäule bedingt ist, was man übrigens an halbwegs guten Radiogrammen daran erkennen kann, dass er sich in Details auflöst, welche als Schattenbilder der Wirbelkörper erscheinen. Anatomische Deutung.

Der nächste Schritt wäre, den exenterierten Stamm einer Leiche zu untersuchen und zu konstatieren, was die Weichteile der Thoraxwand zu dem Bilde beitragen. Es ist bei der Breite des Mittelschattens und besonders seiner scharfen Begrenzung nicht zu erwarten, dass sie die Randteile desselben wesentlich modifizieren. Diese müssten sonst wie die Weichteile der Thoraxwand gleichmässig ohne scharfe Grenze seitwärts abnehmend in die hellen Lungenfelder übergehen. Weinberger hat daher recht, wenn er urteilt, dass die Ränder des Mittelschattens überall Schattenränder der Mediastinalorgane sind. Er macht nur für die claviculären Ecken des manubrium sterni eine Ausnahme, welche besonders auf guten

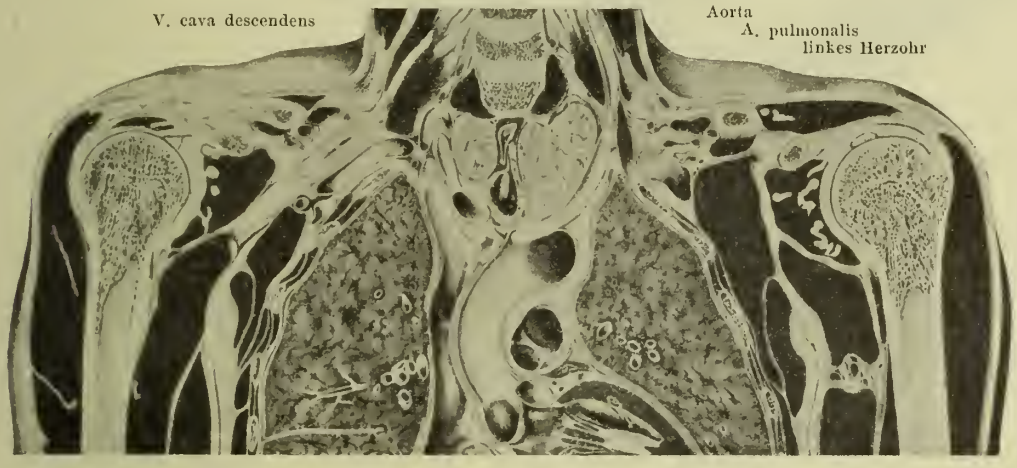

Fig. 10.

Frontalschnitt des Thorax so gelegt, dass beide schlaff hängenden Humeri in den Schnitt gefallen sind. Leider nach unten unvollständig Die seitlichen Grenzen des Mediastriums erinnern sofort an die aus 3 linksseitigen und 2 rechtsseitigen Bogen bestehenden „Mittelschattenränder". Nach Braunes topogr. Atlas. Durch die starke Füllung der Aorta mit Injektionsmasse wurde dieselbe gedehnt und die V. cava durch sie etwas nach rechts verdrängt.

ventrodorsalen Bildern mit nicht allzu entfernter Röhrenstellung in der betreffenden Höhe den dort schmalen Mittelschatten überragen.

Ausser der Wirbelsäule und der Schattenaussparung der Trachea besteht im Innern des Mittelschattens keine weitere nennenswerte Differenzierung.

Die nächste Frage lautet: Welchen Organoberflächen entsprechen die einzelnen Teile der Ränder des Mittelschattens? Weinberger schlägt auch hier den richtigen Weg ein, indem er horizontale Serienschnitte von Gefrierleichen bezüglich der maximalen Seitenausdehnungen der Mediastinalorgane studiert. Die Ergebnisse dieser exakten Methode sind im Original einzusehen. Sie stimmen mit dem weniger einwandsfreien Studium eines Frontalschnittes überein. Zufällig liegen eben die grössten Breiten der Mediastinalorgane (abgesehen von den unteren Herzanteilen) in jener Frontalebene vereinigt, welche durch die in Mittelstellung gehaltenen Oberarmknochen gelegt wird.

Wir sehen daher (siehe Fig. 10, aus Braune's topogr. anat. Atlas, leider unten unvollständig) eine grosse Aehnlichkeit der Umrisse der Schnittfigur des Mediastinums mit denen des Mittelschattens. Den rechten Rand bildet oben in ungefähr verticaler Linie die Wand

der V. cava descendens und der V. anonyma dextra und jugularis dextra, deren Bulbus ungefähr in der Höhe der Lungenspitzen liegt; unten wird der rechte Rand durch die rechte Wand des Vorhofes gebildet. Die Aorta ascendens reicht nirgends bis an die Lungen heran, am nächsten kommt die rechte Wand derselben dort der Lunge, wo sie sich an die Vena cava anlagert. Dagegen tritt der Bogen an den linken Mediastinalrand und die vorgewölbte linke Wand desselben imponiert sofort als die Ursache des obersten der drei Bögen, welche den linken Mittelschattenrand bilden. Dagegen sehen wir, dass von da an nach abwärts die linke Mittelschattenwand keinen zweiten Bogen, sondern eine Bucht zeigt, in deren Tiefe die A. pulmonalis und darunter das linke Herzohr, also ein Teil des linken Vorhofes wandständig sind. Von da zieht dann die Schnittlinie der Wand des linken Ventrikel in weitem Bogen nach unten und aussen.

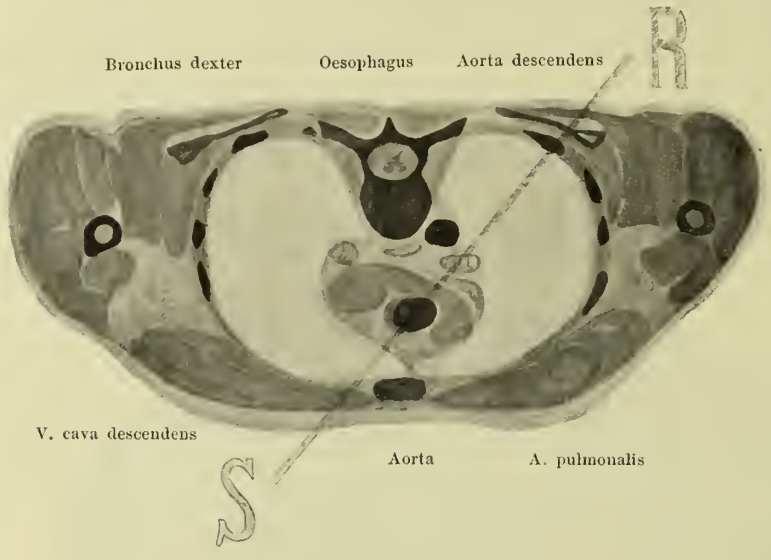

Fig. 11.

Horizontaler Gefrierschnitt eines normalen Thorax in der Höhe des 6. Brustwirbels und des sternalen Endes des 3. l. c. R. nach Taf. XI des topographisch-anatomischen Atlas von Braune. *R* = Röhre, *S* = Schirm, *RS* schräge Durchleuchtungsrichtung von links hinten nach rechts vorn. Die durch *RS* getroffene Aorta ascendens ist durch die Pulmonalis und die Cava descendens flankiert. Hinter dem die Aorta umgreifenden rechten Ast der ersteren das linke Herzohr.

Im ganzen genommen ist die Ähnlichkeit dieser Bilder mit dem röntgenologischen Mittelschatten des Thorax evident. Die genaueren Untersuchungen an Querschnitten führten Weinberger zu denselben Resultaten und wir haben daher zu konstatieren, dass der rechte Mittelschattenrand oben durch die V. cava und ihre ersten Äste („Cava-Rand“) unten durch den rechten Vorhof („rechte Vorhofswölbung“) gebildet wird. Links wird der oberste Bogen des Mittelschattens durch den Aortenbogen („Aortenbogenwölbung“), der unterste durch die laterale Wand des linken Ventrikels („linke Kammerwölbung“) gebildet. Nur über die Natur des mittleren Bogens sind wir nicht schlüssig geworden.

Betrachten wir einen in seiner Höhe durch den Thorax gelegten Horizontalschnitt, so finden wir (Fig. 11) die randbildenden Anteile des linken Vorhofes (linkes Herzohr) und der A. pulmonalis hintereinander gelagert. Frontalschnitte, welche vor und hinter der Ebene des in Fig. 10 abgebildeten angelegt sind, zeigen beide Teile gesondert als laterale Grenze des Mediastinum, der vordere die A. pulmonales, der hintere den linken Vorhof. Der betreffende Schattenrand wird also bei sagittaler Strahlenrichtung durch die sich deckenden Schatten des linken Vorhofes und der A. pulmonalis gebildet. Das gleiche Resultat erhält man, wenn man Fig. 36 betrachtet, das sagittale, dorsoventrale Radiogramm eines Herzmodells, bei welchem allerdings die Füllung mit erstarrender Masse bei hohem Druck eine Überfüllung des nachgiebigen Vorhofes zur Folge hatte. Trotzdem überragt er den Pulmonalisschatten seitlich nur wenig. Es liegt daher die Vorstellung nahe, dass dieser mittlere linke Randbogen bald durch den linken Vorhof, bald durch die A. pulmonalis gebildet wird, je nachdem der eine oder die andere an Ausdehnung überwiegt. Der rechte und linke unterste Bogen gehört also sicher dem Herzen an, der rechte obere Rand

und der linke oberste Bogen wird durch die grossen Gefässe gebildet. Der mittlere linke Bogen, bald dem Herzen, bald den grossen Gefässen angehörig, soll bei dem ersteren abgehandelt werden.

Die sagittalen Thoraxbilder bei verschieden hoher Röhrenstellung.

Das beschriebene, bei sagittalem Strahlengang erhaltene Thoraxbild ändert sich wesentlich, wenn die Röhre, die wir bis jetzt in mittlere Höhe (ungefähr des 5. Brustwirbels) gestellt haben, höher oder tiefer eingestellt wird. Fig. 12 greift aus der sich so ergebenden unendlichen Zahl von Bildern 6 heraus. Die obere Reihe stellt die dorsoventralen, die untere die ventrodorsalen Bilder dar, jedesmal bei hoher, mittlerer und tiefer Röhrenstellung. Die Höhenstellung der Röhre ist in den Mittelschatten eingezeichnet. Die Bilder wurden auf folgende Art gewonnen: Ein 35jähriger Diabetiker, der geringe periphere Arteriosklerose, radioskopisch eine leichte allgemeine Vergrösserung des Herzschattens und vielleicht auch eine geringe allgemeine Dilatation der Aorta zeigte, wurde radioskopiert. Seine vorderen Intercostalräume, sowie seine spinae scapulae wurden mit Bleidraht beklebt. Die Röhrenstellung wurde mittelst des im Abschnitt „Herzmessung" beschriebenen Paralloskops bestimmt. In den fixierten Schirm wurden Glasplatten eingelegt und auf ihnen die Schirmbilder samt dem Schattenring des Paralloskops nachgezeichnet. Die im Verkleinerungsapparat verkleinerten Abbildungen wurden in Fig. 12 chemigraphisch reproduziert.

Höhe der Lungenfelder.

Die Höhe der hellen Lungenfelder und des zwischen ihnen liegenden Mittelschattens, gleichgiltig ob vorne oder hinten (1 oder 2), ist desto grösser, je höher und desto kleiner, je tiefer die Röhre steht, und zwar deshalb, weil bei Hochstand der Röhre die vordere, resp. hintere Lungeneinsenkung in die Pleurasinus im Sinne einer Verlängerung, resp. Verkürzung der ganzen Projektionsbildes des Thorax teilnimmt. Der Lungenrand ist auf Sagittalschnitten nicht eiförmig, sondern nur oben nach innen konkav, unten aber nach innen konvex begrenzt, entsprechend der Wölbung des Zwerchfelles (vgl. Fig. 1, S. 8). Es ist daher begreiflich, dass der Projektionsort der Zwerchfellgrenze des hellen Lungenfeldes durch Senken der Lichtquelle rasch gehoben wird und dadurch die Höhe des hellen Lungenfeldes von unten her mehr verkleinert wird, als sie durch höhere Projektion der Spitze oben gewinnt.

Form der Lungenspitzen.

Bei Vergleich der Bilder, gleichgiltig ob vorne oder hinten (1 *a* mit 1 *c* und 2 *a* mit 2 *c*), bemerkt man weiter, dass die Breite und Mächtigkeit der Spitze verschieden ist, je nachdem die Röhre hoch oder tief steht, dass die obere und seitliche Umgrenzung der Spitze mit einem kleineren oder grösseren Radius gekrümmt erscheint. Die Einzelfälle und die aus den Projektionsverhältnissen erhellende Ursache brauchen nicht weiter erörtert zu werden.[1])

Zwerchfellform.

Ein ähnliches Verhalten besteht an der Zwerchfellgrenze des Lungenfeldes. Das Zwerchfell erscheint desto stärker gekrümmt (Fig. 1 *a* und 2 *a*), je höher und desto flacher (1 *c* und 2 *c*), je tiefer die Röhre steht. Bei noch tieferer Einstellung nimmt allerdings die Krümmung wieder zu.

Mittelschatten.

Der Mittelschatten des Thorax, dessen Komponenten die Wirbelsäule, das Herz und die grossen Gefässe sind, zeigt zunächst grosse Differenzen bei dorsoventraler und ventrodorsaler Durchleuchtung, also zwischen 1 *a*, *b*, *c* und 2 *a*, *b*, *c* der Fig. 12. Soweit seine seitliche Begrenzung von der Wirbelsäule allein gebildet wird, also im obersten Abschnitt, insbesonders in der linken Hälfte (links von der eingezeichneten Medianlinie) ist er in der Vorderansicht breiter (Serie 1) als in der Rückansicht (Serie 2), offenbar, weil die hinten liegende Wirbelsäule auf dem vorne, also ihr ferner liegenden Schirm vergrössert projiziert wird. In der

[1]) Levy-Dorn hat diese Verhältnisse kürzlich (Deutsche medic. Wochenschrift, 1900. No. 35–37) ausführlich auseinandergesetzt.

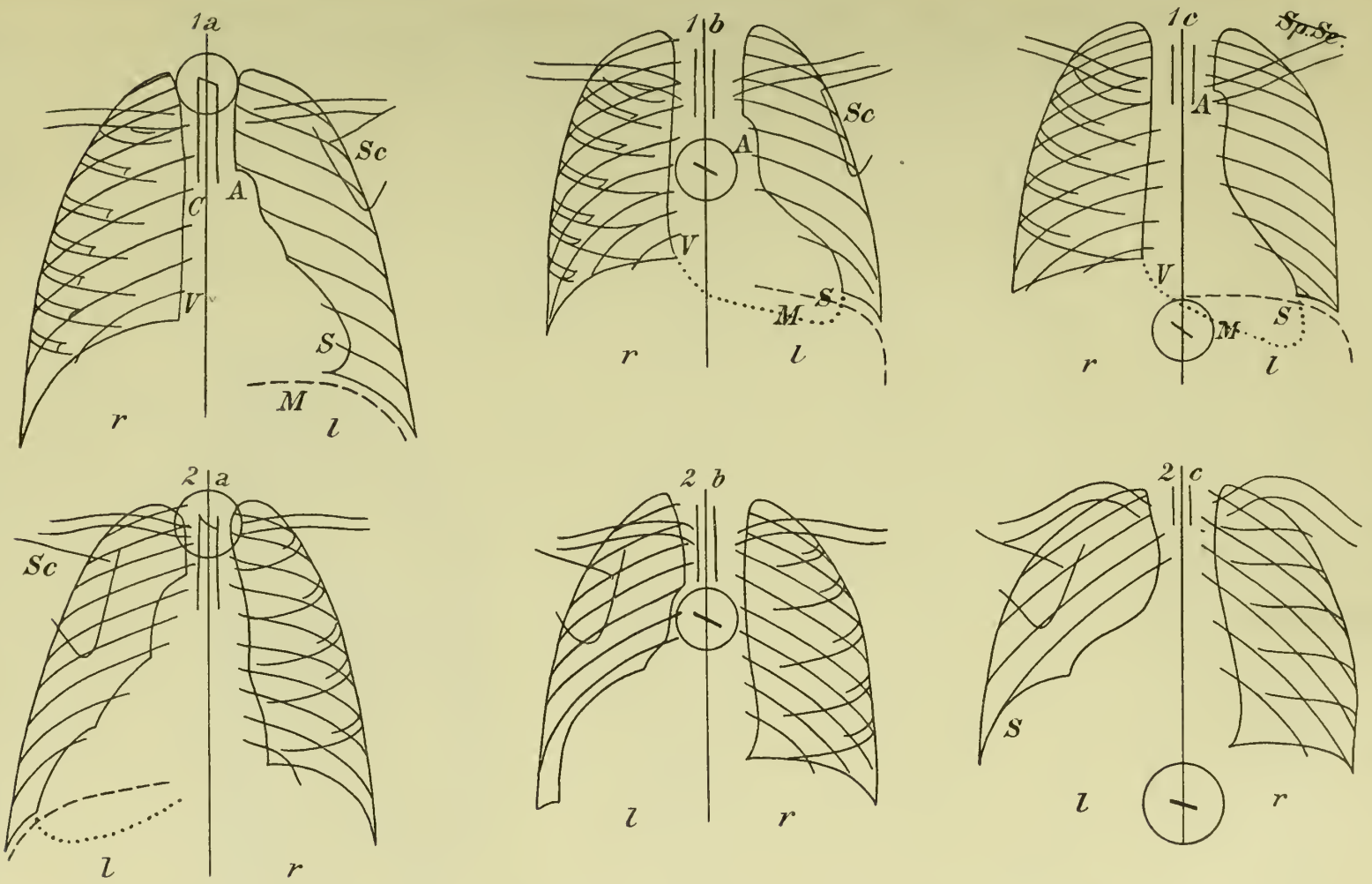

Fig. 12.

Die sagittalen Thoraxbilder bei verschieden hoher Röhrenstellung. Die obere Reihe gibt die Bilder der dorsoventralen (1), die untere der ventrodorsalen (2) in hoher (*a*), mittlerer (*b*) und tiefer (*c*) Röhrenstellung wieder. Durch diese verschiedenen Projektionsverhältnisse werden die Höhe der Lungenfelder, die Konfiguration der Lungenspitzen und Zwerchfellhälften, der grossen Gefässe und des Herzens, der Verlauf der Rippen, die Schatten der Clavicula und Scapula in der im Text auseinandergesetzten Weise modifiziert.

früher zitierten Beschreibung Weinbergers trat die Wirbelsäule auch in dieser Durchleuchtungsrichtung vollends in den Mittelschatten zurück, weil die seinen Untersuchungen zu Grunde gelegten Radiogramme bei grösserer Röhrenschirmdistanz aufgenommen waren, die vorliegenden Schirmbilder aber bei geringerer.

Form der Schatten des Cirkulationsapparates.

Der ganze übrige Teil des Mittelschattens, der durch den im vorderen Teil des Mediastinums liegenden Cirkulationsapparat erzeugt wird, erscheint dementsprechend in Vorderansicht kleiner als in Rückansicht (Herz $1\,a, b, c < 2\,a, b, c$). Dies tritt am deutlichsten an der Projektion der Herzspitze und des rechten Mittelschattenrandes hervor. Die Spitze einerseits ($2\,a$), die vena cava descendens und der rechte Vorhof anderseits (vgl. S, C und V in $1\,a$ und $2\,a$) erscheinen im ventrodorsalen Bild viel weiter nach aussen von der Mittellinie entfernt als im dorsoventralen Bild. Beide liegen ja unmittelbar der vorderen Brustwand an, befinden sich daher im ersten Fall in Schirmferne, im zweiten in Schirmnähe.

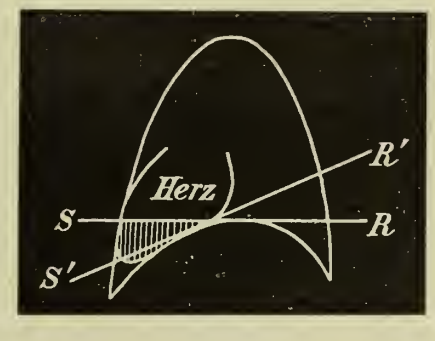

Fig. 13.
Das Verhältnis des Herz- zum Zwerchfellschatten bei verschieden hoher Röhrenstellung (R und R'). Je tiefer die Röhre, desto mehr verschwindet die Herzspitze (schraffiert) unter dem Zwerchfellschatten.

Die Art, wie der Herzschatten dem Zwerchfellschatten aufsitzt, hängt von der Höhenstellung der Röhre ab, worauf Benedikt frühzeitig aufmerksam gemacht hat. Dringen die Strahlen in der Richtung von hinten oben nach vorne unten (Fig. 12, $1\,a$ und Fig. 13, $R'\,S'$) oder umgekehrt durch den Thorax, so fällt die Projektion des ganzen Herzens in das helle Lungenfeld, es erscheint also auch die Spitze in demselben und hebt sich (Fig. $1\,a, S$) so auf ihm ab, dass man das helle Lungenfeld mit spitzem Winkel zwischen Herz und Zwerchfell eindringen sieht: die Herzspitze hebt sich vom Zwerchfell ab. Andernfalls (Fig. 13, $R\,S$ und Fig. 12, $1\,b$, $1\,c$) verschwindet der in Fig. 13 schraffierte Teil des Herzens unterhalb des Schattens der Zwerchfellkuppe, welche jetzt den unteren Lungenfeldrand bildet. Damit verschwindet auch die Herzspitze unter dem Zwerchfellschatten (Fig. 12, $1\,b$ und c, punktierte Linie) und was jetzt als Herzspitze erscheint, hebt sich natürlich nicht unter Eindringen der Lungenhelligkeit zwischen ihm und dem Zwerchfell ab, vielmehr scheint das Herz dem Zwerchfell breitbasig aufzusitzen. Dabei hat sich seine ganze Form verändert, es scheint an Höhe abgenommen zu haben und sieht flacher und wie zusammengesunken aus, ungefähr wie das schlaffe auf den Seciertisch gelegte Organ. Die angedeutete Ursache davon, das Verschwinden der Spitze und eines grossen Anteiles des Kammerkegels unter dem Zwerchfellschatten, lässt sich dadurch anschaulich machen, dass man die gleichen Verhältnisse bei luftgeblähtem Magen studiert. Man sieht dann auf dem hellen Felde des aufgeblähten Magens, unterhalb einer dunklen Linie, den vereinigten Schatten des Zwerchfelles und der Wand des fundus ventriculi, ($1\,b$ und c), den früher verdeckten Herzabschnitt, dessen untere Kontur jetzt noch weiter nach einwärts oft bis zum Wirbelsäulenschatten verfolgt werden kann. Bei hoher Einstellung der Röhre ($1\,a$) ist unter den gleichen Bedingungen der helle Magenraum vollständig frei, das Herz liegt mit allen Anteilen oberhalb der Magenzwerchfelllinie und das Verhältnis der Höhe zur Breite des Herzschattens ist wieder das alte. Das gleiche Verhalten der Konfiguration des Herzschattens besteht bei den ventrodorsalen Bildern der verschiedenen Röhrenstellungen (vergl. die Höhe des Herzschattens bei $2\,c$ mit der bei $2\,a$ im Verhältnis zu seiner Breite). Hier fällt noch weiter auf, dass die Spitze umsomehr lateralwärts reicht, je tiefer die Röhre steht. Diese Verzerrung erklärt sich daraus, dass die tiefstehende Röhre bei ventrodorsaler Durchleuchtung ganz nahe vor der Herzspitze, also ihr viel näher steht, als die hochstehende. Daher ist auch die unerwünschte Vergrösserung des Herzschattens bei dieser Stellung ($2\,c$) am grössten.

Clavicula.

Von den knöchernen Bestandteilen des Thoraxschattens wollen wir zunächst die Clavi-

cula in ihren Projektionen bei verschiedenen Stellungen der Röhre betrachten. Dieser nach einwärts vorwärts und etwas nach abwärts ziehende, in der horizontalen Ebene S-förmig gekrümmte Knochen projiziert sich als mehr oder minder gerader Schattenstreif. Liegt der Projektionsschirm der vorderen Thoraxfläche an, so wird er auch von den sternalen Enden der Schlüsselbeine berührt und es ist daher klar, dass diese bei verschiedener Röhrenhöhe die geringste Verschiebung (und Vergrösserung) erleiden. Die Verschiebung betrifft darum hauptsächlich die akromialen Enden. Bei der in Fig. 12, 1 *a* gewählten hohen Röhrenstellung erscheinen daher die Schlüsselbeine horizontal und sie verlaufen um so steiler, je tiefer die Röhre steht; dabei rücken aber nicht die sternalen Enden nach unten, sondern die akromialen nach oben.

Auf die Lage des Schattens der Clavicula nimmt auch die verschiedene Haltung der Schulter Einfluss. Bei allen Röhrenstellungen bewirkt das Heben und Senken der Schulter eine entsprechende Änderung ihres schrägen Verlaufes. Diese Drehung ist um so grösser, je mehr die Röhre in der Höhe der Clavicula steht. Vor- und Rückwärtsbewegen der Schulter bringt bei hoher Röhrenstellung keine Veränderung in der Lage der Claviculaschatten hervor. Bei tiefstehender Röhre aber, wo der Schatten schon bei gewöhnlicher Haltung der Schulter ein schief nach einwärts abwärts ziehender ist, tritt eine Verstärkung dieser Neigung ein, je mehr die Schulter nach rückwärts gezogen wird und eine Verringerung im entgegengesetzten Fall.

Bei dorsoventralem Gang der Strahlen liegt der Schatten der Clavicula im ganzen höher, als bei umgekehrtem Strahlengang. War dort noch ein erheblicher Anteil der Lungen-Spitze über derselben sichtbar, so wird hier der vom Schirm weit entfernte Knochen hoch nach oben projiziert und zwar um so höher, je tiefer die Röhre steht. Dabei macht sich im selben Sinne immer mehr die Krümmungsfigur des Knochens geltend, so dass Fig. 2 *c* eine stark gekrümmte Clavicula oberhalb der Lungenspitzen zeigt. In Fig. 12 ist nur die Lage und der Verlauf des Claviculaschattens berücksichtigt, nicht die Details desselben. Diesbezüglich ist es wichtig, zu beachten, dass der Schatten des sternalen Endes auf dorsoventralen Bildern, der Schirmnähe entsprechend, schmal und dunkel ist, auf ventrodorsalen aber breit und blass und verschwommen, ein Moment, das Anfängern für die Unterscheidung der dorsoventralen von den ventrodorsalen Radiogrammen am dienlichsten ist.

Aortenbogen. Nachdem wir die Clavicula den übrigen Skeletanteilen vorweggenommen haben, lässt sich ein noch nicht erörtertes Detail des Mittelschattens anschliessen. Die links oben aus demselben austretende Verwölbung ist der Schatten des Aortenbogens (im vorliegenden Falle stärker als normal wegen geringer allgemeiner Aortendehnung bei allgemeiner Arteriosklerose und Diabetes, an denen die Versuchsperson litt). Diese Verwölbung erscheint bei Hochstand der Röhre tief unter dem sternalen Ende der linken Clavicula (Fig. 12, 1 *a*, *A*); je tiefer die Röhre eingestellt wird, desto näher rücken diese beiden Schatten an einander und bei Röhrenstellung 1 *c* erscheint die Bogenwölbung gerade in der Verbindungslinie der sternalen Schlüsselbeinenden Man könnte nun mit Rücksicht auf die gleichzeitige Veränderung in der Verlaufsrichtung der Clavicula meinen, dass der Schatten der Aorta und der des akromealen Endes des Schlüsselbeines ihre Lage nicht verändert haben, während der Schatten des Sternalendes nach unten gerückt ist. Natürlich ergiebt sich aus dem früher über die Clavicula gesagten das Gegenteil.

Scapula. Von der Scapula erscheint im hellen Lungenfeld die infraspinale und supraspinale Knochenplatte mit ihren dicken und daher dunklen Rändern, und als dunkler Stachel die Spina scapulae. In obigen Schirmbildern wurde die letztere durch einen aufgeklebten Bleidraht deutlicher sichtbar gemacht. Bezüglich des Projektionsortes der Scapula müssen wir eine Differenz in ihrem Abstand von der Mittellinie und ihrer Höhenlage, endlich in der Haltung ihres Schattens, resp. der Verlaufsrichtung der Spina unterscheiden. Bei dorsoventraler Projektion erscheint der Scapulaschatten, gleichgiltig in welcher Höhe die Röhre steht (1 *a b c*), erheblich weiter nach aussen gelagert, als in umgekehrter Richtung. Liegen nämlich Schirm

oder Platte am Rücken, also hart hinter der Scapula, so wird der Schatten wenig nach aussen verlagert (2 *a b c*), liegt aber der Schirm der Brust an, also entfernt von der Scapula, dann wird der Schatten derselben weit nach aussen projiziert und zwar desto weiter, je näher dem Rücken die Röhre steht. Ja, er kann bei sehr nahe an den Körper gerückter Röhre völlig ausserhalb des hellen Lungenraumes fallen. Aus demselben Grunde, dem Anliegen der Scapula an den Schirm bei ventrodorsaler Projektion ergiebt sich weiter, dass die Veränderung in der Höhenlage und der Haltung der Scapula bei dieser Strahlenrichtung auch durch verschiedene Röhreneinstellung wenig verändert wird, also auf allen ventrodorsalen Bildern ziemlich gleich ist, dass aber bei dorsoventraler Projektion der Clavicularschatten um so höher liegt und der Spinaschatten um so mehr (mit dem inneren, von der Brust entfernten Ende nach oben, siehe die ähnlichen Verhältnisse des Clavicularschattens) gedreht erscheint, je tiefer die Röhre eingestellt wird. Bei der Röhrenstellung 1 *c* liegt er sogar (etwas übertrieben) ausserhalb und zwar oberhalb des hellen Lungenfeldes. Schliesslich bemerkt man, dass der Scapularschatten um so kürzer und breiter erscheint, je tiefer die Röhre steht. Das Vorstehende gilt nur, wenn die Arme herabhängen, sind sie erhoben, so tritt die Scapula gänzlich aus dem hellen Lungenbilde heraus.

Rippen.

Bei sagittaler Durchleuchtung werden die vordere und hintere Brustwand aufeinander projiziert und daher fallen auch die Schatten der vorderen und hinteren Hälften der Rippenreifen (kurz vordere und hintere Rippen) übereinander. Was aber auf Schirmbildern auf den ersten Blick als Rippen erkannt wird, sind stets die hinteren Rippenhälften, gleichgiltig ob diese oder die vorderen der Platte anlagen. Vergl. die linken Thoraxhälften der Fig. 12, 1 *a b c*; 2 *a b c*. Dieses Zurücktreten der vorderen im Bilde rührt vor allem daher, dass sie grösstenteils knorpelig sind und so des geringen spez. Gewichtes wegen nur unter günstigen Umständen einen erkennbaren Schatten werfen, wie am Radiogramm und bei genauerem Zusehen auf guten Schirmbildern. Dass selbst auf guten Radiogrammen bei der sagittalen Richtung die hinteren Rippen das Bild beherrschen, rührt von der grösseren respiratorischen Exkursion der vorderen her, die dem Zustandekommen eines scharfen Bildes im Wege steht, wenn die Aufnahme nicht in respiratorischem Stillstande gemacht ist (Tfl. I, 1, 2). Die hinteren Rippenhälften, mit denen wir uns zunächst beschäftigen wollen, und die in Fig. 12 in beiden Thoraxhälften berücksichtigt worden sind, werfen spangenförmige, von oben innen nach unten aussen verlaufende, mehr oder minder stark mit der Konkavität nach unten gekrümmte Schatten. Nicht die anatomischen Details der einzelnen Rippen (Angulus, collum, capitulum, compacta und spongiosa, sulcus), die auf guten Thorakogrammen recht wohl zu differenzieren sind, interessieren uns hier, sondern nur deren Verlaufsarten und Projektionsrichtungen, da sie sowohl paradigmale Bedeutung für die Projektion pathologischer Schatten als auch insbesondere Bedeutung für die Lokalisation von Schatten werfenden Herden im Thorax haben. Will man die folgende Schilderung des Rippenverlaufs begreifen, so muss man sich stets vor Augen halten, dass bei ventrodorsaler Projektion die vertebralen Enden der Rippen dem Schirm am nächsten liegen und daher bei verschiedener Höheneinstellung der Röhre fast keine Verschiebung ihrer Schatten erleiden, während die axillaren Teile der Rippen ferner vom Schirm liegen und ihre Schatten daher je nach der Richtung der sie treffenden Strahlen mehr oder minder erheblich verlagert werden. Umgekehrt werden auf dorsoventralen Bildern die dem auf der Brust liegenden Schirm relativ näheren, axillaren Teile der hinteren Rippen weniger verlagert als die ferneren vertebralen Enden. Daraus ergiebt sich bei einiger Überlegung die Erklärung des folgenden:

Die hinteren Rippenabschnitte verlaufen, ventrodorsal gesehen, im allgemeinen steiler als dorsoventral. Sie geben mit ihren engen Intercostalräumen dem ventrodorsalen Bilde sein charakteristisches Gepräge. Mit dem Senken der Röhre nimmt ihre Neigung im dorsoventralen Bilde ab, im ventrodorsalen zu. Die Krümmung der hinteren Rippenschatten

ist im allgemeinen auf dorsoventralen Bildern stärker als auf ventrodorsalen. Mit dem Senken der Röhre nimmt die Krümmung in beiden sagittalen Bildern ab.

Die vorderen Rippenanteile sind nur in ihren äusseren, nach unten an Länge relativ abnehmenden Anteilen knöchern. Nur diese erscheinen daher mit ähnlichem Kontrast auf den hellen Lungenfeldern wie die hinteren. Die Folge dieser Momente ist es, dass die vorderen Rippenreifen weder auf ventrodorsalen noch auf dorsoventralen Bildern so sehr ins Auge springen, wie die hinteren Abschnitte. Ihre gut sichtbaren knöchernen Anteile erscheinen auf den ventrodorsalen Bildern sehr kurz, da die Synchondrosenlinie derselben bei dieser Röhrenstellung, besonders wenn die Entfernung der Röhre von der Brust eine geringe ist, weit nach aussen projiziert wird (2 *a b*); etwas länger erscheinen sie auf dorsoventralen Bildern (1 *a b c*), die erste Rippe, deren knorpeliger Teil sehr kurz ist, erscheint jedoch in ganzer Ausdehnung und in jeder Richtung scharf gezeichnet. — Die knorpeligen Rippenanteile bilden sich wie gesagt weniger scharf ab. Der hierfür massgebende Unterschied im spez. Gewicht zwischen ihnen und der luftgefüllten Lunge ist zwar nicht so gross wie für die knöchernen Rippenteile, immerhin aber noch gross genug, um deren Erscheinen am Bilde begreiflich zu machen. Halbwegs gute Radiogramme und Schirmbilder halbwegs guter (weicher) Röhren zeigen sie demnach bei Anwendung der postero-anterioren Durchleuchtung. Auf antero-posterioren Bildern werden sie nur durch die besten (eben für diese Gewichts- und Massenunterschiede kritischen Röhren) dargestellt. Um in Fig. 12 den Verlauf der knorpeligen Rippenteile an den vorstehenden Bildern deutlich zu machen, habe ich die Intercostalräume des Patienten mit Bleidrähten markiert und auf der Schirmpause die Rippen zwischen diesen eingezeichnet. Aus Gründen, die schon bei Erörterung des Verlaufes der hinteren Rippenschatten gegeben wurden, gestaltet sich der Verlauf der vorderen Rippenschatten im ganzen wie folgt: Die vorderen Rippenschatten — soweit sie für das Thoraxbild in Betracht kommen, d. h. sich auf hellem Lungenhintergrunde abheben — verlaufen im allgemeinen wenig geneigt von aussen oben nach innen unten. Sie sind schwach gekrümmt mit der Konkavität nach oben und zwar desto stärker, je tiefer die Röhre bei dorsoventralem und je höher sie bei ventrodorsalem Strahlengang steht. Infolge dieses Verlaufes der vorderen und hinteren Rippenschatten, welche aufeinander projiziert werden, überkreuzen sie sich stets. Die Grösse der Kreuzungswinkel schwankt nur in geringem Umfang, da sich die durch Veränderung der Röhrenstellung bedingten Schwankungen der Neigungswinkel gegenseitig ungefähr kompensieren. Wie das Skelet zeigt, sind die hinteren Rippenreifen schmäler, die hinteren Intercostalräume enger als die vorderen Rippen, resp. Zwischenräume. Daher sind auf ventrodoralen Bildern die (nur in den lateralen Anteilen des Thoraxbildes deutlich sichtbaren) vorderen Rippenspangen ca. zweimal und die vorderen Intercostalräume ca. zwei bis dreimal so weit (Fig. 12, 2 *c*) als die entsprechenden hinteren, während auf dorsoventralen die vorderen und hinteren Rippenreifen und Intercostalräume annähernd gleich erscheinen. Diese Maassverhältnisse schwanken wie begreiflich mit der Entfernung der Röhre vom Körper und zwar bei Annäherung der Röhre immer zu Gunsten derjenigen Körperoberfläche, welche zur Röhre hinsieht.

Die Zahl der bei verschiedenen Röhrenstellungen sichtbaren Rippen zeigt ebenfalls Differenzen. Die Zahl der vorderen Rippenschatten nimmt bei dorsoventralem Strahlengang mit der Höhe der Röhre zu, bei ventrodorsalem ab. Die hinteren Rippenschatten nehmen dagegen mit der Höhe der Röhre bei dorsoventralem Strahlengang an Zahl ab, bei ventrodorsalem mit ihr zu. — In diesem Sinne verschwinden nämlich die untersten im Zwerchfell-
Trachea. schatten. Der negative Trachealschatten reicht desto weiter nach abwärts, je höher die Röhre steht.

Das Thoraxbild bei frontalem Strahlengang.

Die Durchleuchtung in frontaler Richtung kann von rechts nach links und umgekehrt vorgenommen werden. Immer werden sich diejenigen Teile auf Schirm und Platte

am besten abbilden, die diesen am nächsten liegen. Der Patient steht vor der Röhre, die eine Thoraxhälfte ihr zugewandt, die andere dem Arzte, die Arme hoch über den Kopf gehoben. Der Leuchtschirm wird der letztgenannten Brusthälfte parallel zu einer Sagittalebene angelegt. Das so zustande kommende röntgenoskopische Bild ist folgendes (Fig. 14, Schirmpause): Der Thoraxinnenraum stellt sich im ganzen als ein unregelmässiges Viereck von ungleicher Helligkeit dar. In die vordere untere Ecke desselben ist das Herz eingelagert, dessen vordere Fläche nach obenhin allmählich sich von dem wie im Sagittalschnitt erscheinenden Sternum abhebt und dort mit letzterem einen hellen Raum von sphärisch dreieckiger Form begrenzt, das Retrosternalfeld, dessen hintere obere Grenze durch einen von hinten einspringenden und sich mit der Herzsilhouette verbindenden diffusen Schatten gebildet wird. Am schärfsten ist der untere Winkel des Dreieckes begrenzt, die Grösse dieses „sterno-cardialen" Winkels wechselt normaler Weise nur in geringem Grade, etwa zwischen 25 und 30°. Die hintere Herzschattengrenze steigt nach mehr oder minder scharfer Krümmung vertikal vom Zwerchfell auf und begrenzt mit dem Schatten der hinteren Thoraxwand ein zweites, viereckiges, nach oben unscharf konturiertes, minder helles, das Retrocardialfeld, dessen Helligkeit inspiratorisch erheblich wächst. Davon und von der respiratorischen Zwerchfellbewegung abgesehen sind keine Bewegungsphänomene, besonders keine Pulsationen im Bilde wahrzunehmen. Die Grösse der beiden hellen Felder hängt unter normalen Verhältnissen vom Baue des Thorax, von seiner grösseren oder geringeren Tiefe ab und schwankt in mässigen Grenzen.

Retrosternalfeld.

Retrocardialfeld.



Fig. 14.
Normaler Thorax, frontaler Strahlengang von rechts nach links. Schirmpause.

Vergleichen wir das Bild mit einem anatomischen Medianschnitt des Thorax (Fig. 15), so sehen wir, dass die Basis des dreieckigen Retrosternalraumes durch das Sternum, der untere Schenkel durch die Auricula dextra (und den vom Schnitt nicht getroffenen conus A. pulmonalis) und weiters durch die Aorta ascendens gebildet wird, während der obere Schenkel im Röntgenogramm von dem besprochenen Schatten beigestellt wird, der von der Schultermuskulatur, besonders vom M. latissimus dorsi herrührt. (Man erinnere sich daran, dass bei dieser Durchleuchtung der linke Arm nach oben und vorne gehoben ist.) Als hintere Begrenzung des anatomischen retrocardialen Raumes ergiebt sich die Wirbelsäule, der in der ganzen hier in Betracht kommenden Ausdehnung der Oesophagus vorgelagert ist, während die Aorta thoracica erst vom siebenten Brustwirbelkörper an auf die Vorderseite der Wirbelkörper tritt. Aus allem ergiebt sich für die Beurteilung des Zustandes der Aorta, dass bei frontaler (querer) Durchstrahlung die Aorta ascendens den unteren hinteren Schenkel und die hintere Ecke des dreieckigen Retrosternalraumes bildet, dass der Bogen im Schulterschatten, die erste Hälfte der Descendens im Schatten der Wirbelkörper, neben denen sie liegt, gedeckt bleibt, dass die untere Hälfte derselben aber im Verein mit dem Oesophagus die hintere

Begrenzung des retrocardialen Raumes bildet. Sollen die Aorta ascendens und die untere Hälfte der descendens thoracica als normal bezeichnet werden, so muss also das Retrosternal- und Retrocardialfeld in ganzer Ausdehnung hell gefunden werden. Der Satz erlaubt natürlich nicht ohne weiteres eine Umkehrung. Dass diese Begrenzungen nicht pulsierend wahrgenommen werden, spricht nicht etwa gegen obige Auffassung, erklärt sich vielmehr leicht aus der Lichtschwäche und Unschärfe der Bilder der seitlichen Durchleuchtung, die sich wieder aus der Grösse des Querdurchmessers des Thorax ergeben.

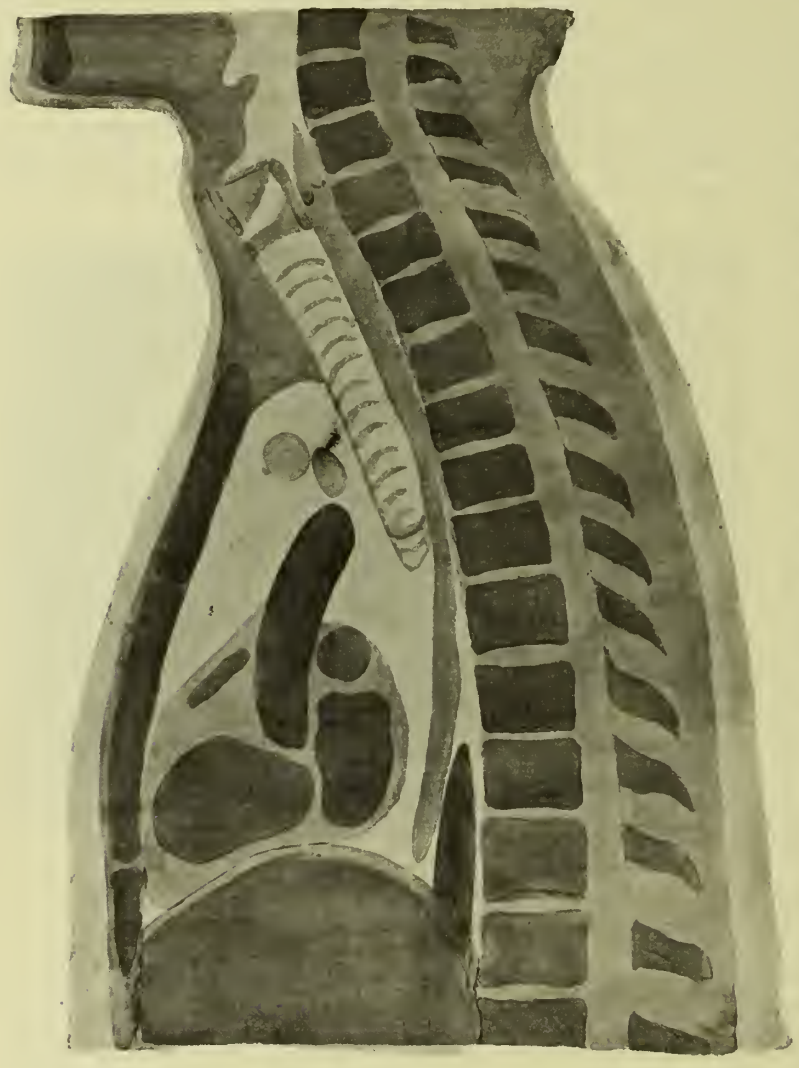

Fig. 15.

Sagittal-medianer Gefrierschnitt eines normalen Thorax nach Taf. I, A des topographisch-anatomischen Atlas von Braune. Die Aorta ascendens bildet die hintere Begrenzung des retrosternalen, die descendens die des retrocardialen Raumes.

Zwischen den beiden Bildern besteht eine wesentliche Differenz darin, dass das radioskopische Retrocardialfeld um so viel grösser ist, als das anatomische. Auf Medianschnitten anderer Leichen liegt sogar das Herz der Wirbelsäule mit dem linken Vorhof direkt auf, so dass in solchen Fällen ein solcher Raum überhaupt nicht besteht. Ziehen wir nun ein Radiogramm zum Vergleich heran, so klären sich die Verhältnisse auf. Wir sehen (Tfl. VI, 6) im wenn auch hellen Retrocardialfeld deutlich die übereinander geschichteten Würfeln ähnlichen Bilder der Wirbelkörper, über deren Details ich im Rahmen dieser Arbeit nicht zu berichten habe. So viel aber ist klar, dass die Wirbelkörper und daher selbstverständlich auch die an Masse und Dichte geringeren Teile vor ihr (Aorta und Oesophagus) in dieser Durchleuchtungsrichtung am Schirmbild verschwinden, „weggeleuchtet“ werden, untergehen. Das helle radioskopische Retrocardialfeld setzt sich daher aus dem anatomischen Raum zwischen Herz und Wirbelsäule und der Reihe der Wirbelkörper mit den ihren Vorderflächen aufliegenden Organen zusammen. Es ist radioskopisch gleichmässig hell, oft erst unter der Wirkung der inspiratorischen Aufhellung deutlich sichtbar. Radiographisch sieht man seine hintere Hälfte durch die Wirbelkörper gebildet. Unter Umständen (siehe oben) können diese allein ihn bilden. Pathologische

dort gelegene Herde müssen an Dichte und Masse die Wirbelsäule übertreffen, wenn sie nicht weggeleuchtet, sondern sichtbar werden sollen.

Bei sehr gracilem Thorax und vorzüglicher Röhrenkritik sieht man die Wirbelkörperschatten auch am Schirm. Die Ursache sowohl daran, dass dieselben weggeleuchtet, als auch davon, dass sie auf gut differenzierten Bildern zum Ausdruck gebracht werden können, liegt darin, dass sie beiderseits von durchlässigem Lungengewebe flankiert werden, das in der frontalen Strahlenrichtung vor und hinter ihnen liegt und dass sie mit ihrer weitmaschigen Spangiosa und minimalen Compacta eine wenig erhebliche Absorbtionskraft besitzen. Die Durchleuchtung von links nach rechts giebt im wesentlichen das gleiche Bild wie die von rechts nach links. Bei der letzteren sind die Herzkonturen etwas schärfer, der Herzschatten etwas kleiner. Die hellen Felder sind natürlich durch die lufthältige Lunge bedingt. Ihre Helligkeit bleibt weit hinter der der sagittalen Lungenbilder zurück, ebenso wie die Schärfe ihrer Grenzen. Man muss sich daher meist mit dem Befund begnügen, dass diese Räume radioskopisch „frei" oder „gedeckt", eventuell von vorne, hinten, oben oder unten her halb gedeckt, resp. mehr oder minder eingeengt sind. Von verschiedenen Röhrenstellungen sind nur zwei besonders bemerkenswert, die eine in der Höhe des retrosternalen Feldes, wobei dieses scharf erscheint, und die andere in der Höhe des Retrocardialfeldes, wobei jenes an Schärfe verliert, dieses gewinnt. Für die paralloskopische Messung des Standes des Zwerchfelles, seiner Exkursion, sowie des unteren vorderen Lungenrandes bedarf es natürlich der besonderen Röhreneinstellung, wie sie bei der Herzmessung geschildert werden soll.

Das Thoraxbild in den vier schrägen Durchleuchtungsrichtungen.*)

Die Frontalebene des Patienten wird bei allen vier schrägen Durchleuchtungsrichtungen in einem Winkel von ca. 45° zur Projektionsrichtung gebracht. Der Untersuchte sieht bald über die rechte, bald über die linke Schulter des Beschauers oder rechts, resp. links neben der Röhre vorbei. Die Röhre steht somit bald hinter, bald vor der rechten, resp. linken Schulter des Patienten.

Der Weg der Strahlen geht

1. Von links hinten nach rechts vorn;
2. von rechts vorn nach links hinten;
3. von links vorn nach rechts hinten;
4. von rechts hinten nach links vorn.

Nochmals sei hier erwähnt, dass zum Erkennen der im folgenden besprochenen Schirmbilder die Bleiblende unerlässlich ist.

1. Wir beginnen mit der ersten schrägen Durchleuchtungsrichtung, der von hinten links nach vorn rechts. Den vor der Röhre stehenden mit der Brust uns zugekehrten Patienten drehen wir so nach links, dass seine rechte Thoraxseite uns zugewendet ist, wodurch die Röhre hinter seine linke Schulter zu stehen kommt. Bei einem bestimmten Drehungswinkel, es sind meist genau 45°, sehen wir nun folgendes Bild (Fig. 16, Schirmpause, und Fig. 17, sowie Tfl. III, 2): An Stelle zweier heller Lungenfelder sind drei getreten, die statt, wie früher durch einen, jetzt durch zwei vertikale Schatten geteilt werden. Der rechte zieht parallelrandig in sanftem Bogen nach unten und rechts. Er ist die Silhouette der Wirbelsäule. Bei der Drehung des Körpers um seine Achse sind die vorderen Anteile des Wirbelsäule.

*) Den folgenden Ausführungen liegt der allgemeine Teil der Arbeit des Verfassers „Das radiographische Verhalten der normalen Brustaorta" zu Grunde (Wr. Klin. Woch. 1900, No. 10).

Thorax nach links, die hinten liegende Wirbelsäule nach rechts gewandert. Die Krümmung des Schattenbandes mit der Konvexität nach rechts rührt von der normalen Dorsalkyphose der Wirbelsäule her und beträgt infolge der blos 45° betragenden Drehung des Thorax natürlich nur die Hälfte der wirklichen Dorsalkrümmung. Im zweiten Schattenkomplex erkennen wir
Herz und Gefässe. das Herz, das in dieser Stellung die Form eines gleichseitigen Dreieckes angenommen hat, das nur nach links unten etwas stärker ausgezogen ist, andererseits aber hier die scharfwinkelige Spitze verloren hat und eine mehr abgerundete Ecke zeigt.

Auch in dieser Projektionsrichtung besteht oberhalb der Kammerwölbung, die sich hier wiederfindet, eine oft nur eben angedeutete, sanft gekrümmte, oft gut ausgesprochene mittlere Bogenkontur. Sie ist in Fig. 16 nicht vorhanden, in Tfl. III, 2 deutlich zu sehen.

An die obere Ecke des dreieckigen Herzschattens schliesst sich kontinuierlich ein schmales aufsteigendes Schattenband, das offenbar der Aorta ascendens und dem Arcus aortae angehört.[1]) Zwischen diesen beiden vertikalen Schattenpfeilern ist ein heller, normalerweise ungefähr parallelrandiger Streif aufgetreten, der nach unten, bei tiefer Inspiration stets, aber auch sonst meist, bis zur Zwerchfellkuppe reicht, nach oben aber um das obere Ende des Aortenbandes herum mit dem linken hellen Lungenfelde kommuniziert.

Helles Mittelfeld.

Rechtes Lungenfeld. Wirbelsäule. Helles Mittelfeld. Herz und Aorta. Linkes Lungenfeld.

Fig. 16.

Normaler Thorax, schräg von links hinten nach rechts vorn gerichteter Strahlengang, Schirmpause. Der helle Spalt zwischen Wirbelsäule einerseits und Herz und Aorta anderseits wird zum Teil durch die in den Oesophagus eingeführte bleischrotgefüllte Sonde eingenommen; links vom Herzen ein auf der Mitte des Sternum befestigter Bleistab.

Die Betrachtung der anatomischen Gefrierschnitte des Thorax (Fig. 11 und 15) lehrt, dass die den Raum zwischen Wirbelsäule und Herz durchsetzenden Strahlen den Oesophagus in seinem ganzen, im Thorax liegenden Verlaufe treffen müssen. Dass trotzdem kein erkennbares Schattenbild desselben sichtbar wird, erklärt sich durch die geringe Absorption von Röntgenschen Strahlen seitens des zu einem flachen, häutigen Bande kollabierten Rohres. Bringt man dagegen eine mit Quecksilber oder Bleischrot gefüllte Sonde in den Oesophagus ein, so sieht man, wie Fig. 16 und 17 zeigen, die Silhouette der Sonde als intensiv dunkles Band den hellen Streif schräg von oben rechts nach unten links durchziehen, derart, dass sie an dem oberen Ende desselben der Wirbelsäule anliegt, sich absteigend allmählich von ihr entfernt und unten entweder in den Herzschatten eintritt, oder, falls das Mittelfeld, wie meist, infolge geringer Tiefendimension des Herzens bis zum Zwerchfell reicht und von diesem am unteren Ende abgestumpft wird, in der linken vorderen Ecke hart am Herzen und in auffallend grosser Entfernung vom „Wirbelsäulenschatten“ durch das Zwerchfell tritt. Von da lässt sie sich in den Magen verfolgen (Fig. 17).

[1]) v. Criegern hat dieses Schattenband gelegentlich seiner Untersuchungen über Herzmessung ebenfalls gesehen und hält es für die Aorta, wie aus einer Bemerkung (17. Kongress für internationale Medizin, pag. 302) hervorgeht. Daran erinnert auch Weinberger c. l. Näheres unter „Aorta“.

Rechtes Lungenfeld. Wirbelsäule. Mittelfeld. Herz und Aorta. Linkes Lungenfeld.

Fig. 17.

Normaler Thorax, schräg von links hinten nach rechts vorn gerichteter Strahlengang, Röntgenogramm. Tiefe Röhrenstellung, langes Aortenschattenband. Der helle Raum zwischen der Wirbelsäule einerseits und dem Herzen und der Aorta anderseits wird zum Teil durch die in dem Oesophagus eingeführte Bleisonde eingenommen. Vom Sternum ist nichts zu sehen. (Der weitere Verlauf der Sonde ist nicht normal, es bestand hochgradige Gastroptose.)

Gute Radiogramme stellen die Sache allerdings etwas anders dar (Tfl. III, 2 und VI, 5). Sie zeigen, dass in schräger Richtung, ebenso, wie in frontaler, die Wirbelkörper meist weggeleuchtet werden und ihr Gebiet hier in den hellen spaltförmigen Raum einbezogen ist. Man sieht auf den Radiogrammen nämlich wieder die Reihe der übereinander getürmten, würfelartig erscheinenden Wirbelkörper, welche unten in voller Breite gezeichnet, nach oben allmählich schmäler werden. Die Ursache sowohl davon, dass die Wirbelkörper weggeleuchtet, als auch, dass sie auf gut differenzierten Radiogrammen erscheinen können, liegt wieder darin, dass zu ihren beiden Seiten durchlässiges Lungengewebe liegt und sie bei ihrer weitmaschigen Spongiosa und minimalen Kompakta nur eine geringe Absorbtionskraft besitzen. Das vielversprechende Studium der Details derselben ist bis jetzt nicht eingehend getrieben worden,[1]) gehört übrigens nicht in den Rahmen dieser Arbeit.

Interessant ist es endlich, die Entwickelung des beschriebenen Bildes durch Drehung des Thorax aus der en face-Stellung nach links zu verfolgen, also den Übergang von Fig. 9 zu Fig. 16 oder Tfl. I, 3 zu III, 2. Man sieht die beiden Schatten sich isolieren, sieht, wie der der Wirbelsäule angehörige nach rechts, der des Herzens und der Aorta nach links ausweicht, bis das beschriebene schmale helle Mittelfeld zwischen beiden seine volle Ausdehnung erreicht; dabei wird dem Beschauer auch die vordere und hintere Lokalisation der respektiven Teile klar, indem sich die vor der Drehungsachse liegenden Teile, Herz- und grosse Gefässe, im gleichen Sinne, der Schatten der hinter der Drehungsachse liegenden Wirbelsäule in dem der Drehung entgegengesetzten Sinne bewegen.

Lungenfelder. Zu Seiten der beiden vertikalen Schattenpfeiler liegen die beiden hellen Lungenfelder. Sie sind asymmetrisch geworden. Das rechte stellt sich als ungefähr parallelrandiger, gekrümmter, mit der Konkavität nach innen gekehrter, schmaler Streif dar, dessen oberes Ende, die Lungenspitze, in eine wirkliche Spitze ausläuft, dessen unteres Ende vom Zwerchfell abgeschlossen wird, welches auf seinen lateralen Anteil reduziert erscheint. Das linke bildet eine sich schräg von innen oben nach unten aussen erstreckende Spindel mit einem oberen in

Clavicula. weitem Bogen abgerundeten (Spitze) und einem unteren zugespitzten Ende. Die rechte Clavicula verläuft fast horizontal und ist, da sie der Platte anliegt, schmal, scharf und dunkel, die linke unscharf, breit und blass, projiziert sich als mehrfach geknicktes Band. Diese Knickung rührt von der durch die Projektion übertriebenen normalen Sternal- und Akromialkrümmung

Sternum. der Clavicula her. Das Sternum ist unsichtbar. Die sternalen Schlüsselbeinenden ragen frei. Auch Radiogramme zeigen keine Andeutung davon (vergl. Fig. 11, 16, 17 und Tfl. III, 2; VI, 5). Die Ursache liegt wohl darin, dass dieser Knochen aus einer weitmaschigen, grosse Markräume und wenig Strahlen absorbierende Knochensubstanz enthaltenden Spongiosa und aus einer sehr dünnen Corticalis besteht. Dass das Schattenband der Aorta nicht etwa von dem schief gestellten und daher im Schattenriss schmäler erscheinenden Sternum herrührt, geht aus den fast immer sichtbaren Pulsationen des Bandes, dem (wechselnden) Abstande des oberen Endes desselben von den sternalen Enden der Schlüsselbeine hervor und wird zum Überflusse durch die Schirmpause Fig. 16 erwiesen, vor deren Aufnahme die Mitte des Sternums durch einen mit Heftpflaster befestigten Metallstab markiert wurde. Die Schatten der Aorta und des Metallstabes erscheinen gesondert, dieser der Anordnung entsprechend links von jenem.

Rippen. Die Rippenschatten verlaufen im rechten Lungenfelde eng gedrängt und sind scharf, schmal und dunkel, da sie der der Platte anliegenden Thoraxseite angehören. Die vorderen, hier noch nicht knorpeligen, sind so deutlich wie die hinteren. Links dagegen haben die hinteren weite Zwischenräume, sind breit und blass, die vorderen sehr undeutlich. Von den

Scapula. Schulterblättern fällt die Projektion des rechten ausserhalb des rechten Lungenfeldes, das linke ist so weit von der Platte entfernt, dass ein Bild nicht zustande kommt.

---

[1]) Anm. bei der Korrektur: Kürzlich hat Kienböck eine zusammenhängende Darstellung desselben veröffentlicht (Wr. klin. Woch. 1901 No. 19).

Der Verlauf der Rippenschatten wird durch die Höheneinstellung der Röhre modifiziert und zwar — mutatis mutandis — in der gleichen Weise wie auf sagittalen Bildern. Ebenso nimmt die Röhrenstellung auf die Herzform und die Zwerchfellkonturen den oben besprochenen Einfluss. Die Länge und Lage des „Aortenbandes“ wird durch dieselbe wesentlich beeinflusst. Bei hoher Röhrenstellung ist es kurz und sein oberes Ende liegt weit unter der Verbindungslinie der sternalen Schlüsselbeinenden. Bei tiefer ist es lang, sein oberes Ende liegt zwischen den Schlüsselbeinenden (Fig. 16 und 17), das Bild der mittleren Röhrenstellung zeigt Tfl. III, 2.

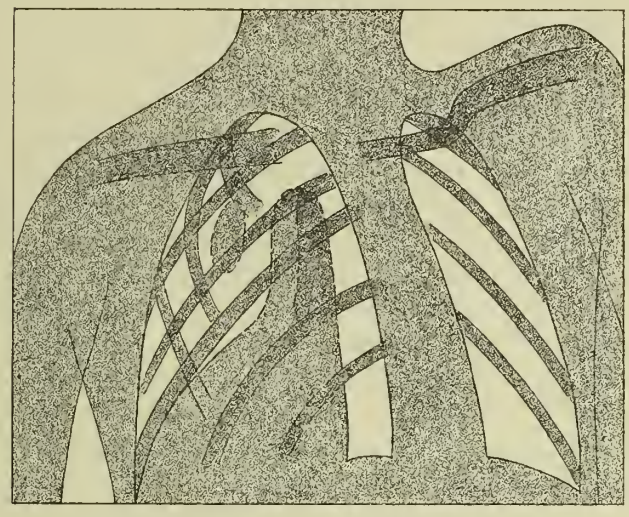

Linkes Lungenfeld. Herz und Aorta. Helles Mittelfeld. Wirbelsäule. Rechtes Lungenfeld.

Fig. 18.

Schematische Darstellung des Thoraxbildes bei der zweiten schrägen Durchleuchtungsrichtung (von rechts vorn nach links hinten). Neben dem breiten, verschieden intensiven Aortenschattenbande markiert ein ovaler Schatten die unklaren Schattenbildungen dieser Gegend.

2. (Fig. 18) In der entgegengesetzten Durchleuchtungsrichtung erhält man ein dem vorigen spiegelbildlich entgegengesetztes an sonsten ähnliches Schattenbild. Die Form der seitlichen Lungenfelder ist ungefähr die gleiche, nur trägt jetzt das rechte Lungenfeld die Charakteristika der grossen Entfernung vom Schirm an sich, während sich das spindelförmige linke in Schirmnähe befindet. Der Wirbelsäulenschatten ist schmal und scharf konturiert. Der links von ihr erscheinende Schatten des Herzens und der grossen Gefässe ist grösser und undeutlicher, verwaschen, fast ohne alle sicheren Konturen und unklare Schatten lagern sich links von ihm. Sie sind teilweise sicher durch die jetzt dem Schirm anliegende Scapula bedingt. Wegen dieser Undeutlichkeit ist die Durchleuchtung in dieser Richtung für die Organe des Cirkulationsapparates bis jetzt nicht von der der vorbeschriebenen zukommenden Bedeutung, abgesehen von gewissen, auf Stellungsveränderung beruhenden Lokalisationsmanövern, bei denen sie gelegentlich mit verwendet wird. Dagegen kommt ihr für den Oesophagus (und auch für die Wirbelsäule) eine hervorragende Bedeutung zu. Ersterer liegt unsichtbar in dem hier wieder auftretenden schmalen hellen Mittelfelde zwischen Wirbelsäule und Cirkulationsorganen. Die eingeführte Sonde, jetzt in Schirmnähe, ist schmaler und schärfer gezeichnet als in der erst beschriebenen schrägen Richtung. Veränderungen der Röhrenstellung wirken ähnlich wie bei jener.

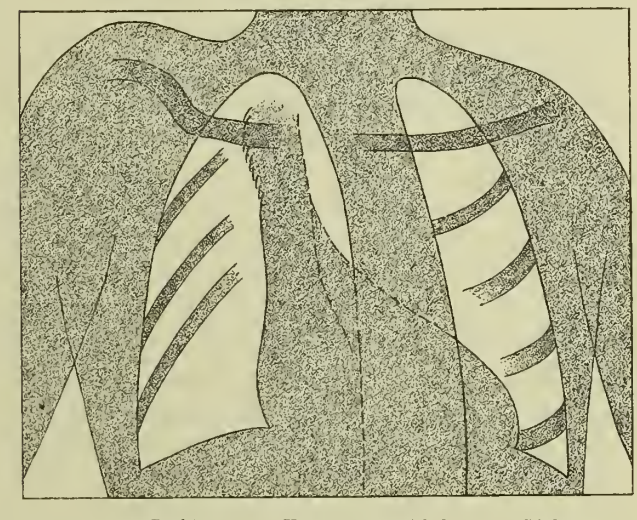

Rechtes Lungenfeld. V. cava und Herz. Wirbelsäule. Linkes Lungenfeld.

Fig. 19.

Schematische Darstellung des Thoraxbildes bei der dritten schrägen Durchleuchtungsrichtung (von hinten rechts nach vorn links, der Patient sieht über die rechte Schulter des Untersuchenden). Ein helles Mittelfeld besteht nur in der oberen Hälfte des Thorax, zwischen dem Schatten der V. cava und der Wirbelsäule.

3. In der allgemeinen Thoraxfiguration, besonders bezüglich der hellen Lungenfelder, dem Bilde der zweiten schrägen Richtung einigermassen ähnlich, unterscheidet sich die dritte dadurch von jener, dass ihr Bild kein vertikal den ganzen Thorax durchsetzendes helles Mittelfeld besitzt, indem das Herz, dort vollständig links von der Wirbelsäule gelegen, jetzt ungefähr mit seiner Mitte vor ihr liegt. (Fig. 19.) Dadurch ragt die Herzspitze noch in das linke Lungenfeld, die linke Kammerwölbung durchzieht schräg nach aufwärts die Wirbelsäule. Von dort an, wo sie diese verlässt, beginnt das Mittelfeld im Bilde dieser Projektionsrichtung. Eine Kommunikation desselben mit dem rechten Lungenfeld findet erst oben am Clavicularschatten in undeutlicher Weise statt. Seine anderweitige Begrenzung wird nämlich durch ein aus der rechten Vorhofswölbung austretendes, vertikal aufsteigendes, unscharf begrenztes Schattenbild die Silhouette des Cava descendens und deren ersten Äste gebildet, welche nach oben bis zur Clavicula reicht und dort oft knopfförmig aufgetrieben erscheint. (Siehe die Details beim Cirkulationssystem.)

4. Am wenigsten systematisch verwertet ist die vierte schräge Richtung. Die jetzt am stärksten vergrösserten Organe des Cirkulationsapparates sind ganz undeutlich konturiert; sie fallen in grossem Umfang auf die Wirbelsäule. Die in Schirmhöhe befindliche Scapula wirft störende unregelmässige Schatten in die Details der ersteren.

Gelegentlich der Lokalisationsmanöver bei pathologischen Bildungen kommt natürlich auch diese, systematisch bis jetzt nicht studierte Durchleuchtungsrichtung zur Verwendung.

Luftröhre und Bronchien.

Normale Verhältnisse.

Trachea. Im oberen Drittel des in sagittaler Richtung gesehenen Mittelschattens sieht man auf halbwegs guten Schirmbildern und Radiogrammen einen vom Halse herkommenden, median also im Mittelschatten liegenden hellen Streif. Er wird durch die Trachea erzeugt. Dieses lufthaltige, nicht collabierende Rohr bedingt, dass Strahlen, welche es passieren, weniger stark absorbiert, weniger abgeschwächt werden als jene benachbarten Strahlen, deren Weg nur durch die kompakten, spezifisch schwereren Massen des Halses und Mediastinums führt. Wir haben es daher mit einem negativen Schatten, mit einer Schattenaussparung zu thun, wir erkennen die Lage der Trachea also nicht an einem Schatten, den sie wirft, sondern daran, dass an ihrer Stelle keine dichten Schatten werfenden Gebilde liegen, daran, dass die hinter ihr liegende Wirbelsäule, soweit sie von ihr bedeckt ist, heller erscheint und ihre Details deutlicher erkennen lässt. Wir sehen daher auf Schirmbildern und minder gelungenen Radiogrammen einen seitlich ziemlich scharf konturierten hellen Streif ohne Details oder bloss mit einer Andeutung der hellen Intervertebralscheiben Tfl. V, 2, 5. Auf guten Radiogrammen sehen wir in diesem hellen Streif die Intervertebralscheiben, Teile der Bogen- und Dornfortsätze der Wirbel Tfl. I, 4 u. a. Normalerweise liegt er median, in dem mittleren, dunkelsten Anteil des Mittelschattens, der durch die Wirbelsäule bedingt ist und lässt beiderseits einen deutlichen dunklen Rand derselben frei. Vom Halse herkommend zieht die Schattenaussparung der Trachea je nach der Güte des Bildes und der Röhrenstellung verschieden weit nach abwärts. Auf sagittalem Bilde niemals soweit, wie ihrem unteren in der Höhe des Aortenbogens liegenden Ende, unter den sie ja den Bronchus sinister schickt, entsprechen würde. In den Fällen, wo der Aortenbogen links oben als pulsierende Vorwölbung aus dem Mittelschatten austritt, lässt sich dieser Punkt ja ohne weiteres bestimmen. Vielmehr endet sie oberhalb desselben, ohne scharf begrenztes unteres Ende verlaufend, wohl deshalb, weil sie hier durch andere Gebilde des Mediastinums gedeckt wird (Aorta ascendens, dort, wo ihr oberster Teil über die Mittellinie nach links zieht (vergl. Fig. 10) und Vena anonyma sinistra). Der intensive Schatten der Canüle Tracheotomierter liegt in der besprochenen Schattenaussparung. Auf ventrodorsalen

und dorsoventralen Bildern ist die Helligkeit des negativen Trachealschattens gleich, die Details der Wirbelsäule in demselben sind aber bei der ersteren Strahlenrichtung deutlicher. Für die Trachea kommt noch ein weiterer Strahlengang in Betracht, der von links hinten nach rechts vorne. Bei demselben fällt die Trachea zum Teil in das helle Mittelfeld, das sich zwischen Wirbelsäule und Aorta hinzieht und hilft mittelst ihrer Durchlässigkeit zur Bildung desselben mit (Tfl. VI, 5; Fig. 32). Die hintere rechte Wand wird nicht für sich sichtbar, die vordere linke aber erzeugt einen strichförmigen Schatten, der schräg durch das obere Ende des Aortenschattenbandes zieht. Parallel zur Wirbelsäule verlaufend, lässt derselbe sich häufig noch durch den Bogen der Aorta hindurch verfolgen, um unterhalb desselben zu verschwinden (siehe obige Tafelabbildungen und Fig. 32).

Bewegungserscheinungen der Trachea sind beim Schlucken, Husten und bei der Respiration normalerweise nicht sichtbar.

Hauptbronchen.

Die ungünstige Lage der Hauptbronchen im Bereiche der grossen Gefässe bringt es mit sich, dass sie nicht direkt sichtbar werden. Wie sich pathologische Veränderungen derselben dokumentieren, davon später.

Bronchen höherer Ordnung.

Die Projektion der weiteren Anteile des Bronchialbaumes fällt in die hellen Lungenfelder. Gute Radiogramme zeigen in der Gegend des Lungenhilus eine feine, unregelmässig marmorierte, fleckige Zeichnung, welche nach der Peripherie zu an Dichte rasch abnimmt. Auf den ersten Blick sieht man an derselben auch eine unregelmässig radiäre Anordnung mit dem Lungenhilus als Ausgangspunkt. Ein allgemein bekannter derartiger Schattenzug, der stärkste von allen, zieht vom Hilus zu beiden Seiten des Herzens nach abwärts und wurde von v. Criegern „Begleitschatten des Herzens“ genannt. Vielfach möchte man glauben, sogar darin doppeltkonturierte, verzweigte Strahlen mehr oder minder deutlich zu erkennen, die als Projektionszeichnungen der Röhren des Bronchialbaumes aufzufassen wären. Da diese Zeichnung unter völlig normalen Verhältnissen konstant ist und in der Gegend des Lungenhilus am dichtesten ist, da anderseits das normale Lungenparenchym nur mikroskopische Massenteilchen enthält, die distinkte, makroskopisch sichtbare Schatten zu werfen nicht im stande sind, so bleibt wohl nichts anderes übrig, als anzunehmen, dass die auf dem gleichmässig hellen Grunde des Lungenparenchymes erscheinende Zeichnung thatsächlich die Schattenprojektion jener Gebilde ist, die, im Lungenhilus vereinigt, sich in divergenter Richtung unter beständiger Verästlung in das Lungenparenchym einsenken. Es möchte aber scheinen, dass unter diesen vor allen die Äste der Arteria und Vena pulmonalis als massive Gebilde Chancen haben, als Schatten projiziert zu werden. Ja es ist geradezu auffallend, dass diese Gebilde, die im Hilus um Fingerdicke schwanken, überhaupt keinen deutlicheren, ihrer Stärke entsprechenden Ausdruck im radiographischen Lungenbilde finden. Immerhin ist das eine Thatsache, mit der wir rechnen müssen. Vor allem können wir aus ihr berechnen, dass pathologische Bildungen, welche bezüglich der ihnen zukommenden Absorbtionsfähigkeit für Röntgenstrahlen vor allen bezüglich ihrer Masse sich so wie Bronchien und Hilusgefässe verhalten, im Lungenbilde, wenn sie ebenso zentral gelegen sind wie diese, keinen entsprechend grossen, scharf konturirten, deutlichen Schatten werfen. Weder Infiltrate vom Durchmesser eines Astes der Pulmonalvene oder Arteria, noch Cavernen vom Durchmesser eines Bronchus 2. Ordnung treten daher in nicht infiltrierter Umgebung als scharfe Bilder in Erscheinung, wenn sie zentral gelegen sind. Für zerstreute zentrale Infiltrate dürfte also Fingerdicke wohl noch nicht die obere Grenze sein, bei der sie sich noch verbergen können; für luftgefüllte Cavernen an sich (i. e. ohne sie einschliessende Infiltration) dürfte aber die Grenze unvergleichlich höher stehen. Mehrmals habe ich auf technisch guten und gut studierten Lungenbildern brochientatische Cavernen von Nussgrösse, deren Nachweis später autoptisch erbracht wurde, nicht auffinden können. Ausführlicheres über diesen Punkt findet sich in den einschlägigen Kapiteln.

Die Gebilde des Lungenhilus.

Pathologische Prozesse der Trachea und des Bronchialsystems.

Fremdkörper.

Der Radiologie der Fremdkörper ist in dem vorliegenden Sammelwerk eine eigene Monographie gewidmet, welche sich besonders mit den exakten lokalisatorischen Aufgaben beschäftigen wird. Hier soll daher nur betont werden, dass für Fremdkörper in der Trachea — mutatis mutandis — das in Betracht kommt, was gelegentlich der Fremdkörper im Oesophagus gesagt werden wird. Die in den im Mittelschatten verborgenen Hauptbronchen liegenden Fremdkörper können und zwar auch in schräger Richtung nur, wenn sie spezifisch schwerer sind als die Organe des Mittelschattens, direkt gesehen werden. Ihre Lokalisation kann andernfalls aus den klinischen und radioskopischen Erscheinungen der Bronchostenose (siehe diese) deduziert werden. Fremdkörper in den Bronchen höherer Ordnung hätten, gleich denen in den Lungen, insofern als sie die hellen Lungenfelder als Untergrund haben, bessere Chancen gesehen zu werden, als im ganzen übrigen Körper. Allein die Enge der Bronchen und die Thatsache, dass die Lungengefässe nicht als distinkte Schatten erscheinen, machen uns die Misserfolge bei spezifisch nicht sehr schweren Fremdkörpern begreiflich. Nach Analogie der Gefässe des Lungenhilus können Fremdkörper in den Astbronchien nur dann verwertbare Schatten werfen, wenn sie jene an spezifischem Gewicht übertreffen, also schwerer sind als Blut. Ein Holzknopf, eine Bohne in einem Astbronchus können daher nicht gesehen werden. Und die Mitteilung Kilians, dass auf dem Bilde im vollkommen hellen Lungenfeld ein im Bronchus steckender Fremdkörper nicht sichtbar war, kann uns nicht wundern.

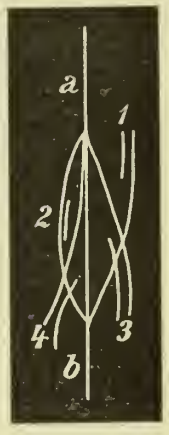

Fig. 20. Schematische Darstellung der Lage und Krümmung der Trachea in 4 typischen Fällen von Dislokation. Das dislozierende Moment, hier im Sinne der Verdrängung gedacht, ist jedesmal durch einen kurzen, in der Konkavität der Trachea liegenden Bogen angedeutet.

Abnorme Lage der Trachea.

Abweichungen des Verlaufes des negativen Trachealschattens von der Norm sind meist deutlich wahrnehmbar. Durch die anatomisch bekannten Ursachen, die meist durch Verdrängung, seltener durch Verziehung wirken, kommen je nach der Lage des Angriffspunktes verschiedene Formen des Trachealschattens zustande. Mit jeder Verlagerung geht eine entsprechende Krümmung desselben einher. In Fig. 20 ist *a b* die Mittellinie des Körpers, der Halbierungsstrich derselben der Ort des Jugulum. Die vier Bogen stellen die vier typischen Lageveränderungen des Trachealschattens, die kurzen konzentrischen Linien die Lage der verdrängenden Tumoren dar.

1. Z. B. Struma am Halse, Dislokation des Halsteiles, unteres Ende in normaler Lage, Krümmung konkav nach innen.
2. (Siehe auch Tfl. I, 5) Struma im Jugulum, Dislokation des Mittelstückes, normale Lage der Enden, Krümmung konkav nach innen.
3. Z. B. Aneurysma anonymae, siehe auch Tfl. VIII, 1; unteres Ende disloziert, Krümmung unten konkav nach innen.
4. Z. B. Aneurysma aortae, unteres Ende disloziert, Krümmung konvex nach innen, vergleiche etwa Tfl. VII, 8 und VIII, 2,

Liegt der ursächliche Tumor im Mittelschatten verborgen, so kann die Dislokation des Trachealschattens sein einziges radioskopisches Symptom sein und hat in solchen Fällen besonderen Wert. In anderen Fällen ist der laterale Teil des Tumors im hellen Lungenfelde sichtbar, wie Fall No. 14 (Aneurysma anonymae) lehrt, und dann ist nicht nur der Mechanismus der Verlagerung und die daraus resultierende Form der Trachea aufgeklärt, sondern auch die mediale, im Mittelschatten sonst nicht sichtbare Grenze des Tumors mit Wahrscheinlichkeit gewonnen. Besteht eine klinisch wahrscheinliche Stenose in den oberen Luftwegen (Stridor),

so kann aus der Lage und Krümmung des Trachealschattens die Seite vermutet werden, auf der der dislozierende Tumor liegt und von der er die Kompression bewirkt, sowie seine Höhenlage. (Vergleiche die Höhenlage der verdrängenden Ursachen in Fig. 20.) In Fällen, wo die Tracheoskopie nicht ausgeführt werden kann oder aus anderen Gründen unterlassen wurde, hat diese Möglichkeit Bedeutung. Dazu muss bemerkt werden, dass die Verlagerungen der Trachea viel häufiger radioskopisch als laryngoskopisch diagnostiziert werden. Und zwar werden Verlagerungen wie 3. und 4. Fig. 20, wie ich mich oft zu überzeugen Gelegenheit hatte, wohl deshalb übersehen, weil eine geringe Abweichung in der Stellung des Spiegels (der einzige Anhaltspunkt für Verlagerung der Trachea ohne wesentliche Krümmung derselben) nicht leicht kontrollierbar ist. Anderseits wird bei starker Krümmung nicht diese, sondern eine Kompression von der konkaven Seite her, die ja gleichzeitig bestehen kann aber nicht muss, diagnostiziert, eine Verwechslung, die begreiflich ist, wenn wir uns die Ähnlichkeit und daher Zweideutigkeit dieser beiden tracheoskopischen Bilder vergegenwärtigen. Dagegen ist der radioskopische Lagebefund der Trachea eindeutig und leicht zu erheben, vorausgesetzt, dass ihr Bild nicht durch tumorartige Bildungen verdeckt ist.

Stenose der Trachea.

Mit der Verlagerung geht häufig eine Verschmälerung des negativen Trachealschattens an den Stellen einher, wo der Tumor die Trachea berührt und wo Verlagerung und Krümmung am stärksten sind. Es wäre jedoch völlig verfehlt, aus derselben auf eine Stenose der Trachea zu schliessen, da dieser Befund ja auch dann erhoben wird, wenn die Trachea durch eine Tumorbildung teilweise überdeckt wird.

Überlagerung der Trachea.

Eine solche Verdeckung kann auch zur queren, vollständigen Unterbrechung des Trachealschattens in verschiedener, dem Tumor entsprechender Ausdehnung führen; da er sich aber im übrigen im Mittelschatten vollständig verbergen und niemals ausgeschlossen werden kann, so ist die radioskopische Diagnose der Trachealstenose nicht erlaubt und die Angabe der radioskopisch sichtbaren „Säbelscheidenform“ muss zurückgewiesen werden. Pathologische Bewegungserscheinungen kommen an der Trachea, abgesehen von der Beteiligung an der respiratorischen Verschiebung bei Bronchostenose und den anderen dort beschriebenen Erscheinungen nicht vor.

Pathologische Bewegungserscheinungen beim Schluckakte.

Dass unter normalen Verhältnissen beim Schlingen radioskopisch keine Bewegungserscheinungen sichtbar sind, wurde schon erwähnt. Was sich bewegt, die Trachealwand, ist ja nicht direkt sichtbar und was wegen der Durchsichtigkeit der Trachea an ihrer Stelle deutlicher gesehen wird, die Wirbelsäule, bewegt sich ja beim Schlingakt nicht. Eine Bewegungserscheinung tritt daher erst in dem Falle auf, wo ein sichtbares Organ oder eine sichtbare pathologische Bildung an der Bewegung der Trachea deshalb teilnehmen muss, weil sie mit ihr in fester Verbindung steht. Von welchen Faktoren ist die Hubhöhe derselben abhängig? Die mittlere Entfernung der prominentia laryngis von der incisura jugularis sterni beträgt bei mittelgrossen Individuen mit mittellangem Halse bei gesenktem Kopfe 45 mm. Die Hebung des Larynx beim Schlucken 5 mm, zusammen 50 mm. Bei mittlerer Kopfhaltung 55 mm, die Hebung beim Schlucken 10 mm, zusammen 65 mm. Bei hochgehobenem Kinn 90 mm, die Hubhöhe 15 mm, zusammen 105 mm. Beim Schlingen findet also eine Hebung des Larynx statt, deren Grösse von der Stellung des Kopfes abhängig ist. Sie beträgt, je nachdem das Kinn gesenkt und angezogen, in mittlerer Stellung oder gehoben ist, durchschnittlich 5 bis 10 bis 15 mm. Diese Differenzen rühren offenbar daher, dass der Zweck der Larynxhebung, die Ermöglichung der Deckung des Kehlkopfeinganges durch die Zungenwurzel bei gesenktem Kinn leichter, bei gehobenem schwerer erreicht wird und so das eine Mal 5 mm Hebung genügen, das andere Mal 15 mm nötig sind. Dem Larynx, der nach oben rückt, ist eben das

eine Mal die Zungenwurzel entgegengekommen, das andere Mal war sie nach oben gerückt, was den ersteren zu einer grösseren Exkursion nötigt.

Mechanismus.

Wie immer der Larynx aus der mittleren Stellung gehoben wird, sei es durch die Schluckbewegung oder durch Heben des Kopfes oder durch beides, immer geht dies mit einer Verlängerung der ziemlich dehnbaren Trachea einher. Die Dehnung betrifft natürlich die häutigen Teile, die Ringknorpel entfernen sich voneinander. Sind andere Organe mit der Trachea selbst verbunden, so werden sie erst dann mitgehoben, wenn die Grösse der Längendehnbarkeit aufgebraucht ist. Dabei kommt es auf den Sitz des zu hebenden Organs insofern an, als höher gelegene eher, resp. in grösserem Umfang, mitgehoben werden als tiefersitzende, weil bei gleichbleibender Hebung des Larynx die Dehnungsgrösse des oberhalb des gehobenen Organes gelegenen Tracheaabschnittes desto kleiner ist, je höher das Organ liegt. So geht z. B. eine Struma schon bei ganz kleinen Hebungen des Larynx und fast um das gleiche Stück mit, da der über ihr gelegene Trachealabschnitt kurz und seine Dehnbarkeit bald aufgebraucht ist. Die Organe, die intrathoracisch liegen, können wohl meist nur mit den unteren Abschnitten der Trachea verwachsen sein. Die Grösse ihrer Mitbewegung ist also abhängig

1. von der Kopfhaltung,
2. von der Dehnungsfähigkeit der Trachea,
3. von der Festigkeit der Verbindung der Trachea mit dem zu hebenden Organ,
4. von der passiven Beweglichkeit des letzteren.

Ad. 1. Wir wählen also, den eingangs erwähnten Zahlen folgend, die erhobene Haltung des Kopfes als die vorteilhafteste, nicht nur, weil bei ihr die primäre Schluckhebung des Larynx am grössten ist, sondern auch, weil dadurch der grösste Teil der Dehnbarkeit der Trachea, welche die Erscheinung schädigt, schon verbraucht ist. Thatsächlich gelingt ja aus diesem Grunde bei forcierter Streckung des Halses das Schlucken überhaupt sehr schwer, und man hat beim Versuche eine Empfindung in der Brust, die wohl dem Zerren der Trachea am Lungenhilus entspricht. Wir lassen also den Patienten das Kinn so hoch heben, als es die Ausführung des Schluckaktes erlaubt. Die Geschicklichkeit des Patienten spielt dabei eine Rolle und Bonbons erleichtern das Schlucken Ungeschickten.

Ad. 2. Die Dehnbarkeit der Trachea nimmt mit dem Alter ab, die Hubhöhe beim Schlucken daher mit demselben zu.

Ad. 3. Mehr oder minder flächenhafte Verbindung des Tumors mit dem Trachealsystem durch lockeres oder straffes Bindegewebe haben auf die Hubhöhe des ersteren Einfluss. Das typische Beispiel für die Schlinghebung von Tumoren ist die Struma, bei der dieses Symptom geläufig ist. Auch retrosternale Strumen, sei es, dass sie mit Strumen des Halses zusammenhängen, sei es, dass sie sich isoliert entwickelt haben, zeigen exquisite Schlinghebung ihrer Schatten am Leuchtschirm. Einen anderen Mechanismus der Schlinghebung stellt die des Aortenbogens dar. Der Aortenbogen, dessen Schatten auf beiden sagittalen Bildern als oberster linker Bogen des Mittelschattens erscheint und in der schrägen, von links hinten nach rechts vorne ziehenden Durchleuchtungsrichtung sich als oberstes Ende des Aortenschattenbandes darstellt, zeigt beim Schlucken unter normalen Verhältnissen keine Mitbewegung (Beobachtung mit der Bleiblende!). Die Fälle, in denen sie auftritt (vom eben Merklichen, bis ca. 10 mm Hubhöhe) sind nicht unter einen gemeinschaftlichen pathologischen Gesichtspunkt zu bringen. Mechanisch kann es sich nur in einem kleinen Teil dieser Fälle um eine Verwachsung des Bogens mit der Trachea handeln. Viel häufiger muss das Aufliegen des Bogens auf dem linken Bronchus die Ursache der Mitbewegung sein. Bogenaneurysmen zeigen recht häufig, allgemeine Aortendilatationen mitunter diese Schlingbewegung, aber ohne dass die Grösse derselben einen merklichen Einfluss auf die Hubhöhe hätte. Bei normaler oder dilatierter Aorta kann man sie recht oft dann beobachten, wenn gleichzeitig Lungenemphysem besteht. Ja es hat den Anschein, als ob, abgesehen von jenen Fällen, wo ein grosses Bogenaneurysma offenbar in der Weise das Symptom verursacht,

dass seine untere Fläche den Bronchus nach abwärts drückt, oder dass seine mediale Wand mit der Trachea verwachsen ist, der Lungenblähung die Hauptrolle zufiele. Mit dem Tiefstand des Zwerchfells kommt es eben zu einem Tiefstand des gesamten Mediastinums, daher auch des Aortenbogens, der wieder den linken Hauptbronchus nach abwärts zieht und so einen Spannungszustand in der von Larynx, Trachea, Bronchus und Aorta gebildeten Kette hervorruft, der der Entstehung der Schlinghebung günstig ist, indem er die Dehnbarkeit der Trachea aufbraucht. Einzelne Fälle stimmen allerdings mit dieser Auffassung nicht überein und bedürfen diese komplizierten Verhältnisse noch einiger Klärung.

In sechs Fällen meiner Beobachtung, in denen das Oliver-Cardarellische Symptom bestand (7 Bogen-, 1 Anonyma-Aneurysma), fand sich stets auch Schlinghebung des Aortenbogens, in den übrigen ungemein zahlreichen Fällen von Schlinghebung des Bogens fehlte das genannte Symptom. Die Tumorenschatten meiner Beobachtung, welche Schlingbewegung zeigten, waren durch ganz oder zum Teil intra-thoracische, retrosternale Strumen, dann durch mediastinale und bronchiale Drüsentumoren (Tfl. VIII, 2), Aneurysmen der Aorta und Anonyma bedingt. In einzelnen Fällen, die mit Trachealstenose oder Bronchostenose vergesellschaftet waren, liessen diese Momente auf die Stelle der Verbindungen mit dem Trachealsystem schliessen. Doch fand sich zweimal (Fall 2 und 11) radioskopisch[1]) und klinisch linksseitige Bronchostenose, autoptisch aber ausserdem Verwachsung mit der Trachea und Perforation in dieselbe.

Die pathologischen Prozesse der Hauptbronchen

sind, da die letzteren selbst nicht wahrnehmbar sind, nicht direkt sichtbar. Nur eine, allerdings die wichtigste Folgeerscheinung derselben, die einseitige Bronchostenose, ist radioskopisch zugänglich, aber auch diese nicht direkt, sondern durch ihre aërodynamischen Folgen für die Respiration.[2]) Bei einseitiger Bronchostenose tritt unter der Wirkung der beiderseits gleich energischen Erweiterung des Thoraxraumes und der einseitigen Unzulänglichkeit der Luftzufuhr durch den stenosischen Bronchus eine Druckdifferenz in beiden Thoraxhälften auf, infolge deren das membranartig zwischen beiden Thoraxhälften ausgespannte Mediastinum in die stenosierte Thoraxhälfte disloziert wird. Mit anderen Worten: In die Lunge der stenosierten Seite strömt weniger Luft ein, als in die der gesunden Seite. Da aber die inspiratorische Erweiterung der stenosierten Thoraxhälfte ebenso gross intendiert ist, wie die der gesunden und der dadurch geschaffene Raumzuwachs beiderseits ausgefüllt werden muss, so wird seitens der stenosierten Thoraxhälfte mangels der nötigen Luftmenge das Mediastinum mit seinen Organen und pathologischen Bildungen aspiriert. Diese Bewegungserscheinung muss also ebenso auf die Bronchostenose bezogen werden, wie die einseitige, inspiratorische Einziehung der Interkostalräume bei dieser Affektion. Bei der Exspiration gleicht sich die Druckdifferenz wieder aus und das Mediastinum kehrt in seine normale Lage zurück. Die Erscheinung wird radioskopisch — radiographisch natürlich nicht ohne weiteres — als Verschiebung der sichtbaren Mediastinalorgane, des Herzens, der grossen Gefässe und der Trachea, sowie dort lokalisierter pathologischer Bildungen wahrgenommen und soll als „inspiratorische Dislokation des Mediastinums in die stenosierte Thoraxhälfte“ zu den Symptomen der Bronchostenose gerechnet werden.

Bronchostenose.

Das Mediastinum wirkt hier wie die bewegliche Platte eines Dosenaërometers, das sofort einen Ausschlag macht, wenn auf der einen Seite ein etwas grösserer Luftdruck herrscht, als auf der anderen. Auch die Vergrösserung am Dosenaërometer durch Hebelübertragung

[1]) Darüber im folgenden Abschnitt.

[2]) Holzknecht. Ein neues radiographisches Symptom bei Bronchostenose. Wr. klinische Rundschau 1899, No. 45.

findet hier ihre Analogie. Durch die Schattenprojektion wird nämlich die Grösse der Dislokation vermehrt. Diese Vergrösserung durch den Schattenwurf, die sonst überall in der Röntgenologie unerwünscht ist und schadet, nützt hier, indem sie die Wahrnehmung des Symptomes erleichtert. Ich habe dasselbe in acht Fällen von Bronchostenose gesehen.

An der Dislokation können sich alle Organe des Mediastinums beteiligen. Die Grösse der Dislokation ist abhängig 1. von der Beweglichkeit, resp. der Fixation der einzelnen Organe, 2. von dem Grade der Stenose, 3. von der Grösse und Geschwindigkeit der Inspiration.

Fixation. Ad. 1. Die seitliche Exkursionsfähigkeit der einzelnen Organe des Mediastinums ist schon normalerweise verschieden. Das Mediastinum kann in dieser Beziehung als eine viereckige Membran aufgefasst werden, welche mediansagittal durch den Thorax gespannt und an seinen Wänden linear angeheftet ist. Es ist nun klar, dass sich bezüglich ihrer seitlichen Beweglichkeit die einzelnen Teile des Mediastinum so verhalten, wie die einzelnen Punkte einer in einem Rahmen ausgespannten elastischen Membran: Die seitliche Exkursionsfähigkeit eines jeden Punktes ist umso grösser, je weiter derselbe von den Haftlinien entfernt ist.

In unserem speziellen Falle macht das Herz eine Ausnahme hiervon. Dieses besitzt keine lineare Fixation, vielmehr ist es innerhalb des Herzbeutels in ziemlich grossem Umfange beweglich.[1]) Sonach resultieren für die einzelnen Anteile des Mediastinums folgende Exkursionsgrössen: Die grössten Excursionen macht das Herz, geringere die zentralen Teile der Mediastinalplatte, der untere Teil der Trachea, der Lungenhilus, die grossen Gefässe und eventuell hier befindliche pathologische Bildungen. Von diesem im röntgenographischen Bilde sichtbaren Organen sind also die Trachea, die grossen Gefässe und das Herz ihrer Fixation nach imstande, im ganzen genommen pendelnde Seitenbewegungen zu machen. Im einzelnen Falle, bei Stenose eines Hauptbronchus, wird von den Mediastinalorganen natürlich nicht die ganze Breite ihrer Beweglichkeit nach rechts und links ausgenützt, sondern nur die Hälfte, da sie aus der Mittelstellung in die der stenosierten Seite gleichnamige Lateralstellung rücken und dann bei der Exspiration nur bis zur Mittelstellung zurückkehren. Übrigens kann durch forcierte, über die Mittellage hinausgehende Exspiration, wie sie bei kräftigem Husten vorhanden ist, das entgegengesetzte Symptom — die exspiratorische Dislokation in die nicht stenosierte Thoraxseite — erzeugt werden. Als Illustration dieser nur durch die normalen Befestigungsmittel begrenzten Verschiebung dient Fall 1, bei dem, abgesehen von dem räumlich beschränkten stenosierenden Prozesse, keine pathologischen Verhältnisse im Thorax vorhanden waren, die durch Fixation einzelner Mediastinalorgane ihre seitliche Exkursionsgrösse zu verringern vermochten. In diesem Falle war daher auch die absolute Grösse der Dislokation eine sehr bedeutende (60 mm für den rechten Herzschattenrand, 30 mm für die grossen Gefässe (bei 50 cm Röhrenschirmdistanz gemessen und bei tiefster Inspiration beobachtet).

Wenn die Mediastinalorgane nicht wie bei dem zitierten Fall in ihrer Beweglichkeit vollkommen unbeschränkt sind, sondern durch Fixierung verschiedener Art an ihrer seitlichen Verschiebung behindert werden, so nehmen die Exkursionsgrössen ab. Eine einfache solche Behinderung der Seitenbewegung illustriert der Fall 2.[2]) Hier ist es offenbar der in die rechte Thoraxhälfte hineinragende Aneurysmasack, welcher die Exkursionen nach links behindert und verringert hat. Er müsste ja den Exkursionen im ganzen Ausmass folgen, kann sich aber bei seiner Grösse und Kugelform nicht in den engen Raum zwischen Wirbelsäule und Sternum hineindrängen; dass für ihn zwischen Wirbelsäule und Sternum kein Platz ist, das war ja wohl auch die Ursache, dass er die Wachstumsrichtung in die seitliche Thoraxhälfte genommen hat. Da aber dadurch keine vollständige Fixieruug, sondern nur eine Bewegungsbeschränkung zustande kommt, resultiert für den Rand des Aneurysma eine Exkursion nach links von 10—13 cm (bei 50 cm Röhrenschirmdistanz am Schatten gemessen) und eine

[1]) Siehe unter Herz.

[2]) Ein Anhang enthält einige Krankengeschichten.

fast ebenso grosse für das Herz. Die Fixierung betrifft hier nur einen Punkt des Mediastinum, den Aortenbogen. Das Herz ist zwar an sich frei, folgt aber einerseits dem Zuge des negativen Druckes nur so weit, als seine Verbindung mit der aneurysmatischen Aorta es gestattet, anderseits bedingt auch seine Grössenzunahme eine geringere Motilität. Ähnliche Verhältnisse bietet Fall 11.

Grad der Stenose.

Ad. 2. Der Grad der Dislokation des Mediastinums hängt offenbar auch von der Grösse der Stenosierung des Bronchus ab. Je grösser diese ist, desto grösser ist ja die inspiratorisch entstehende Druckdifferenz zwischen beiden Thoraxhälften.

Respirationsgrösse.

Ad. 3. Je tiefer der Patient inspiriert und je schneller er es thut, desto grösser ist die Verschiebung des Mediastinums. Beides beeinflusst ja ebenfalls die Druckdifferenz. Aus diesem Grund ist das Emphysem mit seinen geringeren Atemexkursionen ein die Dislokation verringerndes Moment. Dass dieselbe dadurch nicht aufgehoben wird, beweist Fall 2, in dem hochgradiges Emphysem mit bedeutender Starrheit des Thorax bestand. Die Thatsache der Vergrösserung des Ausschlages durch rasches und tiefes Inspirieren benutzen wir bei der Untersuchung; die angegebenen Maasse sind demnach auf rasche und ziemlich tiefe Inspirationen zu beziehen.

Beobachtung.

Die Untersuchung auf inspiratorische Dislokation des Mediastinums erfolgt natürlich bei sagittaler Durchstrahlung. Sie wird an seitlichen, womöglich vertikal verlaufenden Schattenrändern von Organen oder pathologischen Bildungen wahrgenommen, gleichgiltig, ob die letzteren die Ursachen der Bronchostenose sind oder, zufällig im Mediastinum befindlich, radioskopisch sichtbar werden.

Wenn die Mediastinalorgane schon in respiratorischer Ruhelage aus irgend einem Grunde seitlich verdrängt sind, so treten sie bei gleichzeitiger Stenose noch weiter inspiratorisch aus der Mittellage heraus, oder sie kehren bei Stenose der anderen Seite in dieselbe inspiratorisch zurück. Ist der die Stenose bedingende Herd als Schatten wahrnehmbar, so lässt sich auch an ihm die Verschiebung erkennen, da er ja entweder dem Mediastinum angehört oder, wie z. B. ein Lungentumor mit den an der Verschiebung teilnehmenden stenosierten Bronchen zusammenhängt. Selbstverständlich wird der durch die Dislokation freigewordene Raum durch die sich ausbreitende Lunge der gesunden Seite ausgefüllt. Der linke und der rechte Schattenrand bewegen sich daher gleichsinnig und gleichweit. Die jedesmalige Konstatierung dieses Umstandes ist nicht belanglos. So kann die inspiratorische Senkung des Herzens (siehe diese) bei Betrachtung bloss des linken schräg abfallenden Herschattenrandes insofern zu einer Täuschung Anlass geben, als dadurch, mangels eines fixen Anhaltspunktes für das Auge der Eindruck einer inspiratorischen Dislokation nach rechts entsteht.

Fasst man einen Punkt des nach unten links ziehenden Herzrandes ins Auge, und senkt sich inspiratorisch das Herz, so scheint dieser Punkt sich bloss medialwärts zu verschieben. In Wahrheit ist es jetzt ein höher und einwärts von dem ersten gelegener Punkt, den wir betrachten.

Klinischer Nachweis.

Bezüglich der Frage, ob die Erscheinung zum Teil klinisch wahrnehmbar ist, kommt einerseits eine inspiratorische Verschiebung der perkutorischen Grenze zwischen Lunge und Herz und zwischen Lunge und einem nachweisbaren Tumor, anderseits die Verschiebung des Spitzenstosses in Betracht. Keines von beiden ist unmöglich; für die erstere Möglichkeit findet sich in der Litteratur ein Beleg, der mir nachträglich bekannt wurde.[1])

Aus der zitierten Arbeit geht überdies hervor, dass Jakobson schon vor dem Verfasser das in redestehende Symptom nicht nur perkutorisch, sondern auch radioskopisch gekannt und genannt und auf die Bronchialstenose als Ursache bezogen hat. Er schreibt:

---

[1]) Klinisch-experim. Beiträge zur inneren Medizin (Festschrift für Julius Lazarus). Berlin 1899, Hirschwald. Primäre Lungen- und Mediastinaltumoren. Ein Beitrag zu ihrer Differenzialdiagnose von F. O. Jacobson.

Ich möchte nicht unterlassen, bei dieser Gelegenheit auf ein eigenartiges Phänomen hinzuweisen, das diese Dämpfung bietet, und das ich ebenfalls sonst nirgends beschrieben finde: die ausserordentlich grosse respiratorische Verschiebung derselben, die perkutorisch leicht nachweisbar ist, besonders auffallend aber bei der Durchleuchtung erscheint, wo der Schatten bei normal tiefer Inspiration schon $1^1/_2$ Fingerbreite nach rechts hinüberrückt, um bei der Exspiration sich nach links zu verschieben. Vielleicht giebt die rechtsseitige Bronchostenose die Erklärung für diese Erscheinung. Wir supponieren dabei, dass die kompensatorisch sich stärker ausdehnende, linke Lunge den Mediastinaltumor nach rechts hinüberschiebt, wo die atelektatische, rechte Lunge ihm Platz gewährt. Damit gewinnt aber die respiratorische Verschieblichkeit ein bedeutendes differentialdiagnostisches Interesse, da bei einer Lungengeschwulst (im Gegensatz zu einem Mediastinaltumor) die Respiration der affizierten Seite naturgemäss eine geringe ist, die gesunde, sich weit ausdehnende Lunge aber die geschwulstinfiltrierte, starre, zweite Lunge weder komprimieren, noch verschieben kann.

Die hier angeführte Erklärung weicht nicht unwesentlich von der oben gegebenen ab und scheint mir die aërodynamischen Verhältnisse der Respiration nicht genügend zu berücksichtigen. Die kompensatorisch noch so stark sich ausdehnende Lunge steht natürlich immer unter negativem Druck, sie kann das Mediastinum nie nach der anderen Seite hinüberschieben, wozu ja ein positiver Druck nötig wäre. Vielmehr stehen beide inspirierenden Lungen unter negativem Druck, beide saugen sozusagen das Mediastinum an. Normalerweise ist nun der negative Druck in den, zwei kommunizierende Gefässe darstellenden Lungen gleich, und daher hält sich auch der am Mediastinum ausgeübte beiderseitige Zug die Wage. Nur bei Störung der Kommunikation, bei Stenose der einen Seite tritt eine Differenz der negativen Drucke auf, und das Mediastinum folgt dem stärkeren der Beiden. Das Mediastinum wird daher von der stenosierten Seite aspiriert, nicht, wie Jacobson meint, von der nicht stenosierten verdrängt. Damit fällt auch die zitierte Annahme einer differenzialdiagnostischen Bedeutung des Symptoms; die kranke Lunge aspiriert ja, sie muss nicht komprimiert werden. Ob nun die ursächliche Stenose einem pulmonalen oder mediastinalen Tumor ihre Entstehung verdankt, ist gleichgiltig.

Dass in meinen Fällen eine Verschiebung der Dämpfungsgrenze und des Spitzenstosses nicht nachweisbar war und dass sie, wie ich glaube, wohl nur höchst selten wird nachweisbar sein, erklärt sich in folgender Weise. Der perkutorische Nachweis ist nur dann erbracht, wenn ein solcher wandständiger Tumor mit scharfer Dämpfungsgrenze besteht und wenn die Verschiebung im entgegengesetzten Sinne zur gewöhnlichen Verschiebung der Dämpfungsgrenze (und des Spitzenstosses) durch den inspiratorisch vorrückenden Lungenrand erfolgt. Die Verschiebung muss sehr bedeutend sein, um die letztgenannte Gegenbewegung zu überwinden.

Je grösser die die Stenose bedingende Bildung ist, desto eher könnte absolute Dämpfung und deutliche Verschieblichkeit ihrer Grenzen bestehen, aber desto grösser wird auch die Fixierung des Mediastinum und desto geringer wieder die Verschiebung sein. Ebenso behindert die inspiratorische Überlagerung der Herzspitze durch die sich blähende Lunge die Wahrnehmung der Verlagerung nach links wie nach rechts.

Die übrigen, bereits bekannten klinischen Symptome der Bronchostenose, abgeschwächtes Atmen und ebensolche Veränderung des Stimmfremitus, differente Exkursionen der beiden Thoraxseiten waren in allen meinen acht Fällen vollzählich oder teilweise, mehr oder minder deutlich und verwertbar vorhanden.

Drei Fälle kamen zur Autopsie. Siehe die Beobachtungen No. 2, 10, 11.

Die anderen Symptome.

Weitere radioskopische Erscheinungen bei Bronchostenose sind der grössere Umfang der gesunden Thoraxhälfte, das inspiratorische Zurückbleiben und Nachschleppen der gleichseitigen Zwerchfellhälfte, die besonders radiographisch deutlich durch verschieden breite Doppelkonturierung ausgedrückte Differenz in den Rippen-

exkursionen zu Gunsten der gesunden Seite, ferner konsekutive Prozesse in den Bronchien und Lungen, lobuläre und chronische Pneumonie, Abscedierung und Gangrän, Schrumpfung und Bildung bronchiektatischer Kavernen, die an ihrem Orte einzusehen sind.

Es ergiebt sich nun die Frage, ob eine inspiratorische Dislokation des Mediastinums auch bei anderen Prozessen auftreten kann oder ob sie für die Bronchostenose pathognomisch ist.

Das letztere ist nun sicher nicht der Fall. Eine einfache Erwägung ergiebt, dass die Stenose aller oder fast aller Bronchen zweiter und höherer Ordnung[1]) zu der gleichen Erscheinung führen muss.

Weiter kann ein bandartiger, vom Mediastinum zur lateralen Thoraxwand ziehender Strang, vielleicht nur, wenn die Pleurahöhle obliteriert ist, zu der gleichen Erscheinung führen. Rein mechanisch zieht dann die sich inspiratorisch von der Mittellinie entfernende laterale Thoraxwand an dem Strange das Mediastinum aus seiner medianen Lage. In einem Falle schien neben einem solchen Strange (eine peribronchitische Schwiele, wie die Autopsie zeigte) geringe, respiratorische Verschiebung des Mediastinums zu bestehen, es konnte aber wegen des schweren Allgemeinzustandes des Patienten nicht eingehend untersucht werden. Die Stenose beider Bronchen in gleichem Grade[2]) lässt das Symptom begreiflicherweise nicht zustande kommen.

Es giebt nun weiter eine Reihe von Fällen, in welchen eine solche respiratorische Seitenverschiebung des Mediastinum ohne eine Bronchostenose besteht. Auf solche hat zuerst Béclère in Paris[3]) aufmerksam gemacht. In einem Falle von linksseitigem Pyopneumothorax sah er inspiratorische Dislokation des Herzens nach links. Desgleichen in zwei Fällen von putrider Bronchitis, angeblich ohne jeden Anhaltspunkt für Bronchostenose. Der eine von ihnen dürfte allerdings durch seine einseitig prävalierende Bronchitis und seine Abschwächung des Stimmfremitus dieser Seite etwas an Beweiskraft einbüssen. Ich füge diesen Fällen sechs weitere hinzu. Einen Fall von croupöser Pneumonie des linken Unterlappens, drei Fälle von frischem, linksseitigen, pleuritischen Exsudat und zwei Fällen von vorwiegend linksseitiger, tuberkulöser Lungeninfiltration. Alle zeigten inspiratorische Verschiebung in die kranke Thoraxseite. Das Ausmass der Verschiebung war in allen diesen Fällen ein geringeres (1—2 cm) als in den Fällen von Bronchostenose. Béclère führt auf Grund folgender Erwägung sämtliche bisher bekannten Fälle von respiratorischer Mediastinalverschiebung auf einseitige Lungenverdichtung zurück. Wäre Bronchostenose die Ursache der Aspiration des Mediastinums, so müsste sich bei auf der Höhe der Inspiration angehaltenem Atem die Druckdifferenz zwischen beiden Lungen durch die noch bestehende, wenn auch verengte Kommunikation der beiden Lungeninnenräume ausgleichen und das Mediastinum müsste daher noch während der Inspirationsstellung des Thorax in seine Mittelstellung zurückkehren. Nur dann habe man Grund, Bronchostenose als Ursache der Erscheinung zu supponieren. Dies war weder in meinen, noch in seinen Fällen vorhanden, vielmehr verblieb das Mediastinum so lange in extremer Dislokationsstellung, als der Atem angehalten wurde und kehrte erst exspiratorisch wieder in die Mittellage zurück.

Die Berechtigung dieses Bedenkens ist zweifellos. Béclère glaubt nun die Erscheinung folgendermassen erklären zu können. Jede einseitige Lungenverdichtung führt zur Herabsetzung der Lungencapacität dieser Seite. Beide Thoraxhälften aspirieren nun mit gleicher Kraft. Die Füllbarkeit der Lunge reicht aber nur auf der gesunden Seite zur intendierten

---

[1]) Eine solche kommt zuweilen als Folge chronisch-indurativer Prozesse im peribronchialen Bindegewebe vor und war in einem Falle, den ich zubeobachten Gelegenheit hatte, doppelseitig vorhanden. Die klinischen Erscheinungen waren die einer tiefsitzenden Trachealstenose. Die Autopsie ergab den genannten bezüglich der Doppelseitigkeit wohl seltenen Befund. Die Hauptbronchen waren ebenfalls stenosiert.

[2]) Siehe die vorstehende Anmerkung.

[3]) Le déplacement pathologique du mediastin pendant l'inspiration étudié à l'aide des rayons de Röntgen. Bulletins et memoires de la Societé Medicale des hôpiteaux de Paris. 12. Juillet 1900.

Erweiterung des Thorax aus. Auf der Höhe der Inspiration besteht daher eine Druckdifferenz zwischen beiden Lungen, die infiltrierte Lunge kann dem Zuge der Thoraxwand nicht bis zur maximalen Erweiterung folgen und nun wird kompensatorisch das mobile Mediastinum aspiriert. Die inspiratorische Dislokation ist daher ein Symptom der einseitigen Lungenverdichtung. Da in einem meiner Fälle keinerlei Lungenveränderungen, in einem zweiten nur wenige, offenbar in extremis entstandene lobulär-pneumonische Herde vorgefunden wurden, besteht trotz des bezeichneten Bedenkens kein Grund zur Ablehnung des Causalnexus zwischen Bronchostenose und Mediastinaldislokation in diesen Fällen. Anderseits scheint mir für die andere Reihe von Fällen, in welchen eine Bronchostenose ausgeschlossen werden kann, die Erklärung der Dislokation aus der einseitigen überwiegenden Lungenverdichtung zu weitgehend, da nur so ungemein wenige Fälle einseitiger Infiltration diese Verschiebung gezeigt haben, während eine ungeheuere Zahl von einseitiger oder einseitig überwiegender tuberkulöser Lungeninfiltration, wie ich mich überzeugen konnte, eine Mediastinaldislokation nicht zeigt. Ohne mich in diese sicher noch nicht spruchreife Frage weiter einlassen zu wollen, glaube ich, die Sache folgendermassen formulieren zu müssen.

Normalerweise besteht ein beiderseits gleiches Verhältnis zwischen Capacität einer Thoraxhälfte, resp. ihres Pleuraraumes und der Capacität ihrer Lunge. Nur dann, wenn dieses Verhältnis in dem Sinne gestört wird, dass die Capacität der Lunge hinter der ihrer Thoraxseite zurückbleibt, werden kompensatorisch andere Teile in die Thoraxhälfte aspiriert: Die Interkostalräume, die Supraklavikulargruben, das Zwerchfell, das Mediastinum. Dieser Fall trifft bei rasch entstandenem Capicitätsverlust (Pneumonie, pleurales Exsudat) zu, während bei lange bestehender Infiltration die Capacität der Lunge durch kompensatorisches Emphysem wieder auf die Höhe der Thoraxcapacität gebracht wird; damit verschwindet das Phänomen der Aspiration. Auf diese Weise erklärt sich das Fehlen der Dislokation bei den zahlreichen einseitigen Lungeninfiltrationen. Bei Bronchostenose mögen schwer lösbare Atelektasen die Rückkehr des dislokierten Mediastinum verhindern.

Pathologische Prozesse an den Bronchen zweiter und höherer Ordnung.

Soweit dieselben radiologisch überhaupt zugänglich sind, indem sie das spezifisch leichte Lungengewebe in der Umgebung der Bronchen durch dichtes, luftleeres, spezifisch erheblich schwereres Gewebe ersetzen, zeigen sie im mannigfachen Wechsel der Bilder einen gewissen bleibenden Zug. Man sieht auf den sonst freien, hellen oder mannigfaltig verdunkelten Lungenfeldern vom Hilus aus, also dort, von wo normaler Weise die Andeutungen der Hilusverzweigungen liegen, mässig dunkle, perlschnurartig gereihte oder mehr bandförmig gestaltete Züge das helle Lungenfeld in mehreren häufig 2—3 Strahlen durchsetzen, von denen der oberste nach aussen und im Bogen nach aufwärts, der mittlere rein nach aussen, der untere im Bogen nach aussen und unten ziehen kann. Dieser bildet dann einen verstärkten „Begleitschatten des Herzens“. Er zeigt oft noch am unteren Ende eine Spaltung und Verzweigung. Wenn ein solcher fester, nicht dehnbarer Strang die laterale Thoraxwand erreicht, so kann er die inspiratorische Erweiterung der Thoraxhälfte, in der er liegt, verhindern, resp. es wird das Mediastinum inspiratorisch durch die sich von der Medianlinie entfernende laterale Thoraxwand nach der gleichen Seite hingezogen. Wenn sich der unterste Strang bis an die Lungenbasis fortsetzt, so kann man nicht selten dort eine Knickung in der sonst gleichmässig bogenförmigen Kontur des Zwerchfelles sehen, so als ob dieses an einem Punkte emporgehoben wäre. Siehe Fall 4 und Fig. 34. Der mediale Teil der Zwerchfellkontur verläuft dann mehr horizontal, während der laterale steiler abfällt als unter normalen Verhältnissen. Die Gesamtexkursion der Zwerchfellkuppe ist verringert, der Knickungspunkt steht respiratorisch fast still, der mediale Teil flacht sich wenig, der laterale stärker ab, aber auch er erreicht

nicht die Exkursionsgrösse der gesunden Seite. Ob zum Zustandekommen dieser Erscheinung eine basale Obliteration der Pleurahöhle notwendig ist, oder ob es genügt, dass die untere Lungenfläche durch den genannten Strang an den Hilus gebunden ist und ihre inspiratorische Senkung dadurch erschwert wird, liess sich mangels autoptischer Befunde nicht entscheiden. In dem Falle von Lungenechinoccus Levy-Dorns (s. Fig. 34) mag eine Verwachsung an der Durchbruchsstelle durch das Zwerchfell wohl bestanden haben. Bald sind die beschriebenen strahligen Züge deutlich ausgebildet, bald nur dieser oder jener angedeutet; immer sind sie unscharf begrenzt und ihrer zentralen Lage entsprechend weder vorn noch hinten scharf einstellbar. Weitere Differenzen ergeben sich aus der Natur der ihnen zu Grunde liegenden Prozesse. Mein Material in diesem Gegenstande ist kein allzureichliches, erlaubt aber immerhin gewisse Abstraktionen. Die zu Grunde liegenden Prozesse sind cylindrische und sackförmige Bronchektasien, chronisch indurative Peribronchitis mit mehr oder minder umfangreicher Beteiligung der Bronchialdrüsen, multiple Bronchialdrüsentumoren aller Art; auch für Bronchialcarcinome ist nach seiner gewöhnlichen Ausbreitungsform zu schliessen, diese Schattenform zu erwarten.[1]) Die einen geben den strahlenartigen Schattenzügen mehr Ketten-, die andere mehr Bandform. Ein unterscheidendes Moment, das jedoch nicht ins Auge springt, sondern erst gesucht werden muss, besteht zwischen den Bildern bei Bronchiektasien und denen der übrigen genannten Prozesse. Es ist der Wechsel des Bildes zu verschiedenen Untersuchungszeiten Das Verschwinden und Wiedererscheinen des Schattens spricht für Cavernen, die das eine Mal mit Sekret gefüllt, das andere Mal leer, resp. lufthältig sind und dann den Strahlen kein Hindernis in den Weg legen. Man untersucht am besten morgens vor dem Aushusten und dann sofort nach demselben oder im Laufe des Tages nochmals. Ist die Erscheinung an einer zentralgelegenen Stelle nachweisbar, so ist sie ein sicheres Cavernensymptom (siehe diese). Dafür, dass die nachgewiesene Caverne eine bronchiektatische ist, giebt es nur indirekte Anhaltspunkte: Die Kombination mit dem geschilderten strahlenförmigen Bilde und die Erscheinung, dass nach dem Aushusten ausser den strahlenförmigen keine anderen oder nur wenige Schatten übrig bleiben, insbesondere kein Infiltrationsring besteht, spricht für eine bronchiektatische Caverne. Letzteres kommt aber nur selten vor, da die Umgebung meist durch Schrumpfung verdichtet ist. Die Traktions- überwiegen eben an Zahl die Pulsionsbronchiektasien, soweit jene Grösse in Betracht gezogen wird, die zur radioskopischen Nachweisbarkeit nötig ist (siehe Cavernen). Alle diese Prozesse können nicht ausgeschlossen werden, wenn sie nicht zu sehen sind. Der Hinweis auf die zentrale Lage und auf die Mächtigkeit der normalen Hilusgefässe und Bronchen, welche ebenfalls nicht distinkt sichtbar sind, mag genügen, um das zu erklären. Volle und leere Cavernen von erheblich grösserem Querschnitt als der der Bronchen und der Hilusgefässe sind der gewissenhaften Untersuchung bestimmt entgangen.

Über die Lagebestimmung der besprochenen Herde siehe Lagebestimmung der Lungenschatten.

Lunge und Rippenfell.

Normale Verhältnisse.

Bei der radioskopischen Untersuchung der Lungen geht man von den sagittalen Durchleuchtungsrichtungen, der dorsoventralen und ventrodorsalen aus, weil diese die Lungen in grösstem Umfang zur Ansicht bringen. Jedesmal aber lässt man als Ergänzung

[1]) Ein von Herrn Dr. P. Federn und mir beobachtete Fall eines solchen zeigte keine diffuse Ausbreitung über eine Strecke des Bronchialbaumes, sondern eine circumscripte Tumorbildung in der Hilusgegend und Metastasen in den Lungen (Autopsie).

der erhobenen Befunde die übrigen Richtungen in zweckmässiger Weise folgen. Um eine gute Übersicht zu erzielen, stellt man zunächst die Röhre in der Medianebene des Thorax in mittlerer Höhe (vorne etwa in der Verbindungslinie der Brustwarzen hinten in der Mitte der Interscapularräume) ein und wählt die grösste Entfernung der Röhre vom Thorax, die die Lichtstärke des Schirmbildes noch nicht erheblich schädigt. Man erhält so rasch zwei Übersichtsbilder, deren eventuelle Abnormitäten zur Einzelbetrachtung umschriebener Partien unter Anwendung der Bleiblende und geeigneter, neuer Röhrenstellungen hinüberleiten. Diese Übersichtsbilder betrachtend, wartet der Untersuchende, bis sich die Augen den lichtschwachen Schirmbildern accomodiert haben.

Die allgemeine Konfiguration der hellen Lungenfelder ist mit dem bereits gelegentlich der allgemeinen Schilderung des Thoraxbildes Gesagten erledigt, ebenso die Veränderungen in den Lungenfeldern, welche durch verschieden hohe Röhrenstellung bewirkt werden. Immer bilden beide Lungenfelder zusammengenommen das Bild eines gleichschenkligen, sphärischen Dreieckes, dessen abgerundete Spitze den Lungenspitzen und dessen excavierte Basis dem Zwerchfell entspricht. Dasselbe wird durch den verticalen Mittelschatten in zwei annähernd rechtwinklige Dreiecke zerlegt, die im allgemeinen gleiche Konfiguration zeigen, nur wird der rechte Winkel des linken Dreieckes durch das Herz abgestumpft. — Verschieden hohe Röhrenstellungen verändern im Ganzen das Bild nicht, nur die Höhe und Breite der sphärischen Dreiecke, die Grösse der Krümmung ihrer Konturen wechselt. Dagegen erfahren die einzelnen Punkte des Lungenparenchyms durch veränderte Röhrenstellung eine wesentliche Veränderung ihrer Projektionsrichtung und damit eine bedeutende Verschiebung ihres Projektionsortes.

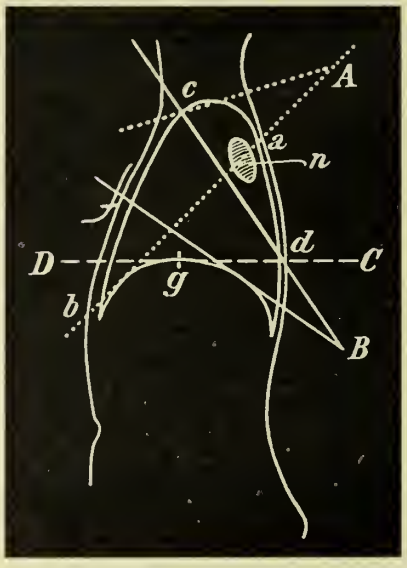

Fig. 21.

Der Verdichtungsherd *n* scheint bei der Röhrenstellung *A* auf dem Zwerchfell zu liegen, bei der Röhrenstellung *B* ist er überhaupt nicht sichtbar. Die Röhrenstellung *C* lässt den vorderen und hinteren Lungenrand im Bilde nicht in Erscheinung treten.

Dieses Moment ist von unabweisbarer Wichtigkeit und soll daher im folgenden näher auseinandergesetzt werden. Die hochstehende Röhre *A*, Fig. 21 wirft auf den Schirm ein Lungenbild, das sich oben mit der Spitze, unten mit dem Zwerchfell begrenzt. Die Grenzstrahlen sind *Ac* und *Ab*. Der Beschauer vergisst dabei leicht, dass die untere hintere Hälfte des Lungenparenchyms überhaupt nicht auf den Schirm, sondern auf das Zwerchfell projiziert wird. Er irrt ferner leicht darin, Herde, die in der Schattenprojektion knapp über dem Zwerchfell liegen, auch dorthin zu versetzen, während sie ebenso gut in der Spitze nahe der hinteren Thoraxwand etwas über dem Herd *n* liegen können. Desgleichen macht im Bilde bei tiefer Röhrenstellung (*B*) nichts den Betrachter aufmerksam, dass die Lunge in der Ausdehnung *c d a*, und der vordere untere Lungenteil *g f b* im Schirmbild keine Vertretung findet. Leichter wird man sich darüber klar, dass bei Einstellung der Röhre in der Höhe der Zwerchfellkuppe (*g*) der vordere und hintere untere Lungenrand verloren gehen, der erstere, weil er durch das Zwerchfell und die darunter liegenden Organe verdeckt wird, der zweite, weil er auf den hinteren Abhang der Zwerchfellkuppe projiziert wird. Überschreitet ein Herd eine solche Grenzlinie wie z. B. der Herd *n* die Linie *A b*, so erscheint er am Schirm nur in halber Ausdehnung und scheint im vorliegenden Falle am Zwerchfell zu fussen, von dem er in Wirklichkeit weit entfernt ist. Bei der Röhrenstellung *B* wäre er dann überhaupt nicht sichtbar, da er ausserhalb der Grenzstrahlen *Bc* und *Bf* liegt; man würde daher fälschlich annehmen, dass er in dem jetzt verschwindenden vorderen unteren Lungenrand *e f b* liegt. Man sieht daraus, dass

auch diese beiden Richtungen nicht zur Lokalisation des Herdes ausreichen und eine dritte zu Rat gezogen werden muss, allgemein gesagt, es müssen zwei solche Richtungen gewählt werden, in denen der Herd sichtbar ist.

Dazu kommt ein weiteres allgemeines Moment. Je näher ein Gebilde der Röhre liegt, desto mehr wird es vergrössert und je grösser sein Schatten, desto mehr verliert er an Intensität. Es sind nicht blos die kleinsten Herde, welche auf diese Weise völlig verschwinden können, wie wir aus der Undeutlichkeit entnehmen können, mit der die vorderen Rippenhälften sich auf dem am Rücken liegenden Schirm abbilden. Das geht so weit, dass, von dichtesten und massigsten Gebilden abgesehen, überhaupt nur die dem Schirm anliegende Thoraxhälfte auf demselben abgebildet wird, während die entfernte Thoraxhälfte vergrössert und verschwommen als unscharfer Nebel schädigend über das Bild der ersteren geworfen wird. Daher ist es notwendig, beide sagittale Durchleuchtungsrichtungen, die dorsoventrale und die ventrodorsale, zu benutzen und, wie wir gesehen, auch mehrere Röhrenstellungen zu verwenden, wenn man sagen will, man habe die Lungen nach Verdichtungsherden durchsucht.

Lungenfeldgrenzen.

Die Umgrenzung der hellen, dreieckigen Lungenfelder ist nach oben und lateralwärts unscharf. Ihre Helligkeit nimmt, immer häufiger von den dichter aneinanderrückenden Rippenschatten unterbrochen, allmählich ab und geht in den mehr gleichmässigen Schatten des Halses und der Thoraxwand über, so dass besonders an den Spitzen scharfe Grenzen nicht zustande kommen. Die mediale und untere Umgrenzung ist dagegen radioskopisch scharf. Die erstere wird durch die grossen Gefässe und das Herz, die letztere durch das Zwerchfell gebildet. Dieses ist rechts in grosser Ausdehnung sichtbar. Sein medialer Anteil ist mit leichter Konvexität nach oben gewölbt, im ganzen ziemlich horizontal und geht lateralwärts mit zunehmender Krümmung in den äusseren, normalerweise ziemlich steil abfallenden Anteil über. Dieser bildet mit dem Schatten der axillaren Thoraxwand einen spitzen, sphärischen Winkel, welcher von der unsichtbaren pleura parietalis (costalis und diaphragmatica) ausgekleidet, den axillaren unteren Lungenrand aufnimmt. Die Spitze desselben bezeichnet die Lage der unteren axillaren Lungenkante und stimmt mit dem Resultate der leisen Grenzperkussion vollkommen überein. Dagegen hat die sichtbare basale Lungengrenze mit den perkutorisch nachweisbaren unteren Lungenrändern nichts zu thun. Projiziert man sie mittelst Paralleloskop (siehe Herzmessung) auf die Thoraxwand, so erhält man die Höhe der Zwerchfellkuppel. Knapp unter ihr beginnt rechts in der Regel die relative Leberdämpfung. Links ist der mediane, mehr horizontal verlaufende Abschnitt nicht sichtbar, weil der Schatten des auf ihm ruhenden Herzens ohne Unterbrechung in den Leberschatten übergeht. Der laterale Anteil verhält sich, wie der der rechten Seite. Wenn vom „Zwerchfellschatten“ die Rede ist, so wird darunter die durch die obere Zwerchfellfläche gebildete untere Begrenzung des hellen Lungenfeldes verstanden. Die absolute Höhe der Zwerchfellkuppel kann mittelst des Paralleloskops in der Weise bestimmt werden, dass man sie an der vorderen Brustwand markiert und zwar rechts in der Parasternal- oder Mamillarlinie, links in der Mamillar-, resp. Spitzenstosslinie. Der Diaphragmaschatten selbst liegt ohne sichtbare Grenzen dem Schatten der subphrenischen Gebilde auf. Davon machen nur Bilder eine Ausnahme, welche bei luftgeblähtem Magen gewonnen sind. Der Fundus desselben legt sich nämlich, durch die ihn erfüllenden Gase emporgehoben, an die Zwerchfellkuppe, hebt dieselbe häufig noch ein Stück empor und es tritt unter dem Zwerchfell ein „helles Magenfeld“ auf, das durch einen ziemlich scharf konturierten, strichförmigen Schatten von dem darüber liegenden Lungenfeld getrennt ist.[1])

[1]) Dieser Schattenstreif zeigt den Verlauf der Zwerchfellkuppe wie vordem, er wird aber nicht durch das Zwerchfell allein, sondern auch durch die ihm von unten unmittelbar angelagerte Magenwand gebildet. Das helle Magenfeld setzt sich, wenn die Aufblähung dazu hinreicht, auch nach innen unter den medianen Teil des Zwerchfelles fort, der vom Herzschatten überlagert wird; dadurch hebt sich nun auch die untere Herzkontur auf einem hellen Grunde ab. Ist der strichförmige Zwerchfellschatten

Die Zwerchfellkuppen stehen normalerweise nicht gleich hoch, die rechte 1—2 cm höher als die linke. Ist der Magen stark mit Gasen gefüllt, dann hebt er die linke Zwerchfellkuppe bis zur Höhe der rechten oder darüber hinaus, sodass sie oft blasenartig neben dem Herzen emporgewölbt erscheint. Vgl. Tafel 1, Fig. 3. Zugleich wird auch die Herzspitze gehoben.

Lungenhelligkeit.

Die absolute Helligkeit der Lungenfelder hängt natürlich in erster Linie von der Intensität und Qualität der wirkenden Röntgenstrahlen ab und was Röhrenqualität und Strommenge dazu beitragen, ist als bekannt vorausgesetzt. Die Thoraxwand nimmt auch auf die Helligkeit in zweifacher Richtung Einfluss. Soweit ihre Dicke durchaus gleichmässig ist, soweit sie also durch Haut oder Panniculus gebildet wird, vermindert sie gleichmässig die Helligkeit. Bei hochgradiger Adipositas kann die Verdunklung des Lungenfeldes so weit gehen, dass man unter den besten Bedingungen ein ganz brauchbares Schirmbild des Thorax nicht mehr erhält. Wo aber die Thoraxwand von distinkten Massen gebildet wird, bilden sich diese als mehr oder minder zirkumskripte Schatten ab und zwar im allgemeinen immer auf dem ihnen anliegenden Schirm besser als auf dem der entgegengesetzten Thoraxwand anliegenden. In dieser Beziehung sind Clavicula und Rippen schon abgehandelt.

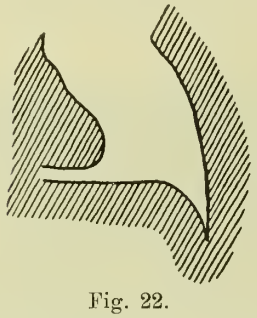

Fig. 22.

Der mediale strichförmige Anteil der linken Zwerchfellhälfte ist am Radiogramm durch die stattgehabte respiratorische Bewegung desselben völlig verloren gegangen. Der laterale sichtbare Anteil scheint nun ohne Unterbrechung in die Niveaulinie des flüssigen Mageninhaltes überzugehen, die um so leichter für das Zwerchfell gehalten wird, als sie sich respiratorisch wie dieses bewegt und der in der Figur deutlich ausgedrückte Winkel zwischen Niveau und lateralem Zwerchfellanteil durch die respiratorische Bewegung gleichfalls verwischt wird. Der helle Spalt unter dem Herzen ist daher nur scheinbar supraphenisch, in Wirklichkeit subphrenisch.

Mammae.

Die Mammae verdunkeln oft grosse Bezirke der dorsoventralen Bilder. Oft sind die Lungenbasen und Zwerchfellkuppen nur zu sehen, wenn jene emporgehoben werden. Bei Kindern und mageren Erwachsenen bilden sich oft die Mm. pectorales deutlich ab, ihre Schatten können durch Heben und Senken der Arme bewegt werden. Sie sind in der ersten schrägen Durchleuchtungsrichtung am deutlichsten.

Mm. pectorales.

Scapulae.

Die Scapulae machen auf dorsoventralen, weniger auf ventrodorsalen Schirm- und Plattenbildern (siehe S. 33, Fig. 12) eine Schattenzeichnung in den hellen Lungenfeldern. Auf ventrodorsalen Bildern wird das laterale Drittel der oberen Hälfte der Lungenfelder durch sie, entsprechend ihren dünnen Knochenplatten, deutlich gleichmässig verdunkelt und dieses Gebiet ist entsprechend den verdickten medialen Rändern der Platten dunkel eingesäumt. Schräg von oben nach innen tritt der strichförmige, spitz zulaufende Schatten der Spina scapulae in den Scapularschatten ein. Der zwischen Scapular- und Mittelschatten liegende Teil des Lungenfeldes, das Interscapularfeld, fällt durch seine Helligkeit auf. Er ist bald schmäler, bald breiter, je nach der Haltung der Scapula, resp. des Schultergürtels.

Ausser den beschriebenen Helligkeitsdifferenzen besteht normalerweise eine kontinuierliche Zunahme an Helligkeit von der Lungenspitze zur Lungenbasis. Mit der Inspiration wächst die Helligkeit des ganzen Lungenfeldes; eine unverhältnismässig grosse Helligkeitszunahme erfahren dabei die basalen Lungenfeldanteile, so zwar, dass über den Zwerchfellkuppen ein auffallend helles queres Feld erscheint.

Eine gleichmässige Zunahme an Helligkeit besteht ferner von der lateralen gegen die mediale Lungenfeldgrenze hin. In beiden Fällen rührt dieselbe daher, dass in der Richtung

---

undeutlich, wie dies zum Beispiel auf Radiogrammen, die während der Atmung aufgenommen wurden, ganz gewöhnlich ist, und steht das horizontale Niveau des flüssigen Mageninhaltes ziemlich hoch, sodass nur eine kleine Luftblase unter das Herz hineinreicht, so kann das Niveau für die Zwerchfellkontur und der Magen für luftleer gehalten werden und dann scheint zwischen Zwerchfell und Herz ein heller Spalt zu liegen, der die Meinung erwecken kann, dass zwischen Zwerchfell und Herz ein spezifisch leichtes Medium eingeschoben ist. Fig. 22. Wie ein Autor denselben für ein pericardiales Exsudat halten konnte, bleibt jedoch unklar.

von oben nach unten und von aussen nach innen die Dicke der durchsetzten Wandschicht abnimmt, während die Zunahme der Tiefe der Lunge bei ihrer Durchlässigkeit nicht in Betracht kommt. Die inspiratorische, überwiegend basale Helligkeitszunahme erklärt sich aus der, durch die Zwerchfellatmung bedingte stärkere, Dehnung und Luftfüllung der basalen Lungenteile[1]); sie fehlt bei geringer Zwerchfellatmung. Die Spitze zeigt, ihrer geringen Ventilation entsprechend, keine nennenswerte inspiratorische Aufhellung.

Hilusverzweigungen.

Die normalerweise innerhalb der Lunge liegenden schweren Massen, die vom Hilus ausgehenden und unter beständiger Kaliberabnahme sich verzweigenden Gefässe sind bereits erörtert (S. 46), ihre einem vielfach zerrissenen Netzwerk gleichenden Bildungen verbreiten sich auf guten (respiratorischen Stillstands-) Radiogrammen über die ganzen hellen Lungenfelder in abnehmender Dichte und Schärfe der Zeichnung (Tfl. I, 3; VI, 1; VIII, 7). Eine Andeutung derselben findet sich auch auf Radiogrammen, die bei fortgesetzter Respiration gewonnen wurden, nur in der respiratorisch stark bewegten Lungenbasis, also bei energischer Zwerchfellatmung, ist sie dann nicht sichtbar. Das vollständige Fehlen dieser leichten Marmorierung in respiratorischen Stillstandsaufnahmen lässt auf Fehlen der Lunge an dieser Stelle (Pneumothorax, grosse Kavernen, Retraktion der Spitze[2])) schliessen. Auf dem Fluorescenzschirm ist diese Zeichnung nur unter den günstigsten Bedingungen (magerer, kleinerer Thorax, hochkritisches[3]), intensives Licht) und auch da nur in der Hilusgegend sichtbar. (Siehe Einleitung S. 4). Jede andere am Schirm sichtbare Lungenzeichnung ist pathologisch. Auf Radiogrammen wächst ihre Deutlichkeit mit denselben günstigen Umständen.

Die für die Unterlappen bestimmten stärksten Gefässe liegen, wie schon bei Erörterung der Bronchialverzweigungen ausgeführt wurde, dem sogenannten Begleitschatten des Herzens zu Grunde. Derselbe ist also eine lokale stärkere Anhäufung der „Lungenzeichnung“ und zieht in einiger Entfernung vom rechten Herzrand, links oft hinter dem linken Herzrand verborgen. Er verdient den obigen Namen in keiner Weise. Die feineren Details der Bilder der normalen Lungenspitzen sollen bei der Besprechung der Lungentuberkulose nachgeholt werden.

Bewegungserscheinungen.

Respiration und Herzaktion bedingen eine Reihe von rythmischen Veränderungen in den hellen Lungenfeldern und an deren Grenzen. Am auffallendsten ist die respiratorische Volums- und Helligkeitszunahme. Die erstere entsteht dadurch, dass die laterale Lungenfeldgrenze sich von der Mittellinie entfernt und der „Zwerchfellschatten“ tiefer tritt. Die obere und mediale Lungenfeldgrenze erfährt keine Verschiebung. Die entsprechende Hebung der einzelnen Rippenschatten ist naturgemäss in ihren lateralen Anteilen stärker ausgesprochen als in den medialen und beiderseits gleich gross. Clavicula in Scapula nehmen ebenfalls an der inspiratorischen Hebung Anteil. Die inspiratorische Zwerchfellsenkung lässt sich in zwei Bewegungskomponenten zerlegen. Erstens senken sich alle Punkte der bogenförmigen Zwerchfellkontur gleichweit nach abwärts, die Kuppe ebenso, wie der Scheitel des phrenico-costalen Winkels, das ganze Zwerchfell senkt sich also wie ein starres Gebilde nach unten; der phrenico-costale Winkel verändert dabei seine Grösse nicht. Die Senkung seiner Spitze ist der radioskopische Ausdruck des Littenschen Zwerchfellphänomens und stimmt der Lage und Grösse nach mit demselben vollkommen überein. Die besprochene Bewegungskomponente überwiegt bei weitem die folgende und ist als Typus der normalen inspiratorischen Zwerchfellbewegung aufzufassen.

Zwerchfellbewegung.

Zweitens flacht sich die Wölbung des Zwerchfelles in geringem Maasse ab, womit der phrenico-costale Winkel eine, wenn auch geringe, normale inspiratorische Vergrösserung erfährt. Diese beiden Komponenten der Zwerchfellbewegungen verhalten sich zeitlich in der

---

[1]) Vgl. z. B. Tendeleo, Stud. über die Ursachen der Lungenkrankheiten, Wiesbaden, Bergmann, 1901.

[2]) Béclère, le rayon de Röntgen et la diagnostique de la tuberculose.

[3]) Siehe darüber das ausgezeichnet bearbeitete Kapitel in Müller u. Büttner.

Weise, dass die erstere die ganze Inspirationsbewegung einleitet. Erst nach bereits tiefer Inspiration, wenn der komplimentäre Pleurasinus durch Eintreten des Lungenrandes fast vollständig aufgebraucht ist, beginnt die zweite Phase der Zwerchfellaktion, die Abflachung. (Vergl. Fig. 56, 1.) Der Gesunde verwendet bei ruhiger Respiration nur die erste Art. Eine bedeutende Mitbeteiligung, ein Überwiegen oder gar ausschliessliche Verwendung der Abflachung haben stets pathologische, später zu besprechende Ursachen.

Cardiogene Bewegungen.

Die mediale Grenze der hellen Lungenfelder, die unter normalen Verhältnissen keine hier nennenswerten respiratorischen Bewegungen ausführt, zeigt eine Reihe von pulsatorischen Erscheinungen, die an verschiedenen Teilen des Mittelschattenrandes nach Intensität, Phase und Charakter verschieden, in der Herzaktion ihre Ursache haben und später gewürdigt werden sollen. Die Kenntnis dieser rhythmischen Helligkeits- und Grössenveränderungen erlangen wir durch die Beobachtung des radioskopischen Schirmbildes. Das Radiogramm giebt dieselben naturgemäss nicht wieder. Auf demselben sind statt der Helligkeitsschwankungen die mittlere Helligkeit und statt der Bewegungen der scharfen Grenzen verschwommene, unscharfe Konturen sichtbar. Doch sieht man öfters Rippenschatten auf Radiogrammen mit doppelten Konturen versehen (Tfl. III, 1), sodass die inspiratorische und exspiratorische Lage dieser Gebilde erkannt werden kann. Differenzen in der beiderseitigen Exkursion werden so oft am Radiogramm erkannt, nachdem sie am Schirm übersehen worden waren.

Ausschaltung der respiratorischen Verschiebung.

Um Lungenbilder einzelner respiratorischer Phasen ohne die störende Verwischung der Grenzlinien und der normalen und pathologischen Innenzeichnung festzuhalten, haben die einen, zuerst Levy-Dorn, unter extremer Abkürzung der Expositionszeit, Aufnahmen bei angehaltenem Atem gemacht, andere, wie Verfasser, haben einzelne Phasen länger anhalten lassen, den Apparat willkürlich nur während dieser in Funktion gesetzt und so in mehreren Raten die gewohnte Expositionszeit erreicht. Cowl[1]) in Berlin und Guillemonit[2]) in Paris haben (letzterer unter dem Namen Kinematoradiograph) Apparate angegeben, welche, automatisch wirkend, die Aufnahme während einer kurzen, wiederkehrenden Phase der Respiration gestatten. Cowl verwendet zur automatischen Auslösung des Schlusses und der Öffnung des Stromes die respiratorische Bewegung des Epigastrium. Mir hat die Levy-Dorn'sche Methode bisher die besten Dienste geleistet. Ihr scheint die Zukunft der Radiographie des Thorax zu gehören.

Die anderen Durchleuchtungsrichtungen.

Während die beiden sagittalen Durchleuchtungsrichtungen für die Lungendiaskopie von grösster Bedeutung sind, weil sie die Lungen in grosser Ausdehnung zugänglich machen, haben die übrigen Richtungen nur eine sekundäre Bedeutung. Nichtsdestoweniger sind sie unentbehrlich, da sie vor allem Urteile über die Tiefenlage und Tiefendimension von in sagittaler Richtung gefundenen pathologischen Herden Aufschluss geben, anderseits einzelne in sagittaler Richtung verdeckte Lungengebiete der Beobachtung zugänglich machen. Einzelne schräge Richtungen können durch seitliche Verschiebung der Röhre gewonnen werden, alle erhält man durch Drehen des Patienten um seine Vertikalachse bei unveränderter Röhrenstellung. Bei der Durchsuchung der Lungen verdient letztere Art den Vorzug. Bezüglich der lokalisatorischen Bedeutung derselben für Lungenherde verweise ich auf ein späteres Kapitel.

Diejenigen oben angedeuteten Lungengebiete, welche in sagittaler Richtung verdeckt, erst ‚in schräger Durchleuchtungsrichtung' sichtbar werden, sind die Lungenränder. Die medialen (vertikal verlaufenden) vorderen und hinteren Lungenränder liegen dabei im Mittelschatten verborgen, die unteren werden grösstenteils durch die höher liegenden Zwerchfellkuppen gedeckt.

[1]) Fortschritte auf dem Gebiete der Röntgenstrahlen, Bd. II. Ich habe keine Erfahrung über diese Methode, deren Ergebnissen übrigens in diesem Sammelwerke eine eigene Monographie zugedacht ist.

[2]) Guilleminot, Radioscopie et radiographie clinique de precision, Radiquet et Massiot, Paris.

Der laterale untere Lungenrand ist allerdings in jeder sagittalen Richtung sichtbar, die vorderen und hinteren Ränder aber nur bei Hoch-, resp. Tiefstellung der Röhre und auch da nur bezüglich ihres Inhaltes, nicht bezüglich ihrer Konfiguration, was man sich z. B. an den Strahlen *Ab* und *Bf* in Fig. 21 vergegenwärtigen kann. Um auch diese zu erkennen, wird die Röhre ungefähr in die Höhe derselben gestellt und der Patient, ausgehend von einer sagittalen Richtung um seine Vertikalachse nach rechts oder links langsam gedreht. Dabei behalten die Lungenfelder ihre Höhe inne, ihre Breite aber nimmt zu Gunsten der Breite des Mittelschattens beständig ab. Bei einer Drehung von ungefähr 45° (vgl. Tfl. III, 2; IV, 5 und Fig. 16, 17) teilt sich nun, wie beschrieben, der Mittelschatten in zwei Teile, einen hinteren, durch die Wirbelsäule gebildeten und einen vorderen, dem die Organe des Gefässsystems zu Grunde liegen. Zwischen diesen beiden Teilen erscheint das beschriebene helle Mittelfeld, welches inspiratorisch an Helligkeit und (durch Tiefertreten der basal sichtbar gewordenen Zwerchfellkuppe) an Höhe zunimmt. Die unteren Lungenränder.

Die basale Begrenzung der in den übrigen Richtungen gesehenen Lungenfelder wird auch in den beiden sagittalen Lungenfeldern durch die Zwerchfelllinie gebildet, die gleich den Lungenfeldern mit zunehmender Drehung an Horizontalausdehnung immer mehr verloren hat, indem der mediale Anteil durch den breiter werdenden Mittelschatten in einer grösseren Ausdehnung verdeckt wird. Der laterale mit der Thoraxwand den phrenicocostalen Winkel bildende Anteil bleibt sichtbar. Der pulmonale Inhalt desselben wechselt jedoch während der beschriebenen Drehung beständig, ohne dass bei normaler Lunge irgend eine Beobachtung darauf hinweisen würde. Während man z. B. in sagittaler dorsoventraler Richtung den axillaren rechten und linken unteren Lungenrand sieht, erscheint bei schräger Durchleuchtung von links hinten nach vorne rechts im linken phrenicocostalen Winkel der untere Lungenrand der linken vorderen Axillarlinie, im rechten der untere Rand der rechten hinteren Axillarlinie. Gleichzeitig sind natürlich die unteren Lungenränder in den übrigen Orientierungslinien unsichtbar. So lässt sich durch Drehen des Patienten allmählich fast der ganze untere Lungenrand in den phrenicocostalen Winkel einstellen und nach Konfigurationen, Bewegungen und Schatten absuchen.

Der vordere und hintere mediale Lungenrand bleibt in sagittaler Richtung im dichten Mittelschatten verborgen, der ihn lateralwärts weit überragt. Insbesondere sind die das Herz überlagernden Lungenränder durch den Schatten desselben in grossem Umfang gedeckt. Sie können teilweise sichtbar gemacht werden und zwar[1]) der rechte vordere durch Stellung der Röhre hinter der rechten Schulter oder durch entsprechende Drehung des Patienten, also in der Durchleuchtungsrichtung von rechts hinten nach links vorne. In dieser Richtung wird auch der rechte hintere mediale Lungenrand zwischen dem Cava- und dem Wirbelsäulenschatten auf den Schirm projiziert. (Vgl. Fig. 19.) Bei der Röhrenstellung hinter der linken Schulter also in der meist verwendeten schrägen Richtung wird der linke hintere vertikale Lungenrand zwischen den Schatten der Wirbelsäule und der Organe des Gefässsystems, dann links vom „Aortenschatten“ und da die Röhre hinter der linken Schulter, also hoch steht, auch der obere Herz-Lungenrand als obere Begrenzung der schräg abfallenden Herzkontur sichtbar. Die vertikalen Lungenränder.

Doch muss bemerkt werden, dass von den vorderen vertikalen Lungenrändern keiner bis in den Scheitel des Pleurawinkels, in dem er liegt, freigelegt wird, und zwar in um so geringerem Maasse, je näher das in sagittaler Richtung ihn deckende Organ an der vorderen Thoraxwand liegt.

In geringstem Umfang wird also der Herzlungenrand, in grösserem der vor der V. cava und dem rechten Herzen liegende, rechte vordere, in grösstem der linke, obere, vordere Rand zugänglich, weil die ihn in sagittaler Richtung verdeckende Aorta weit hinter der vorderen Thoraxwand liegt. Die hinteren, vertikalen Ränder werden bei den schrägen Durchleuchtungs-

[1]) Vergleiche zu dem folgenden Fig. 11 und andere Horizontalschnitte des Thorax.

bildern im hellen Mittelfeld (zum Teil durch die durchleuchteten Wirbelkörper hindurch) gesehen, und zwar der linke in der 1. und 2., der rechten in der 3. und 4. Richtung, daher erscheinen sie entsprechend wenig hell und — ich greife vor — Verdichtungsherde von dieser Lokalisation müssen daher eine ganz bedeutende Masse und Kompaktheit erreichen, um sichtbar zu werden. Kleinere werden weggeleuchtet wie die Wirbelkörper.

Frontale Durchleuchtungsrichtung.

Bei weiterem Drehen des stehenden Patienten um seine Vertikalachse gelangt man zur frontalen Durchleuchtungsrichtung (Fig. 14, Tfl. VI, 6). Im hellen Retrosternalfelde kommen Lungenteile zur Ansicht, welche rechts und links vom Corpus sterni nahe der vorderen Brustwand liegen, ferner die hinter dem Sternum liegenden inneren Lungenränder beider Seiten. Der untere Winkel des dreieckigen Raumes wird durch die hintere Fläche des Sternums und die Vorderfläche des Herzens gebildet. Dieser sternocardiale Winkel ist zwar unter normalen Verhältnissen nicht konstant; doch ist er stets ein spitzer, und seine Grösse wechselt in mässigem Umfang mit der Tiefe des Thorax und der Krümmung des Sternums. Sein Scheitel bezeichnet den oberen Herz-Lungenrand. Er ist nicht immer klar ausgeprägt, auch wenn die Röhrenkritik und die übrigen Verhältnisse (Bleiblende) die günstigsten sind. Wenn es aber der Fall ist, dann stimmt der auf der vorderen Thoraxwand markierte Scheitel mit der Lage des bei leisester Perkussion gewonnenen oberen Randes der absoluten Herzdämpfung überein. Letztere kann so direkt kontrolliert werden, ebenso wie der obere Rand der absoluten Leberdämpfung in der Axillarlinie radioskopisch nachgeprüft werden kann, indem bei gleich hoher mittelst des Paralleloskops gewonnenen Röhrenstellung der Scheitel des phrenicocostalen Winkels markiert wird.

Das helle Retrocardialfeld wird durch basale Teile der Unterlappen gebildet. Seine beiden scharf gezeichneten Grenzen, die untere und die vordere, werden durch die Zwerchfellkuppel und die hintere Herzfläche erzeugt. Der Winkel, den beide bilden, ist ungefähr ein rechter und bei gleicher Röhrenstellung ziemlich konstant. (Phrenico-cardialer Winkel.)

Inspiratorisch nimmt der Retrosternalraum an Helligkeit und Umfang etwas zu, ein deutliches Tiefertreten des Scheitels des cardiosternalen Winkels ist nur selten sichtbar. Der Retrocardialraum erfährt dagegen eine bedeutende Aufhellung, so zwar, dass er, der exspiratorisch oft kaum angedeutet ist, oft erst inspiratorisch mit scharfen Grenzen hervortritt. Seine inspiratorische Vergrösserung geschieht hauptsächlich in verticaler Richtung und zwar durch Tiefertreten des Zwerchfells.

Die normale Pleura giebt selbstverständlich nirgends einen distinkten Schatten. Von der Abwesenheit von Verwachsungen aber hängt der normale Ablauf der Bewegungserscheinungen der Lunge bei der Respiration, besonders an den unteren Rändern ab.

Pathologische Prozesse der Lunge und Pleura.

Allgemeines.

Symmetrische Thoraxdeformitäten.

Die pathologischen Thoraxformen bieten deformierte radiologische Lungenfelder dar. Wie wir schon anfangs gesehen haben, können verschieden hohe Röhrenstellungen bei normal gebildetem Thorax diesen lang oder kurz darstellen und den Eindruck des paralytischen oder emphysematösen Thoraxbaues auch hinsichtlich des Verlaufes der Rippen und des Zwerchfelles vortäuschen. Gewöhnt man sich aber daran, den Thorax nur mit Rücksicht auf die gewählte Röhrenstellung zu beurteilen, so lernt man bald grössere Abweichungen von der Norm wahrnehmen. Die genaueren recht umständlichen Bestimmungen durch Messung sind bei einer den übrigen Methoden vollkommen zugänglichen Sache überflüssig. Die Dorsal-Kyphose macht auf sagittalen Bildern je nach ihrem Grad den Eindruck der emphysematösen Thoraxform. In hochgradigen Fällen werden die ungewöhnlich kurzen Lungenfelder

unten vom fast ebenen Zwerchfellschatten begrenzt. Der Schatten des Aortenbogens ragt links weit über die allgemeine Kontur des Mittelschattens hinaus. In schräger Richtung ist das helle Mittelfeld abnorm verbreitert, am stärksten in der Höhe der stärksten Krümmung, resp. des Gibbus. Die hinteren Rippen nehmen einen eigentümlich radienförmigen Verlauf vom Punkte der stärksten Krümmung ausgehend. Die Details an der Wirbelsäule gehören nicht in den Rahmen dieser Arbeit. — In frontaler Richtung fällt die abnorme Tiefe und Helligkeit des Retrosternal- und Retrocardialraumes auf.

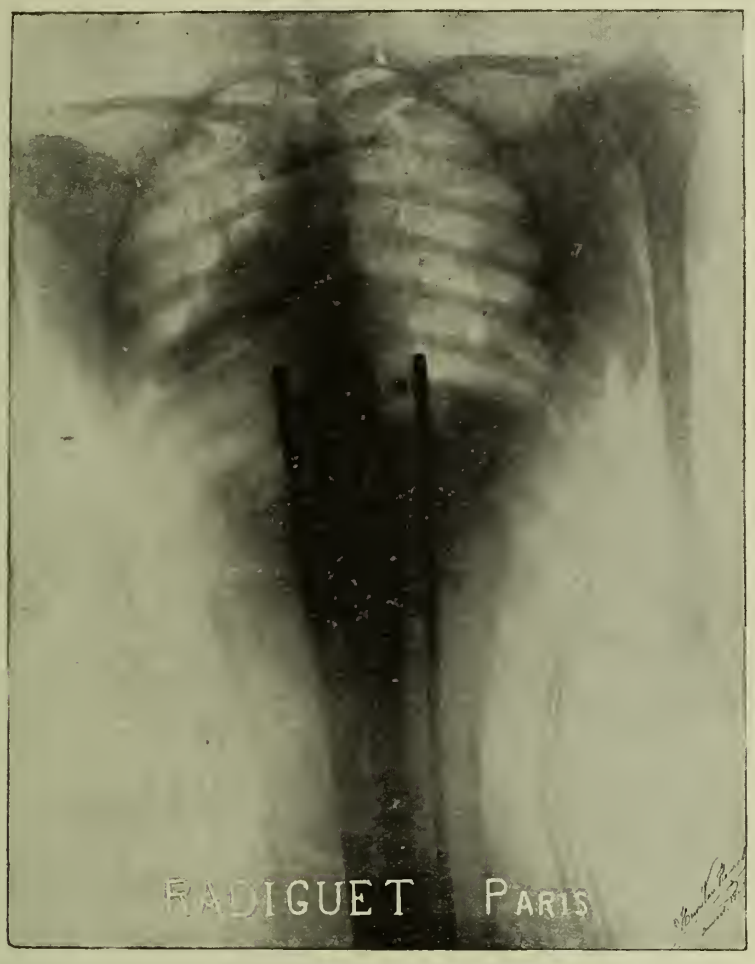

Fig. 23.

Hohes Corset, mässig stark geschnürt. Ventrodorsale Aufnahme, tiefstehende Röhre (Rippenverlauf, breite unscharfe sternale Clavicularenden etc.).

Zu den symmetrischen Abweichungen von der normalen Thoraxform gehört auch die momentane sowie die habituelle Deformierung durch das Corset. Die erstere kommt hier deshalb ebenfalls in Betracht, weil man leider aus besonderen Gründen noch häufig in die Lage kommt, die angekleideten Patientinnen zu untersuchen. Die sagittalen Bilder, die sich dann darbieten, zeigen in erschreckender Deutlichkeit die bekannte Verengerung der unteren Thoraxapertur, Hochstand, Vermehrung der Krümmung und Verminderung der respiratorischen Verschiebung der Zwerchfellhälften, fast bis zum respiratorischen Stillstand. Dazu kommt, dass bei starker Entwicklung der Mammae diese durch ihre hohe Haltung die basalen Lungengebiete mit oft undurchdringlichen Schatten bedecken, Gründe genug, die Durchleuch-

tung in solchen Fällen zu verweigern.[1]) Bezüglich der Deformationen sind die hohen Kürassformen die ärgsten, Fig. 23. Das jüngste Kind der Mode, das niedrige, sogenannte französische Corset, zeigt sowohl die geringste Deformation als auch die geringste Störung bei der Durchleuchtung der Lungen[2]). Die habituellen Corsetdeformationen unterscheiden sich nur graduell von den besprochenen.

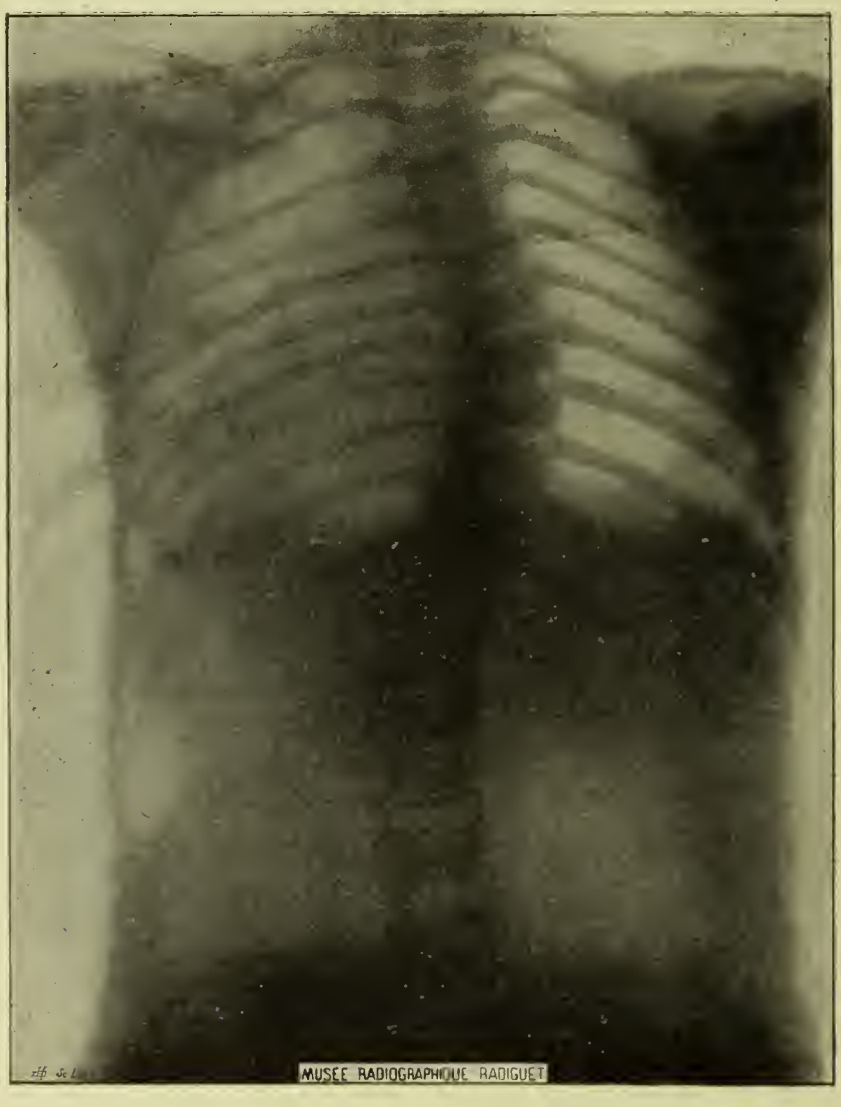

Fig. 24.
Ventrodorsale Aufnahme, tiefe Röhrenstellung. 11jähriges, scolistisches Mädchen. Der sonst durch die Cava descendens und den rechten Vorhof gebildete rechte Mittelschattenrand wird durch die Wirbelsäule gebildet.

[1]) Bei obigen „besonderen Gründen" wurde der Fälle gedacht, wo die Patientinnen sich von dem die radiologische Untersuchung empfehlenden, behandelnden Arzt versprechen haben lassen, dass sie in Kleidern werden bleiben dürfen. Dieser gab das Versprechen im vermessenen Vertrauen auf die Penetrationskraft der Röntgenstrahlen und liess höchstens sinniger Weise die Stahlblanchetten des Mieders durch solche aus Fischbein ersetzen. Die Absorptionsverhältnisse im Körper sind aber derartige, dass jede Verringerung erheblichen Gewinn bedeutet.

[2]) Leider ist sein Ursprung nicht die bessere Einsicht, die Jahrhunderte darum gekämpft hat, sondern die Mode, die in einer Laune wiedernehmen wird, was Gutes sie geschenkt hat.

Die lateralen Grenzen der Lungenfelder Skoliotischer entsprechen ebenso wie der Rippenverlauf den bekannten Veränderungen der Thoraxform. Asymmetrische Deformitäten.

Die abnormen Bildungen der medialen Lungenfeldergrenzen i. e. der lateralen Mittelschattenkonturen finden in den Kapiteln: Herz und grosse Gefässe ihre Erledigung; dort wird erörtert werden, wie weitgehend die Konturen des Herzens und der grossen Gefässe bei Skoliotischen auch dann verändert erscheinen, wenn sie in Wirklichkeit normal sind. Fig. 24. Hier mag nur darauf hingewiesen werden, dass die abnorme Lage des Scapulaschattens und die den normalen Mittelschatten oft tumorartig seitlich überragende Wirbelsäule zu radioskopischen Täuschungen führen kann und dass jeder Durchleuchtung die Inspektion des Thoraxbaues bezüglich dieser und anderer Asymmetrien vorherzugehen hat, ein Grund mehr, die Kranken nicht in Kleidern zu diaskopieren.

Einseitige Volumsvermehrung und Verminderung des Thorax prägt sich im Schirmbilde und noch deutlicher im Radiogramm aus. Für die Konstatierung derselben muss sichere mediane Röhreneinstellung vorausgesetzt werden. Bei einseitiger Thoraxschrumpfung sieht man dann, dass die Breite der Lungenfelder von der Medianlinie bis zur lateralen Thoraxwand gemessen um Centimeter differieren. Die Rippenschatten der einen Seite sind weniger gekrümmt, fallen steiler ab, die Interkostalräume sind erheblich enger als auf der anderen Seite. Die Zwerchfellkuppe der kranken Seite steht höher als die der gesunden, kurz, die kranke Thoraxhälfte befindet sich dauernd in exspiratorischer Stellung bezüglich der Rippen und des Zwerchfelles. Die Respirationsbewegungen beider sind herabgesetzt. Die jeweiligen Ursachen der Thoraxschrumpfung, pleuropulmonale Schrumpfungsprozesse etc., modifizieren dann noch ihrerseits das Bild (Tfl. IV, 7). Redressement thoracique.

Die Erweiterung einer Thoraxseite bietet die entgegengesetzten Zeichen dar. Mehr flacher und horizontaler Verlauf der Rippenschatten, breite Intercostalräume, tiefstehende flache Zwerchfellkuppe, kurz einseitige Inspirationsstellung. Wo sie durch Pneumothorax oder kompensatorisch bei verringerter Kapazität der anderen Lunge auftritt, sind diese Details leicht wahrnehmbar, bei anderen Ursachen (pleurale Ergüsse etc.) werden sie zum Teil durch diese verdeckt. Bei den einseitigen Deformationen besteht fast stets eine Verlagerung der Schatten der Mediastinalorgane und zwar gewöhnlich bei der Verengerung nach der kranken, bei der Erweiterung nach der gesunden Seite hin. Man hat diesbezüglich auf die Lage des Herz-, Aorten-, Cava- und Trachealschattens zu achten (Fig. 31 u. 33). Andere unregelmässige Thoraxformen, wie die Trichterbrust und dergl. machen sich auf Radiogrammen durch den abnormen Verlauf und die entsprechende abnorme Krümmung einer Reihe von Rippen bemerkbar.

Hierher gehören weiter Defektbildungen der Thoraxwand, wie H. Schlesinger[1]) einen derartigen, radiographierten Fall beschrieben hat, ferner der angeborene Hochstand der Scapula.[2])

Im übrigen fallen abnorme Bildungen der dem Thorax aufliegenden Organe aus dem Rahmen dieser Arbeit.

Die folgenden Kapitel werden sich mit den abnormen Schattenbildungen im Innern der Lungenfelder beschäftigen. Veränderungen der normalen Helligkeit im allgemeinen, pathologische Modifikationen der normalen „Lungenzeichnung“ und distinkte Herde werden zu besprechen sein.

Die grösste Vorsicht bei der Deutung einer allgemeinen Helligkeits-Ab- oder Zunahme der Lungenfelder walten zu lassen, gebietet die Thatsache, dass für dieselbe vor allem die Qualität und Intensität der verwendeten Strahlen und die Leuchtkraft des verwendeten Abnormer Helligkeitsgrad.

---

[1]) Zur Lehre vom angeborenen Pectoralis und Rippendefekt und dem Hochstand der Scapula. Wr. Klin. Woch. XIII, 2 pag. 25, 1899.

[2]) Joachimsthal, Heft II des vorliegenden Sammelwerkes. „Die angeborenen Missbildungen der oberen Extremität.“

Schirmes[1]) ausschlaggebend ist. Minder gewagt ist es, statt auf die mit der Stromstärke beliebig steigerbare absolute Helligkeit, auf die relative Helligkeit der Lungenfelder im Vergleich zu den dichten Teilen der Thoraxbilder und auf die Schärfe zu achten, mit der sich die Ränder derselben auf dem Lungenfelde abheben, sowie auf die Art, wie sich fremde Körper, z. B. der Rand der Bleiblende, auf dem Lungenfelde konturieren. Man kommt dann zur Überzeugung, dass es eine grosse Reihe meist cardialer Fälle giebt, deren Lungen „schlecht durchleuchtbar", relativ dunkel sind und alle Grenzkonturen verschwommen erscheinen lassen, so dass z. B. die Herzkontraktion und andere pulsatorische Bewegungen am Mittelschatten kaum wahrnehmbar sind. Wenn schlechte Lichtverhältnisse sicher ausgeschlossen sind, so hat man das Recht, an allgemeine Verdichtung des Lungenparenchyms mit gleichmässiger Abnahme ihres Luftgehaltes, wie braune Induration (Herzfehlerlunge) oder einfache Lungenstauung, dann Atelektase (am deutlichsten im Lungenstumpf bei Pneumothorax) Pneumokoniosen (Anthrakose) zu denken.

Umgekehrt darf nur bei gleicher Vorsicht in der Wahl des Lichtes aus besonderer Helligkeit und Schärfe des Details des Lungenbildes, wie man dasselbe besonders bei alten Leuten trifft, auf Rarifizierung des Lungengewebes, auf essentielles Emphysem geschlossen werden. Die grosse Rolle, welche in beiden entgegengesetzten Fällen die Stärke der allgemeinen Decke, besonders das Fettpolster spielt, ist schon besprochen.

Abweichungen von der normalen Lungenzeichnung.

Die beschriebene normale „Lungenzeichnung", diese zarte, vom Hilus peripher an Dichte und Deutlichkeit abnehmende netz- oder marmorartige Bildung ist auf guten Radiogrammen[2]) vollkommen konstant, am Schirmbilde, abgesehen von der Hilusgegend, niemals zu sehen. Sie gehört selbstverständlich nicht der Lunge an, deren kleinste massive Teilchen mikroskopisch klein sind, sondern, wie beschrieben, den Hilusverzweigungen. Tfl. I, 3, VIII, 7. Was von diesem Bilde abweicht, ist als pathologisch anzusehen und jede derartige Zeichnung auf Schirmbildern muss ebenfalls auf pathologische Verdichtungen bezogen werden. In Radiogrammen kann eine Verstärkung dieser Zeichnung durch besonders gute Kritik der Röhre erzeugt sein, wenn sie allgemein ist und gleichmässig vom Hilus peripher abnimmt. Einer an einem Punkte der Peripherie deutlicher hervortretenden derartigen Marmorierung, wie wir dieselben so häufig in den Lungenspitzen sehen, liegen zerstreut herdige Verdichtungen zu Grunde. Das vollständige Fehlen jeder Lungenzeichnung mit homogenem Aussehen des Lungenfeldes beweist das Fehlen des Lungengewebes. Es findet sich typisch bei Pneumothorax, dann bei sehr grossen Cavernen und legt in den äussersten Spitzen die Annahme der Lungenretraktion nahe.

Lungenschatten.

Unter diesem radiologischen, nicht anatomischen Begriff fassen wir alle im radiologischen Lungenfelde gelegenen Schattenbildungen zusammen, welchem Organ immer sie ihren Ursprung verdanken. Wir beschäftigen uns hier jedoch nicht mit ihnen allen, sondern nur mit jenen, deren Ursache der Lunge und der Pleura angehört, während diejenigen, deren verursachende Massen in der Thoraxwand liegen, nur differenzial diagnostisch in Betracht kommen werden. Ausserdem sollen die Fremdkörper, denen in dem vorliegenden Sammelwerke eine Monographie gewidmet ist, nicht eingehend in den Bereich der Betrachtung gezogen werden. — Das spezifische Gewicht des normalen, lufthältigen Lungenparenchyms ist sehr niedrig, nur um wenig höher, als das der atmosphärischen Luft. Das Lungenparenchym setzt daher den Strahlen nur einen ungemein geringem Widerstand entgegen. Die Intensität der Strahlen wird durch geringe Absorbtion beim Durchgang nur wenig herabgesetzt und

[1]) Ein fast nie gewürdigtes Moment, obwohl diesbezüglich grosse Differenzen zu beobachten sind.
[2]) Respiratorischer Stillstand.

entfaltet am Schirm fast seine volle Fluorescenzwirkung, auf der Platte fast seine ungeschwächte chemische Kraft. Prinzipiell müsste nun jede in dem Strahlenverlauf eingeschaltete, an Stelle eines gleich grossen Stückes normalen Lungenparenchyms tretenden Masse von höherem spezifischen Gewicht als die Lunge sich durch grössere Strahlenabsorption am Schirm als dunkles Feld, auf der Platte als helle (weniger reduzierte) Stelle bemerkbar machen. Nun ist aber dieser Regel nach unten eine Grenze gesetzt, der zufolge eine gewisse minimale Masse zum Eintritt der Erscheinung erforderlich ist. Dagegen ist die Art und Weise irrelevant, wie die Substitution des Lungengewebes stattfindet. Es ist gleichgiltig, ob einfach die Lungenalveolen unter Verdrängung der Luft mit spezifisch schwereren Massen erfüllt sind, oder ob das Lungengewebe verdichtet und örtlich durch Zerfallsprodukte oder eine fremde Bildung ersetzt ist, oder endlich, ob es einfach verdrängt und unter Verminderung seines Luftgehaltes komprimiert ist, während eine fremde Masse, z. B. ein pleuraler Erguss, seine Stelle einnimmt. Daher giebt die Thatsache, dass ein solcher Schatten besteht, nur den einen Aufschluss, dass normales Lungengewebe durch dichtere Masse ersetzt ist, ohne an und für sich über die Art der Substitution etwas auszusagen. Desgleichen bedeutet abnorm grosse Helligkeit nur, dass im Verlauf der betreffenden Strahlen normales Lungengewebe durch eine spezifisch leichtere Masse (Gas) ersetzt ist, ohne an und für sich auszusagen, ob dies durch Verdrängung wie bei Pneumothorax oder durch Zerstörung des Lungengewebes wie bei der luftgefüllten Caverne geschehen ist. In dieser Weise werden wir im folgenden von Verdichtungsherden der Lungen nicht in pathologischem, sondern in radiologischem Sinne reden.

Ursachen der Unsichtbarkeit kleiner Lungenherde.

Es wurde oben bemerkt, dass für die Wahrnehmung von Verdichtungsherden praktisch eine untere Grenze besteht und es soll gleich gesagt sein, dass dieselbe unliebsam hoch liegt, sodass recht bedeutende Verdichtungsherde sich der radiologischen Beobachtung entziehen können. Gegen Erwarten lässt sich die Grenze jedoch nicht einfach ausdrücken, was daraus hervorgeht, dass das eine Mal bohnengrosse Herde mit aller Deutlichkeit wahrgenommen werden, das andere Mal nussgrosse spurlos verschwinden.

Es müssen also besondere, noch nicht erörterte Verhältnisse sein, welche die Lage dieser Wahrnehmungsgrenze bestimmen. Diese sind:

1. Die Empfindlichkeit unseres Auges,
2. die Empfindlichkeit der die Vermittelung übernehmenden auffangenden Schichten,
3. die Lage des Herdes zu den bildauffangenden Flächen,
4. die Kritik der angewandten Strahlen,
5. die Diffusion der Röntgenstrahlen.

Ad. 1. Hier kommt nicht so sehr der Raumsinn, die Empfindlichkeit für Formen, sondern der Lichtsinn in Betracht, die Empfindlichkeit der Netzhaut für Helligkeit und Helligkeitsdifferenzen. Jeder Lichtreiz muss ein gewisses Maximalmaass erreichen, damit er wahrgenommen wird (Reizschwelle) und zwei Lichtreize verschiedener Intensität müssen eine gewisse minimale Helligkeitsdifferenz aufweisen, damit sie gesondert empfunden werden (Unterschiedsschwelle).

Béclère[1]) hat am Fluorescenzschirm diesbezügliche Untersuchungen an normalen Augen gemacht, deren Resultate mit den den Physiologen bekannten übereinstimmen. Der Lichtsinn zeigt danach normalerweise nicht unerhebliche Differenzen. Unvergleichlich grösser sind aber die Differenzen, welche Reizschwelle und Unterschiedsschwelle an einem und demselben Individuum zeigen, je nachdem sein Auge vor der Prüfung von hellem Licht überflutet oder an die Dunkelheit gewöhnt war. Infolge dieser „Adaption der Netzhaut“ wächst der Lichtsinn in den ersten 10 Minuten rasch nach Verdunkelung des Raumes auf das 8- bis 15fache. Aber auch bei vollzogener Adaption bleibt die Wahrnehmung davon abhängig, dass die Reize die Höhe der Schwelle erreichen. Dazu kommt, dass es für die Wahrnehmung

[1]) Etude physiologique de la vision dans l'examen radioscopique. Archive d'électricité médicale 1899.

von Helligkeitsdifferenzen ein Optimum der allgemeinen Helligkeitsintensität giebt, das in den mittleren Helligkeitsbezirken liegt. Einige Beispiele: Auf einer „dünn entwickelten", „glasigen", nur helle Töne enthaltenden, hell in hell malenden Platte ist ein kleiner Lungenherd deutlich zu sehen, wenn die Platte, gegen mässig hellen Hintergrund gehalten, betrachtet wird. Bei hellem oder sehr dunklem Hintergrund verschwindet er. Am Schirm ist bei sehr intensivem Leuchten der Röhre die Lunge anscheinend frei, bei herabgesetzter Beleuchtung werden Herde sichtbar, die vorher weggeleuchtet waren. Eine stark infiltrierte Lunge sehe im ganzen Oberlappen gleichmässig dunkel aus. Wir erhöhen die Lichtintensität und nun löst die Verdichtung sich in einzelne konturierte und nüancierte Teile auf.

Wir werden also im Einzelfall das Optimum empirisch herstellen, wodurch natürlich an der Grösse der physikalischen Helligkeitsdifferenz nichts geändert wird.

Korn des Bildes. Ad. 2. Weiter ist die Wahrnehmung von Herdschatten davon abhängig, in wie vollkommener Weise Schirm und photographische Platte uns die Intensitätsdifferenzen der Röntgenstrahlen übermitteln. Am genauesten thut dies die photographische Platte, minder genau deren Kopie, am ungenauesten die Fluorescenzschirme (Bariumplatincyanyrschirme). Eine Hauptursache davon liegt in der Korngrösse. Die Platte besitzt mikroskopisch feines, der Schirm makroskopisch sichtbares Korn. Man könnte nach obigen Auseinandersetzungen sagen, der Schirm hat eine relativ hohe Reizschwelle.

Bei photographischen Platten heisst Sensibilität das, was beim menschlichen Auge Lichtsinn genannt wird. Die Steigerung derselben, allerdings nur bezüglich der Empfindlichkeit für aktinisches Licht, ist das Ziel der Fabrikation, wenn auch, wie ich glaube, mit Unrecht.

Lage des Herdes. Ad. 3. Der Helligkeitsunterschied zwischen Herdschatten und normalem hellen Lungengrund hängt bei gleicher Dichte und Masse des Herdes weiter ab von seiner Lage zur bildauffangenden Fläche. Der Herd ist desto kleiner aber auch desto dunkler und desto schärfer begrenzt, je näher er ihr liegt und er wird bei Entfernung von ihr und Annäherung an die Röhre um ebenso viel undeutlicher (heller und weniger scharf begrenzt) als er durch die Schattenprojektion vergrössert wird. Dadurch leidet nun eben die Helligkeitsdifferenz zwischen Herd und normaler Lunge und sie kann so unter die Unterschiedsschwelle sinken. Da die Verkleinerung der Röhrenschirmdistanz zur Vermehrung der perspektivischen Vergrösserung führt, wirkt sie auch auf die Helligkeitsdifferenz solcher Herde herabsetzend, schädigend ein, welche dem Schirm nicht unmittelbar aufliegen.

Die Entfernung der Herde vom Schirm ist die häufigste Ursache dessen, dass erklecklich grosse Herde unsichtbar bleiben. Ein über nussgrosser Infiltrationsherd, nahe der vorderen Thoraxwand gelegen, zeichnet sich scharf auf dorsoventralem Bilde. Auf ventrodorsalem kann er vollständig verschwinden. Ein solcher zentral gelegener kann in jeder Durchleuchtungsrichtung unsichtbar bleiben, wie ja auch die fingerdicken, zentral gelegenen Hilusgefässe nicht distinkt in Erscheinung treten. Was wir Lungenzeichnung nannten und vor allem auf die Lungengefässe beziehen zu müssen glaubten, zeigt eine Zartheit, die durchaus nicht den Hauptstämmen der Lungengefässe entspricht. Die mit der Vergrösserung Hand in Hand gehende Abnahme ihrer Schattenintensität lässt die Hauptstämme wahrscheinlich dem Auge verloren gehen. Es ist darum nicht anzunehmen, dass die in der Hilusgegend sichtbare normale Lungenzeichnung von den grössten, zentral gelegenen Gefässen herrührt, vielmehr ist es wahrscheinlich, dass sie durch wandständig gelegene, kleinere erzeugt wird, und dass daher vorne und hinten ganz verschiedene Gefässbezirke zur Bildung der „normalen Lungenzeichnung" beitragen. Dafür spricht auch der Umstand, dass der Unterschied in der Netzzeichnung peripherer und zentraler Teile des radiographischen Lungenfeldes relativ gering ist, resp. den Differenzen der Gefässkaliber nicht vollständig entspricht.

Aus dem über den Einfluss der Lage der Herde auf ihre Sichtbarkeit Gesagtem folgt eine weitere Modifikation unserer bisher gewonnenen Ansicht über das, was der X-Strahl nach Verlassen des Körpers über dessen Innenzustände rapportiert.

Er giebt Nachricht von dem mittleren spezifischen Gewichte der Medien auf dem von ihm zurückgelegten Wege, mit vorwiegnder Berücksichtigung der der bildauffangenden Fläche näherliegenden, also der zuletzt durchwanderten Teile und mit Vernachlässigung der fernerliegenden. Es sei mir das anthropomorphische Bild erlaubt: Er ist vergesslich.

Kritik der Strahlen.

Ad. 4. Es ist bekannt, dass die Röhren im Gebrauch Veränderungen in dem Sinne erleiden, dass ihr Vacuum und damit die zum Ansprechen der Röhre nötige Spannung des sekundären Stromes wächst und die Penetrationskraft ihres Lichtes zunimmt. Zugleich mit diesen Eigenschaften verändert sich auch eine Eigenschaft der Strahlen, die meines Wissens zuerst von Müller und Büttner[1]) Kritik der Strahlen genannt wurde. — Das Produkt der Tiefe in die Dichte der zu durchdringenden Masse ist die Absorptionsgrösse derselben. Je grösser die Dichte eines Körpers, desto grösser die Strahlenabsorption durch ihn; und wieder, je grösser die Tiefendimensionen, desto grösser die Strahlenabsorption, desto dunkler der Schatten.

Das Vermögen der Strahlen nun, zwei wenig verschiedene Absorptionsgrössen durch recht differente Helligkeitsunterschiede zu unterscheiden, heisst Differenzierungskraft oder Kritik. Sie zeigt sich darin, dass die von verschieden evacuierten Röhren ausgesandten Strahlengattungen ein Optimum der Differenzierungskraft für gewisse Stufen der Absorptionsgrösse besitzen. Eine Röhre ist daher nie schlechtweg kritisch, sondern kritisch für eine gewisse Stufe der Absorptionsgrösse; das heisst, in diesem Absorptionsbezirk der Objekte differenziert sie am besten, in einem anderen schlechter, eine Röhre mit anderem Vacuum wieder in letzterem besser und in dem ersteren schlechter.

Bezüglich der Kritik steht die Höhe der Evacuation (Härte der Röhre) zur Absorptionsgrösse des Objektes in geradem Verhältnisse: je höher das Vacuum, desto höher die mittlere Absorptionsgrösse, für welche die Röhre kritisch ist; je niedriger die Absorptionsgrösse, desto niedriger das Vacuum der für sie kritischen Röhre. Eine Röhre, welche, um ein treffendes Beispiel Büttners zu gebrauchen, das Lumen eines Gewehrlaufes bandförmig darzustellen vermag, ist hoch evacuiert und ist für Knochenstruktur unkritisch. Eine Röhre, welche zarte Lungenschatten, Muskulatur und Panniculus gut differenziert, für sie also kritisch ist, bringt das Lumen des Gewehrlaufes nicht zur Darstellung. Zarte Lungenschatten gehen bei Anwendung zu hoch evacuierter, für sie also unkritischer Röhren verloren. Durch diese Thatsachen wird der allgemeine Grundsatz der Abhängigkeit der Absorption von Dichte und Tiefe der Medien zwar nicht im allgemeinen aufgehoben, wohl aber für kleine Absorptionsdifferenzen modifiziert.

Diffusion der Strahlen.

Ad. 5. Gelegentlich der Besprechung der Bleiblende wurde im technischen Teil der bekannten Thatsache der Diffusionsfähigkeit[2]) der Röntgenstrahlen gedacht und ausgeführt, dass alle von letzteren getroffenen Punkte im Raume zu neuen Strahlenquellen werden, welche vom Entstehungspunkt nach allen Richtungen ausstrahlen. Die Folge ist klar. Siehe Fig. 4 und Text S. 12. Ebenso wie gewöhnliche Schattenbilder durch diffuse, nicht von einem Focus kommende Strahlen leiden, indem neben dem sonst scharf begrenzten Schlagschatten verschwommene Halbschatten auftreten, so leiden zum Beispiel Lungenherdschatten und zwar in doppelter Hinsicht unter der Diffusion. Ihr durch focale Strahlen bedingter Schlagschatten wird durch die seitlich neben dem Herd auf den Schirm eindringenden, irregulären Strahlen aufgehellt, wodurch sie sich von der Umgebung weniger stark abheben. Grosse und dichte Schatten leiden darunter weniger. Zarte und kleine aber können völlig weggeleuchtet, d. h. durch irreguläre Strahlen so weit aufgehellt werden, dass die Differenz gegen die ge-

[1]) Müller und Büttner. Technik der Verwendung der Röntgenstrahlen im Dienste der ärztlichen Wissenschaft und Praxis. 1899. II. Aufl. Sie haben zuerst den Begriff der „Kritik" besprochen.

[2]) Walter-Hamburg hat sie zuerst betont und das zu besprechende Mittel ihrer Einschränkung angegeben.

sunde Umgebung die Unterschiedsschwelle unseres Auges nicht mehr erreicht. Bei grossen und dichten Herden verschwindet blos die scharfe Grenze der Schlagschatten.

Andere diffuse Strahlen dringen jedoch nicht, wie der in Fig. 4, S. 13 vom linken Humerus ausgehende, seitlich in den Schlagschatten des Herdes (dort des Herzens) ein, sondern treffen auf die Hinterfläche des Herdes auf, durchdringen ihn und setzen so die erwünschte Dunkelheit seines Schlagschattens herab, hellen dieselbe auf. Kommen diese Strahlen auch für sehr massige Herde oder für das Herz im obigen Beispiel nicht sehr in Betracht, so ist ihre Bedeutung für zarte Schatten doch eine grosse. Sie „verschleiern" das Bild.

Wie oben erörtert, kann die schädliche Wirkung der Diffusion durch Anwendung der Bleiblende verringert werden. Aufgehoben wird sie nicht. Sie bleibt daher eine der Ursachen des Verborgenbleibens kleiner Lungenherde.

Zwei Umstände vermehren die schädliche Wirkung der Diffusion: Die Entfernung des Herdes von der bildauffangenden Fläche, weil mit ihr die seitlich von den Herden in den Schlagschattenkegel eindringenden Halbschatten an Zahl und Breite zunehmen, und die Härte (hohe Evacuation) der Röhren. Je härter die Röhre, desto grösser die Menge der diffusen Strahlungen. Daraus erklärt sich leicht die Thatsache, dass der Nutzen der Bleiblende bei alten harten Röhren um soviel grösser ist als bei jungen, weichen. Wir ziehen daraus die Lehre, zarte Lungenschatten mit weichen Röhren zu untersuchen. Wir können dies leicht thun, da ja auch die kritische Qualität für Lungenschatten von weichen Röhren ausgesandt wird. Diese beiden Momente treffen nicht immer so glücklich zusammen. Für das Becken Erwachsener muss z. B. eine Strahlenqualität gewählt werden (härtere Röhre), welche reichlich diffuse Röntgenstrahlen erzeugt, wodurch der Güte der Bilder Abbruch geschieht.

Ein Lungenherd ist also erst dann radioskopisch unsichtbar zu nennen, wenn er bei genügender Adaption der Netzhaut (5—10 Min.) im Dunklen mit weichen Röhren und Bleiblende in keiner Durchleuchtungsrichtung gesehen wird. Selbst unter diesen günstigsten Bedingungen können kleine periphere und grössere zentrale Herde verborgen bleiben.

Arten der Lungenschatten.

Es giebt in der Radiologie kein zweites so abwechslungsreiches Gebiet, wie das der Lungenschatten; fast alles, was man an Form, Dichte und Zeichnung ersinnen kann, kommt hier vor, von den zartesten, schleierhaften Schatten kleiner Infiltrate bis zum massigen, völlig undurchsichtigen, den Thoraxraum erfüllenden Schatten von Ergüssen; von der scharfgeschnittenen kreisförmigen Caverne bis zur konturlos in die normale Umgebung verlaufenden Pleuraschwarte.

Respiratorische Bewegung der Lungenschatten.

Die wichtigsten Bewegungserscheinungen an Lungenschatten sind die durch die Respiration bedingten. Die verbreitetste Bewegungsrichtung ist die vertikale.

Diese inspiratorische Senkung des Herdes geschieht am ausgiebigsten in den basalen Lungenanteilen und nimmt nach oben langsam ab. In der Höhe des Hilus gelegene Herde zeigen jedoch noch deutliche inspiratorische Senkung und nicht selten habe ich an Schatten in der Höhe der zweiten Rippe das Gleiche gesehen.

Respiratorische Bewegung eines Herdes in der Lungenspitze habe ich nicht beobachtet. Vertikale Verschiebung gegen die Medianlinie habe ich nur einige Male an Herden gesehen, welche nahe dem Mittelschatten und der vorderen Thoraxwand lagen. Verbreitet ist die am Schreibtisch ersonnene Behauptung, dass respiratorisch bewegliche Herde der Lunge, respiratorisch unbewegliche Herde der Pleura costalis angehören. Sie bedarf mehrfacher Richtigstellung. Hier drei Fälle:

1. Von zwei scharf konturierten Lungenherden (Sarkom der Tibia, Metastasen) hob sich der eine mit der Rippe, auf der er sich abbildete, der andere daneben führte eine ausgiebige inspiratorische Senkung aus. Sonst keine Herdschatten sichtbar.

2. Ein im vorderen unteren Rand des rechten Oberlappens liegender käsiger Herd zeigte keine respiratorische Verschiebung.

3. Ein unscharf begrenzter ebensolcher im Unterlappen verschob sich deutlich.

Die drei Fälle zeigten autoptisch:

1. Einen metastatischen Knoten in der Pleura costalis und einen ebensolchen wandständig in der Lunge, die Pleurablätter nicht verwachsen. (Ausserdem zahlreiche erbsen- und bohnengrosse Herde in beiden Lappen zerstreut.) Der Fall entspricht der genannten allgemeinen Auffassung. 2. Obiger Herd, wie angenommen, zerstreute zentrale Infiltrate im Oberlappen, Obliteration der ganzen Pleurahöhle. 3. Herd im Unterlappen, die Pleurahöhle vollständig obliteriert.

Wir folgern aus diesen und zahlreichen anderen Fällen: Inspiratorische Hebung mit den Rippenschatten spricht für Sitz des Herdes in der Pleura costalis bei freier oder obliterierter Pleurahöhle, oder in der Pleura pulmonalis oder wandständig in der Lunge bei örtlich oder allgemein adhaerenter Lunge. Respiratorischer Stillstand oder Senkung bei deut-

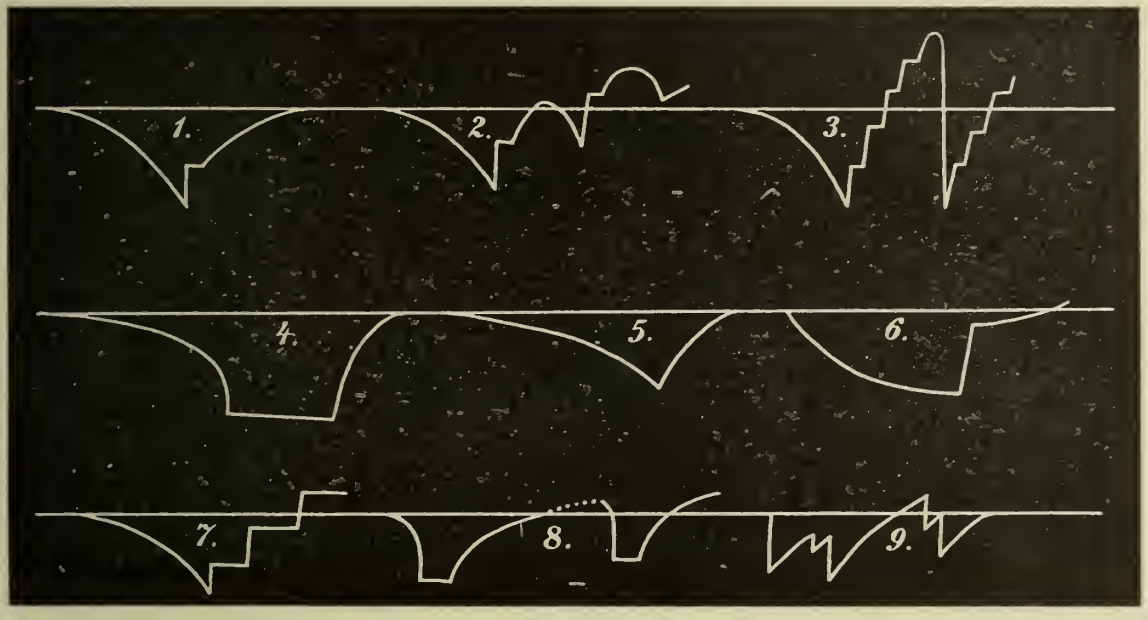

Fig. 25.

Die Zwerchfellaktion in Kurven, die von einem Punkte der Zwerchfellkuppe als Ordinate geschrieben seien. Abscisse = Zeit, liegt in der respiratorischen Mittellage des Zwerchfells.
1. Einmaliger Hustenstoss; der zweite Kurventeil, eine steile, stossartige Hebung des Zwerchfells, geht mit der plötzlichen Anspannung der Bauchpresse bei geschlossener Glottis einher und schliesst mit dem Einsetzen des hörbaren Hustengeräusches. Übrigens sind Varianten hier häufig. 2. Mehrere Hustenstösse mit Zwischeninspirationen. 3. Pertussis. 4. Gähnen. 5. Seufzen. 6. Niessen. 7. Schneuzen. 8. Schluchzen (singultus). 9. Schluchzen (Weinen).

licher Rippenatmung erlauben diese drei Möglichkeiten auszuschliessen. Kurz: Ein inspiratorisch sich senkender Herd kann bei freier Pleurahöhle in der Pleura visceralis, an der Oberfläche oder in der Tiefe der Lunge liegen, bei obliterierter nur in der Tiefe.

Bei den häufigsten, tuberkulösen Infiltrationsherden ist der respiratorische Stillstand die Regel. Die Zwerchfellatmung ist ja meist stark herabgesetzt und die einzelnen Lungenteile sind durch Infiltrationszüge an der Verschiebung gegeneinander gehindert. Man erhält dann über die Lage des Herdes aus seinem respiratorischen Verhalten keinen Aufschluss.

Am Zwerchfell beobachten wir eine Reihe, die Lunge natürlich einbeziehender Bewegungserscheinungen bei sonst normaler Zwerchfellaktion, die teils pathologischen, teils blos ungewöhnlichen Modifikationen der Respiration entsprechen und die ich hier als Kurven wiedergebe, welche von einem Punkte der Zwerchfellkuppel als Ordinate geschrieben werden. Abscisse = Zeit, liegt in der respiratorischen Mittellage des Zwerchfelles. Fig. 25.

Eine Reihe pathologischer Bewegungserscheinungen soll unter Verwachsung der Pleurablätter besprochen werden.

Tussale Hebung.

Beim Husten tritt eine fast den ganzen Thoraxinhalt gleichmässig betreffende, stossartige Bewegung nach aufwärts auf. Sie geschieht synchron mit dem zweiten, steil nach oben gerichteten Schenkel der Bewegungskurve des Zwerchfelles, welchen Fig. 25, 1 darstellt, und hat ungefähr die gleiche Höhe wie dieser. Ihre Ursache ist die Funktion aller willkürlichen Exspirationsmuskeln, insbesondere der Bauchpresse bei geschlossener Epiglottis, wie sie kurz vor dem Einsetzen des hörbaren Hustengeräusches stattfindet. Unter diesem Drucke bleibt dem allseitig komprimierten Thoraxinhalt bis zur Eröffnung der Glottis nur ein Weg offen, die obere Thoraxapertur. Daher werden alle Organe des Mediastinums und die grösseren medialen Anteile der Lungen und deren Herde zu dieser hin, die obersten zu derselben hinausgedrängt. Charakteristisch für diese Erscheinung ist ein Fall von A. Schiff, in dem eine radioskopisch sichtbare Struma retrosternalis beim Husten derartig aus dem Thorax „herausluxiert“ wurde, dass sie völlig umgreifbar über der Fossa jugularis erschien.[1]) Diese tussale Bewegung ist bei Lungenherden in den obersten Lungenteilen am bedeutendsten, während lateralwärts und in den unteren Anteilen ihr Umfang etwas abnimmt.

Hier soll noch erwähnt werden, dass von den Organen des Mediastinums alle deutlich wahrnehmbaren, das Herz, der Aortenbogen, eventuelle pathologische, aus dem Mittelschatten ausladende Bildungen diese Erscheinung an ihren mehr oder minder horizontalen Konturen zeigen, und dass ihr jede diagnostische Bedeutung abginge, wenn sie nicht bei oberflächlicher Respiration an Stelle der gewöhnlichen Prüfung auf respiratorische Verschieblichkeit von Herdschatten herangezogen werden könnte.

Schlinghebung.

An der bei der Trachea (siehe diese) besprochenen Hebung einzelner Teile des Thoraxbildes beim Schlingen können sich auch bisweilen Lungenherde beteiligen und zwar, wie es scheint, nicht nur, wenn sie mit der Trachea und den Bronchien irgendwie verbunden sind, sondern auch, wenn sie in den Lungenteilen zwischen den Hilusverzweigungen liegen. Es hat sich um einzelne Fälle scheinbar ganz isolierter, in den sternoclaviculären Winkeln liegender Lungenherde gehandelt. Den sicheren Aufschluss, ob eine Verwachsung mit Teilen des Trachealsystems bestanden hat, hätte allerdings nur eine Autopsie erbringen können.

Bewegungserscheinungen an Flüssigkeiten.

Flüssiger Inhalt des Thoraxraumes, sei er in Cavernen (selten), sei er im Pleuraraum, zeigt eine Reihe von Bewegungserscheinungen, welche durch die Herzaktion, die Respiration, durch Lageveränderung und Schütteln erzeugt werden und von den physikalischen Qualitäten der Flüssigkeit und des jeweiligen Behälters in ziemlich charakteristischer Weise beeinflusst werden.

Ihre Details sollen im speziellen Teil besprochen werden.

Die topische Diagnostik der Lungenschatten.

Die Lage eines Punktes ist geometrisch bestimmt durch zwei sich in dem Punkte schneidende Gerade oder deren 4 Endpunkte.

Wenn wir auf dem Schirm einen Herdschatten wahrnehmen, so wissen wir, dass der Herd in der Verbindungslinie des Focus der Röhre mit dem Schattenbilde am Schirm liegt, da wir auf den geradlinigen Verlauf der Röntgenstrahlen mit Sicherheit rechnen können. Z. B. muss der Herd n in Fig. 21 auf der Linie $A\,b$ liegen, da er sich bei Röhrenstellung A am Schirm in b abbildet. Nichts giebt uns vorläufig den weiteren Aufschluss, an welchem Punkte dieser Linie er liegt. Wir benötigen eine zweite durch den Herd gezogene Gerade. Weisen wir nun der Röhre einen anderen Ort im Raume ausserhalb der ersten Geraden an, so entsteht an anderer Stelle ein Schattenbild des Herdes. Der Herd muss jetzt wieder in der Verbindungslinie des Focus mit dem Schattenbilde liegen. Da aber der Herd seine Lage

[1]) Sitzungsberichte der Ges. d. Ärzte in Wien, 1900.

im Raume nicht geändert hat, so müssen sich die beiden so gewonnenen Geraden schneiden und zwar in dem Punkte, wo der Herd liegt oder anders ausgedrückt: der Herd muss auf beiden Geraden liegen, also in dem einzigen Punkte, den sie gemeinsam haben, in ihrem Durchschnittspunkt. Damit ist das geometrische Postulat für die Bestimmung der Lage eines Lungenherdes erfüllt. Hat man die zwei Geraden durch vier ausserhalb des Körpers oder auf seiner Oberfläche liegende Punkte festgehalten, so lässt sich arithmetisch oder konstruktiv ihr Schnittpunkt auffinden und die Lokalisation des Herdes ist gelungen. Auf diesem Prinzip fussen fast alle zahllosen Lokalisationsverfahren, welche besonders zum Zweck der Auffindung von Fremdkörpern erfunden wurden. Die Unterschiede zwischen den einzelnen Verfahren (ich habe vor einem Jahr 54 gezählt) liegen in der Art, die gefundenen zwei Geraden in ihrer Lage im Raume und ihrem Lageverhältnis zum Körper festzuhalten.

Von Fremdkörpern im Thoraxinnern soll hier nicht die Rede sein. Andere pathologische Herde bilden relativ selten eine Indikation zu chirurgischen Eingriffen, in der Regel hat die Lokalisationsbestrebung diagnostische Bedürfnisse zur Ursache und so kommt es, dass bei Lungenschatten meistens eine approximative Lokalisation ausreicht. Die Unterschiede der einzelnen approximalen Methoden liegen in der Art, wie die beiden notwendigen Durchleuchtungsrichtungen gewonnen und wie die gewonnenen festgehalten werden. Bezüglich derselben sei noch gesagt, dass man gut thut, anfangs die komplizierteren und später bei genügender Übung zu Gunsten der schnellen Ausführung die einfacheren zu gebrauchen.

Um den Einfluss der Übung in dieser Sache klar zu machen, erinnere ich daran, dass die Lokalisation durch den binoculären Sehakt Ähnlichkeit mit der radiologischen Lokalisation hat. Die Wahrnehmung *eines* Auges giebt uns beim Sehen eines Punktes nichts weiter als eine Linie, die verlängerte Verbindungslinie des Bildpunktes der Netzhaut mit dem optischen Mittelpunkte des Auges. Über die Lage des Gegenstandes auf dieser Linie erhalten wir durch *ein* Netzhautbild keine Kenntnis. Wir benötigen dazu einen zweiten Standpunkt im Raume, von dem aus wir den Gegenstand besehen und dazu dient uns das zweite Auge.

Da wir nun Kenntnis haben von der Lage unseres Körpers im Raum und der Lage und Distanz unserer Augen im Körper und (durch das Muskelgefühl) von dem Winkel, in dem sich jeweils unsere Augenachsen kreuzen, so berechnen wir gleichsam daraus, allerdings empirisch, deshalb jedoch in nicht minder komplizierter Weise — im Detail uns unbewusst — die Entfernung des Gegenstandes, die der Höhe jenes gleichschenkeligen Dreieckes gleicht, dessen Basis die Distanz der Augen und dessen Seiten die beiden Augenachsen sind. Die komplizierte Rechnung nehmen wir jedesmal automatisch vor, so oft wir nach einem Gegenstande greifen, ja so oft wir einen solchen fixieren ohne Gefühl von Anstrengung, spielend leicht. Ich habe diese bekannte Thatsache deshalb ausgeführt, um zu zeigen, dass wir im stande sind, recht komplizierte geometrisch-optische Aufgaben leicht, in Gedankenschnelle lösen zu können und damit die Berechtigung meiner Aufforderung zu beweisen, für die nun zu besprechenden Lokalisationsprozesse sich die gleiche Fertigkeit zu erwerben. Man bringt es schliesslich dahin, ganz automatisch aus der durch Auge und Muskelsinn übermittelten Lage und Verschiebung der Röhre, resp. Bewegung des Patienten und aus der Verschiebung des Schattens ausreichend sichere Schlüsse auf die Lage der Herde zu ziehen. Trotzdem dazu auch sonst überall in der Welt, wo es Licht und Schatten genug giebt, Gelegenheit in Überfluss vorhanden ist, pflegen wir die Fertigkeit, aus der Bewegung von Schatten auf den Ort der schattengebenden Körper zu schliessen, nicht zu erwerben, weil sie uns angesichts der Möglichkeit, die Lage des Körpers durch direktes Fixieren im Raume zu bestimmen, nichts nützt.

Den Eindruck der Lage von Herden, den der Geübte hier bekommt, ist mit „zum Greifen deutlich“ am besten bezeichnet, für den Ungeübten ist er eher verwirrend und die bestimmte Aussage des ersteren erweckt nicht selten Widerspruch und die Meinung kritiklosen Vorgehens. Und doch sieht dieser „zum Greifen deutlich“, was er sagt.

Approximative Lokalisationsmethoden

I. Man heftet an die vordere und hintere Brustwand zwei Marken, welche sich am Schirm am Orte des Herdschattens abbilden und so die Punkte bezeichnen, in welchen die Verbindungslinie zwischen Focus und Schatten die Körperoberfläche trifft. Damit ist die erste Gerade gewonnen und fixiert. Nun verschiebt man die Röhre in jener Richtung und in solchem Ausmaasse, dass der Herdschatten eine erhebliche Bewegung macht und dabei in hellem Gebiete gut sichtbar bleibt. Man markiert abermals die zwei entsprechenden Punkte der Haut wie vordem.

Die vier Punkte bestimmen geometrisch zwei Gerade, welche sich im Lungenherde schneiden. Betrachtet man nun die vier markierten Punkte auf der Haut, so erhält man, wenn man die Verbindungslinien im Geiste auszieht, jetzt schon eine Vorstellung von der Lage des Herdes. Er liegt derjenigen Thoraxwand näher, auf der die beiden Marken die kleinere Distanz aufweisen. Hat man die Vorsicht gebraucht, durch entsprechende erstmalige Röhrenstellung und horizontale Verschiebung der Röhre alle vier Punkte in eine Horizontalebene zu verlegen, so kann man nach dem Vorschlage Levy-Dorns mittelst einer Art Kyrtometer die vier Punkte aufnehmen und so samt der Thoraxform zu Papier bringen. Der Herd ergiebt sich dann auf konstruktivem Wege im Durchschnittspunkt der ausgezogenen Verbindungslinien.

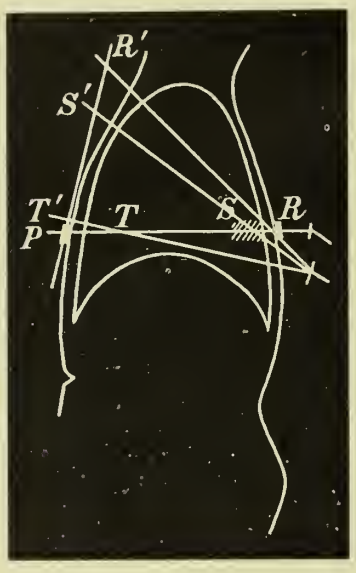

Fig. 26.
Die Schatten der Bleiblättchen R und P und des Herdes S fallen aufeinander. Beim Senken der Röhre treten sie auseinander. Je näher der Herd der hinteren Brustwand liegt, desto näher liegt sein Schatten dem Schatten der hinteren Marke und umgekehrt. Doch siehe den Text.

Die Anbringung der Marken geschieht mittelst eines durch Bleieinhüllung am Schirm sichtbaren dermotographischen Stiftes [1]) oder mittelst der Voltopunktographen [2]). Neuerdings hat Levy-Dorn eine wie es scheint sinnreiche Vorrichtung (Dermograph) angegeben. Deutsche medizin. Wochenschrift 1900, 35—37, konstruiert bei W. A. Hirschmann, Berlin.

II. Man markiert die beiden ersten Punkte mit zwei mit Heftplasterstreifen beklebten Bleiblechplättchen oder Bleistreifen, P und R, Fig. 26, und verschiebt nun die Röhre in beliebiger Richtung. Die anfangs sich deckenden Schatten des Herdes S und der beiden Bleimarken bewegen sich nun in, zur Röhre entgegengesetzer, untereinander gleicher Richtung, aber mit verschiedenen Geschwindigkeiten. Sie legen so verschieden grosse Strecken zurück und weichen daher auseinander. Der Schatten der Bleimarke P, welche den Schirm an seiner Rückseite berührt, bleibt bei der Verschiebung der Röhre nach unten bewegungslos (der betreffende Strahl ist nicht gezeichnet). Der auf der entgegengesetzten, der Röhre benachbarten Thoraxseite (R) macht den weitesten Weg (bis R'). Die Schatten intrathoracischer Herde liegen zwischen beiden und zwar sind die Schatten benachbarter Herde und Marken (S und R; T und P) ebenfalls nahe aneinander (P und T', S' und R'). Doch sind ihre Entfernungen nicht einfach proportional und es wäre falsch, aus der Lage eines Herdschattens in der Mitte zwischen den Markenschatten auf die Lage des Herdes in mittlerer Thoraxtiefe schliessen zu wollen. Dieser Nachteil der Methode, den man sich durch eine einfache Konstruktion in obiger Figur klar machen kann, wird dadurch gutgemacht, dass mit ihr die Diagnose der Wandständigkeit besonders exakt und, wie wir sehen werden, auch sehr bequem durchgeführt werden kann. Ein Herd, zum Beispiel in der Nähe von R, ist wandständig, wenn er beim

[1]) Siehe Technik, S. 17.

[2]) Gestielte Metallringe, in deren Centrum auf Druck an dem Ende des Stieles dermatographische Stifte vorspringen.

Senken der Röhre die Exkursion des stark wandernden Markenschattens (R') fast vollständig begleitet. Doch wird die schwache Perkussion durch diese Methode nicht übertroffen.

Statt der Rückenmarke kann man nicht nur der Bequemlichkeit halber, sondern auch mit Vorteil für die Exaktheit eine der immer sichtbaren hinteren Rippen wählen. Verzichtet man nun noch bei Feststellung der posterioren Wandständigkeit auf die vordere Bleimarke, so hat man nichts zu thun als nach Wahl des entsprechenden hinteren Rippenreifes die Röhre zu senken oder zu heben und man hat schon aus dem Mitgehen des Herdschattens mit dem Rippenschatten den Nachweis der posterioren Lokalisation des Herdes erbracht. — Sieht man dann bei mehreren Handschatten, dass der eine stehen bleibt oder nur einen kurzen Weg zurücklegt, z. B. der Schatten des Herdes T, während der andere unzertrennlich mit der Rippe geht, so hat man auch eine richtige Vorstellung von dem Hintereinander der Herde gewonnen, bevor ein unkundiger Zuschauer merkt, was man will.

Daraus ergiebt sich abermals, wie wünschenswert die verlangte, möglichst freie Verschieblichkeit der Röhre in beliebiger Richtung und Distanz bei gleichzeitig möglicher Betrachtung des Schirmbildes ist; dass eine solche nur mit einer Wandarmkonstruktion nach Analogie des zahnärztlichen zu erreichen ist, kann nicht oft genug gesagt werden. Siehe Technik S. 8.

III. Am bequemsten ausführbar und geometrisch unanfechtbar ist die Methode, durch Drehen des Patienten die zwei nötigen Strahlenrichtungen zu gewinnen, aber leider ist die Drehung nur um die Vertikalachse durchführbar und den queren Schattenexekusionen ist bei dem kleinen Querdurchmesser eines Lungesfeldes nur geringer Spielraum gegeben. Man muss deshalb mit kleinen Drehungen vorlieb nehmen, weil durch grössere die Querdimension des Thorax rasch abnimmt, respektive durch den an Breite gewinnenden Mittelschatten gedeckt wird. Am verständlichsten ist folgender Vorgang: Man stellt die Röhre hinter die Mitte der zu untersuchenden Thoraxhälfte, fasst den Patienten an beiden Schultern und dreht ihn um die Achse der fraglichen Thoraxhälfte, also so nach rechts und links, dass diese Thoraxhälfte dabei weder eine Vor- noch Rückwärtsbewegung macht, während die andere ausgiebig nach vorn und hinten wandert. Die absolute Schattenverschiebung erfolgt dann gleichsinnig mit der Drehung bei dem Schirm naheliegenden, entgegengesetzt zur Drehung bei der Röhre naheliegenden und sie fehlt bei zentralen Herden.

Die relative Verschiebung zum Mittelschatten kann man sich an einer Figur, wie 11 S. 30, mit drei eingezeichneten Herden und einer ausserhalb der Figur fix angebrachten Röhre unter Drehung der ersteren leichter vergegenwärtigen, als aus einer langen Beschreibung. Ebenso die komplizierten Verhältnisse, welche eintreten, wenn man nicht die Achse der kranken Thoraxhälfte, sondern die median-vertikale Achse des Körpers als Drehungsachse benutzt.

IV. Lokalisatorische Anhaltspunkte gewinnen wir weiter bei Anwendung eines und desselben, aber entgegengesetzten Strahlenganges. In ventrodorsaler und dorsoventraler Strahlenrichtung zeigt ein und derselbe Herdschatten entweder die gleiche Grösse, Schattensaturation und Schärfe der Randzeichnung und dann liegt der Herd zentral im Thorax, gleichweit von der vorderen und hinteren Thoraxwand; oder der Schatten sei z. B. dorsoventral kleiner, dichter und schärfer begrenzt als ventrodorsal, dann liegt der Herd nahe der vorderen Brustwand. Die Ursachen dieser Erscheinung sind, wie wir erfahren haben (S. 68), teils blos die perspektivische Vergrösserung, teils auch die durch die Entfernung des Herdes vom Schirm vermehrte Wirkung der diffusen Röntgenstrahlen. Das Maximum dieser Schädigung ist bekannt: Das Verschwinden des Herdes in einer Durchleuchtungsrichtung, während er in der entgegengesetzten höchst deutlich ist. Je näher dem Objekt die Röhre steht, desto stärker sind, gleich der Vergrösserung, auch die andern Differenzen.

V. Gewisse Gegenden der Lungenfelder besitzen noch besondere, auf das Verhalten der Nachbarschaft gegründete Anhaltspunkte für die topische Diagnostik, die dem Mittelschatten anliegenden Anteile sind diesbezüglich schon erwähnt. Die basalen Lungenteile, besonders

Teile an den Abhängen der Zwerchfellkuppe zeigen Verschiebungserscheinungen, welche in der Kuppelform des Zwerchfelles ihren Grund finden. Man vergegenwärtige sich das Folgende etwa an Figur 1. Sitzt ein Herd auf der Höhe der Zwerchfellkuppe und dieser unmittelbar auf, so macht die Höhenverschiebung der Röhre und die inspiratorische Senkung des Zwerchfelles wenig Eindruck auf die Lage seines Schattens im Lungenfelde, abgesehen davon, dass er sich im zweiten Fall mitbewegt. Liegt er aber z. B. auf dem vorderen Abhang der Kuppe oder im vorderen Lungenrand, so wächst er beim Heben der im Rücken aufgestellten Röhre im Inspirium und wird kleiner, verschwindet eventuell, wenn die Röhre gesenkt wird. Liegt der Herd der Zwerchfellkuppe nicht direkt auf, so dass lufthältiges Lungengewebe zwischen ihm und dem Zwerchfell bleibt, so kann jede extreme Röhrenstellung doch diesen Anschein erwecken, es gelingt jedoch dann bei mittlerer Stellung der Röhre, ihn ganz vom Zwerchfellschatten abzuheben, so dass ein heller Lungenspalt zwischen Herd und Zwerchfell sichtbar wird. Im Lungenrand liegende Herde scheinen bei ausreichender Zwerchfellaktion inspiratorisch zu wachsen, gleichgiltig, ob sie im vorderen oder rückwärtigen Lungenrand liegen (siehe auch unter rechtsseitiger Oberlappenpneumonie). Drehung des Patienten in seiner Vertikalachse kann die Lage kleiner Lungenherde (geringe Ergüsse, etc.) dadurch kennzeichnen, dass sie in entsprechender Stellung im phrenico-costalen Winkel der Lungenfelder erscheinen.

Höhen- und Seitenlage.

Hat man die Tiefenlage im Thorax bestimmt, so eruiert man die Höhen- und Seitenlage (man thut dies meist schon früher), indem man sich fragt, an welchem Punkte der vorderen oder hinteren Thoraxoberfläche der senkrechte Projektionsort des Herdes liegt. Oft gewährt das Vorgehen genügende Genauigkeit, die Röhre so einzustellen, dass ihr Fokus und der Herdschatten am Schirm für das Augenmafs in gleicher Höhe vom Boden, also in einer Horizontalen, und dass beide in gleicher Entfernung von der Medianlinie liegen, was man mit einigen Blicken von der Seite und von oben her unter Markierung des Herdschattens mit einem auf den Schirm aufgesetzten Finger erreicht Genauer ist die senkrechte Projektion mit den paralloskopischen Apparaten (siehe diese unter „Herzmessung").

Herdgrösse.

Bisher wurden nur kleine Herdschatten berücksichtigt, deren Tiefen- und Flächenausdehnung vernachlässigt werden konnte. Bei grösseren kommen dazu die Grössenbestimmung und Variationen in der Topik. Die Grössenbestimmung von Lungenschatten kann bei dichtem Schatten mit der bei Herz- und Tumorschatten besprochenen Methode der grössten Entfernung vom Schirm vorgenommen werden. Zartere dulden keine nennenswerte Entfernung von der Röhre, weil sie dabei durch Verlust zarter Randpartien auf ihren dichten Kernschatten zusammenschrumpfen und dann fälschlich zu klein angenommen werden, oder weil sie dabei verschwinden. Man ist daher, abgesehen von den exakten, später zu beschreibenden Methoden auf die Schätzung der perspektivischen Vergrösserung aus der eruierten Tiefenlage und der Röhren-Schirmdistanz, und Subtraktion derselben von der Schattengrösse angewiesen. Z B. Herdzentral, Röhrenschirmdistanz = doppelte Thoraxtiefe; perspektivische Vergrösserung der Schattengrösse = $^1/_4$: approximative Grösse des Herdes $^3/_4$ seiner Schattengrösse. Bei grossen Herden ist es angezeigt, an Stelle dieser Grössenbestimmung die vertikale Projektion einiger Randpunkte zu setzen und diese zu verbinden. Die lokalisatorischen Verschiebungsmethoden können natürlich nur die Ränder der flächenförmig gedachten Herde berücksichtigen. Es kann daher z. B. vorkommen, dass die Ränder eines Herdes in mittlererer Thoraxtiefe liegen, während der Herd in seiner Mitte ganz wohl bis an die diesseitige Thoraxwand reichen und dort perkutorisch nachweisbar sein kann. Gewisse typische Lokalisationen grosser zusammenhängender Herde sollen bei der Lobärpneumonie und Pleuritis erörtert werden.

Exakte Topik.

Die seltenen Fälle der Lagebestimmung von Lungenherden für die operative Therapie verlangen ein genaues Vorgehen. Die nicht entfernt die metallischen Fremdkörper erreichende Schärfe der Lungenschatten schliesst eine Reihe von Lokalisationsverfahren, die für Fremdkörper ausgedacht wurden und zwar gerade die besten aus, nämlich diejenigen, welche auf der Aufnahme aus zwei Röhrenstellungen nacheinander auf ein und dieselbe Platte beruhen. Die

relativ zarten Lungenschatten gehen bei der Röhrenverschiebung fast stets verloren, von scharfen Rändern ganz zu schweigen. Daher kommen hier die auf Durchleuchtung und Markierung beruhenden Methoden unter Verwendung mehr oder minder komplizierter Apparate in Betracht, so S. Exner,[1]) Mergier,[2]) Peyn[3]) und Waag,[4]) von welchen mir nur der erstere Apparat näher bekannt ist.

Die Details sind in Originalen nachzusehen.

Die Radiographie bei Lungenherden.

Im ganzen sind die Chancen, Lungenherde überhaupt zur Ansicht zu bringen, auf dem radiographischen Wege besser als auf dem radioskopischen, ausser in Fällen, die wegen Husten, Dyspnoe und sonstigem Anlass zur Unruhe ein gutes, besonders ein Bild des respiratorischen Stillstandes nicht zustande kommen lassen. Ausgebreitete Herde gewinnen gegenüber der Radioskopie in der Regel nicht viel, zarte, radioskopisch kaum oder nicht sichtbare werden wesentlich gefördert. Kleine zerstreute Infiltrate in allen Lungenabschnitten sind daher Gegenstand der Radiographie. Ihre Lokalisation und die Erkenntnis ihrer Bewegungserscheinungen ist auf diesem Wege natürlich nicht möglich. Nochmals sei dringend diese schon mehrfach erwähnte Methode der Lungenradiographie empfohlen, welche unvergleichlich detailreichere Bilder durch Aufnahme in fixierter Respirationsstellung erzielt. Tafel I, Fig. 3 ist eine solche im inspiratorischen Stillstand gewonnene Aufnahme. Dringend muss man endlich wieder dazu raten, nicht die Kopien, die die feinsten Details der Platten nie übernehmen, sondern stets die Platten selbst und zwar auf dem gleichmässigen Hintergrund einer Mattscheibe oder im Notfall einer beleuchteten weissen Fläche zu befragen, wenn es sich um zarte Lungenschatten handelt. (Siehe auch Technik, Negativbühne, S. 22.)

---

[1]) Eine Vorrichtung zur Bestimmung von Lage und Grösse eines Fremdkörpers mittelst Röntgenstrahlen. Wr. klin. Wochenschrift. Januar 1897.

[2]) Contremoulins, Critique de l'apareil de Mergier et Description du cieu. Revue illustré de Polytechnique chirurg. April 1898.

[3]) Measurement and localisation with the fluorescensscrean alone, Archives of the Röntgenray. 1898.

[4]) A method of radiography and localisation, Archives of the Röntgenray. Mai 1898.

Pathologische Prozesse der Lungen und der Pleura.

Spezielles.

Aus methodischen Gründen sollen im folgenden die pulmonalen und pleuralen Prozesse untereinander und in ungewöhnlicher Reihenfolge vorgenommen werden.

Die lobäre Pneumonie.

Der Verlust des Luftgehaltes, den das Lungenparenchym bei totaler Hepatisation erleidet, führt zu einer erheblichen, gleichmässigen Erhöhung seines spezifischen Gewichtes[1]) und diese giebt sich röntgenographisch durch Absorbtionszunahme als dichter, gleichmässiger Schatten kund. Die röntgenologische Litteratur bietet über die Lobärpneumanie nur die merkwürdige, vielfach gemachte Beobachtung — ich nenne Levy-Dorn,[2]) der dies auch für ausgebreitete, besonders tuberkulöse Infiltrationen, und Rosenfeld,[3]) der es blos für die lobäre Pneumonie konstatiert — dass solche Herde radialogisch viel ausgebreiteter erscheinen, als der wirklichen Ausdehnung der Hepatisation entspricht. Der erstere schliesst daraus eine Warnung vor falschen Grössenangaben. Diese thatsächliche Erscheinung erklärt sich im folgenden von selbst. Es hat sich nämlich gezeigt, dass die vollständigen Lappeninfiltrate bei verschiedener Durchleuchtungsrichtung wechselvolle Bilder zeigen und dass bei gewöhnlicher mittlerer Röhrenstellung infolge der Schieflage fast aller Lappengrenzen fast stets eine scheinbare, über die perspektivische weit hinausgehende Vergrösserung des Herdschattens resultiert. Da wir es zwar mit komplizierten, aber typischen, geometrischen Formen der Herde zu thun haben, erhalten wir bei verschiedenem Strahlengange auch typische Schattenformen. Dadurch unterscheidet sich die Lobärpneumonie von anderen atypischen Infiltrationsformen und zwar radioskopisch viel schärfer als klinisch. Da jedoch auch einige andere Lungenerkrankungen bei ihrem Fortschreiten an den Lappengrenzen wohl nicht so sehr wegen des Widerstandes derselben, als vielmehr wegen der getrennten Bronchialversorgung und ihres Einflusses auf die Ausbreitung einige Zeit am Fortschreiten gehindert werden, nehmen nicht selten auch diese die Schattenformen der Lobärpneumonie an. In der Erkenntnis dieser Formen an dem Paradigma der Lobärpneumonie und der Verwertung derselben für andere Affektionen (Tuberkulose etc.) liegt der Hauptwert der wegen des Allgemeinzustandes der Patienten fast nur in einer Krankenanstalt ausführbaren, radiologischen Untersuchung bei Pneumonie.

Die Bilder der verschiedenen Projektionsrichtungen werden, abgesehen von der Form des Herdes, auch durch die verschiedene Projektion des Zwerchfelles und zwar, wie wir sehen

---

[1]) Dollinger hat bei 100 Fällen die absoluten Gewichte der Exsudatmassen auf 1—1½ kg und darüber festgestellt, was eine enorme Erhöhung gegenüber dem Gewicht der lufthältigen Lunge bedeutet.

[2]) D. med. Wochenschr. 6. April 1899.

[3]) Diagnostik innerer Krankheiten mittelst Röntgenstrahlen.

werden, in einer den allgemeinen Eindruck störenden Weise beeinflusst. Da derselbe bei der Unterlappenhepatisation wegfällt, weil das Zwerchfell unsichtbar bleibt, beginnen wir bei dieser die Schilderung.

Vor derselben sei daran erinnert, dass die ebene Grenzfläche zwischen den beiden Lappen der linken Lunge schief von hinten oben nach vorne unten zieht, dass sie hinten an der Grenze zwischen oberem und mittlerem Drittel der Lunge beginnt und vorne den unteren Lungenrand schneidet. Rechts zieht die Grenze zwischen Ober- und Mittellappen einerseits und Unterlappen anderseits in derselben Weise wie die eben beschriebene linke. Nach kurzem Verlaufe zweigt sich jedoch von ihr die horizontale Grenze zwischen Ober- und Mittellappen ab und erreicht in mittlerer Höhe der Lunge die vordere Oberfläche derselben. Daher tritt die vollständige Hepatisation eines Lappens in vier typischen Grundformen auf. 1. Die Unterlappenpneumonie, 2. die Mittellappenpneumonie, 3. die rechtsseitige, 4. die linksseitige Oberlappenpneumonie.

1. Die Unterlappenpneumonie. Sagittaler, dorsoventraler Strahlengang, Röhre in mittlerer Thoraxhöhe Fig. 27, 1).

Es besteht ein im oberen Lungendrittel beginnender, gleichmässiger und ohne jede greifbare Grenze gleichmässig nach unten an Dichte zunehmender Schatten, der die ganze Thoraxhälfte erfüllt und an der Basis die Dichte des Mittelschattens erreicht. Heben wir nun die Röhre langsam in die Höhe[1]), so hellen sich die oberen, früher dunklen Lungenpartien langsam auf, und zugleich entwickelt sich ein immer deutlicher werdender, oberer, scharfer Schattenrand. Damit nimmt der Schatten an Höhe ab, an Saturation zu. Steht die Röhre in der Höhe des Halses (*b*), so hat sich das ganze Lungenfeld so aufgehellt wie das gesunde (das an Helligkeit natürlich im allgemeinen, entsprechend der ungünstig hohen Röhrenstellung, zurückgegangen ist) und seine Basis wird durch einen niedrigen, oben ziemlich scharf mit nach oben leicht konvexem Rand abgesetzten, queren Schattenstreif eingenommen.

Sagittaler, ventrodorsaler Strahlengang, Röhre in mittlerer Thoraxhöhe. (Tfl. II, 5 und Fig. 27, 2.)

Spitze frei, darunter beginnt, etwas deutlicher einsetzend als vorhin, ein rasch an Saturation zunehmender Schatten, der das Lungenfeld bis zur Basis ausfüllt. Sein oberer Rand ist nach oben aussen konvex, sodass ein schmaler, axillarer, heller Streif den Schatten seitlich eine kurze Strecke begleitet. Bei Heben und Senken der Röhre (*b*) findet nur eine unwesentliche, der Dicke der Weichteile entsprechende Verschiebung des oberen Schattenrandes um einige Centimeter statt. Dagegen verändert sich seine Schärfe und Saturation wesentlich im Sinne einer Vermehrung bei tiefstehender Röhre. Dadurch gewinnt der ganze Schatten an Stelle der nach unten zunehmenden eine gleichmässige Saturation. — In keiner Röhrenstellung ist ein Teil des unteren Lungenrandes frei. Die erörterte Verschieblichkeit des oberen Schattenrandes bei dorsoventralem und Unverschieblichkeit bei ventrodorsalem Strahlengang begründet die Diagnose der posterioren Lage des oberen Herdrandes. Die Betrachtung der Fig. 27, 1 und 2 erklärt die eigentümlichen Erscheinungen vollkommen. In frontaler Richtung ist der Retrosternalraum frei, der Retrocardialraum gedeckt.

2. Die linksseitige Oberlappenhepatisation. Sagittal, dorsoventral, Röhre in mittlerer Thoraxhöhe.

Das ganze Lungenfeld ist von einem gleichmässigen, überall gleich intensiven Schatten eingenommen, nur der untere axillare Lungenrand und ein schmales laterales Gebiet über dem-

[1]) Ich erinnere an den freibeweglichen Röhrenwandarm.

selben bleibt hell und grenzt sich unscharf vom Infiltrationsschatten ab. Die Höhenverschiebung der Röhre verändert fast nichts an dem Bilde. Der freie axillare Lungenrand bleibt auch dann hell, wenn die Röhre nach innen oder oben bewegt wird.

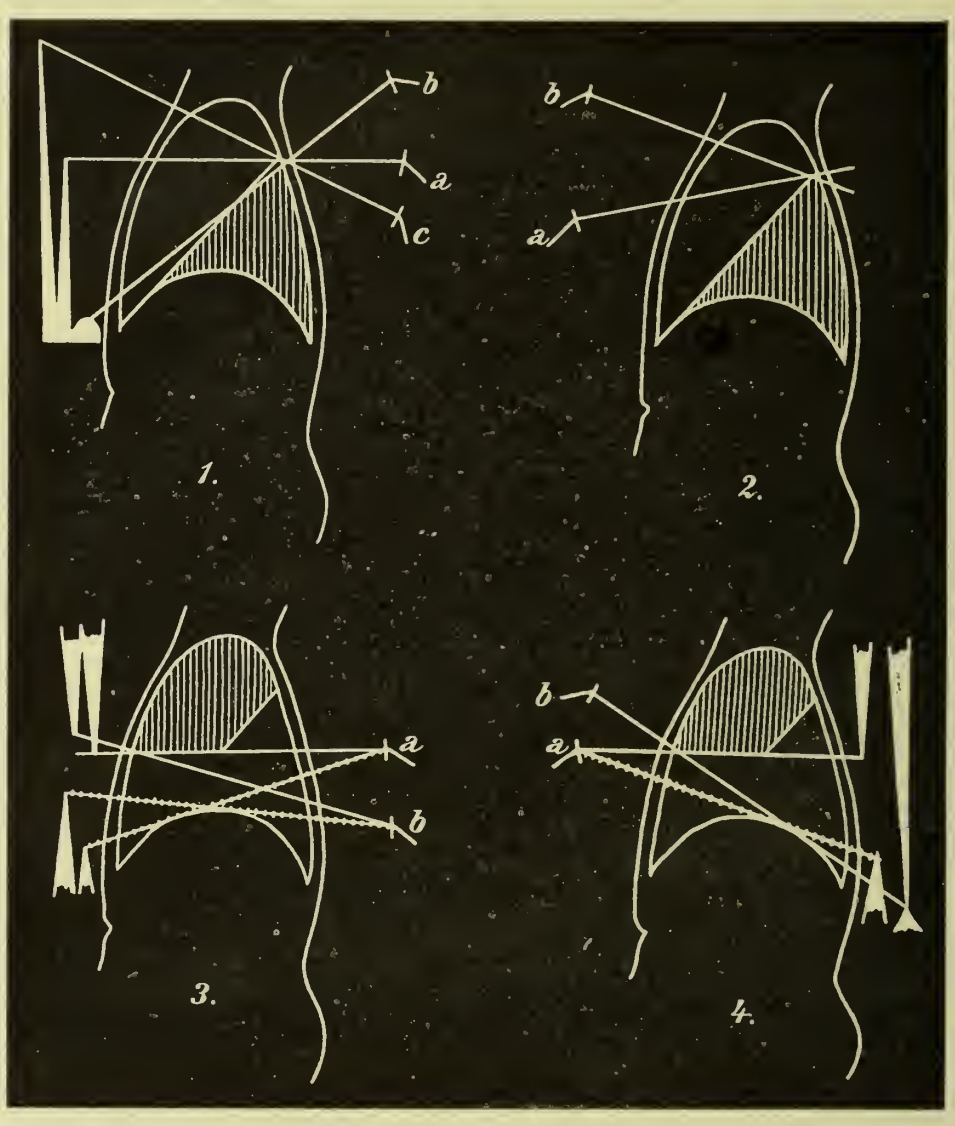

Fig. 27.

1 und 2 Unterlappenhepatisation. Bei 1 Röhre im Rücken bei *a*, *b*, *c* (dorsoventraler Strahlengang). Bei Stellung der Röhre in *a* wird der obere Rand des infiltrierten Lappens in gleicher Höhe auf die vordere Brustwand projiziert. Von der Projektionslinie nach abwärts besteht Schatten, dessen Tiefe in der Weise zunimmt, wie es der Keil versinnlicht. Bei Röhrenstellung in *b* ist der Schatten bis auf einen intensiven basalen Rand eingeschrumpft. — Bei 2 Röhre vor der Brust (ventrodorsaler Strahlengang. Verschiedene Röhrenstellungen (*a* und *b*) verändern die Lage der oberen Schattengrenze nur wenig. 3 und 4 rechtsseitige Oberlappen-Infiltration. Die Bewegung des unteren Schattenrandes bei Heben und Senken der Röhre ist bei 3 eine Scheinbewegung. Es bewegt sich vielmehr der Zwerchfellschatten in entgegengesetzter Richtung.

Ventrodorsal: Das ganze Lungenfeld, inklusive des axillaren unteren Randes, liegt in gleichmässigem Schatten. Die Höhenverschiebung der Röhre verändert fast nichts an dem Bilde. Da trotzdem der ganze Unterlappen frei ist, begreift man die Warnung Levy-Dorns. Stellt man nun die Röhre vorne, seitwärts und tief, so erhellt sich des Lungenfeld

vom lateralen unteren Winkel her und zwar immer mehr, je mehr seitlich und tief die Röhre steht, wobei natürlich eine entsprechende Verzerrung des Thoraxbildes eintritt. Darin liegt der radiologische Beweis, dass der Unterlappen frei ist. Das Licht dringt nämlich vom seitlichen unteren Teile des Unterlappens in dieser ein und durchdringt ihn, wenn er nicht infiltriert ist. In frontaler Richtung ist das Retrosternalfeld gedeckt, das Retrocardialfeld frei, was wieder die Durchlässigkeit des Unterlappens zur Voraussetzung hat.

3. Die Rechtsseitige Oberlappenhepatisation.

Mittlere Röhrenstellung (Fig. 27, 3*a*) dorsoventraler Strahlengang; das obere und mittlere Drittel des Lungenfeldes wird von einem gleichmässigen, überall intensiven Schatten eingenommen, der sich an der IV. Rippe vorne mit scharfer, horizontaler Grenze von dem darunter liegenden hellen Lungenfeld abhebt. Markiert man nun den unteren Rand mit einem auf die Haut aufgeklebten Bleiblechstreifen, und hebt und senkt die Röhre in mässigem Umfang, so weicht der untere Schattenrand kaum um einige Centimeter von dem der Bleimarke ab. Scheinbar hebt und senkt er sich allerdings bedeutend, in Wahrheit senkt und hebt sich jedoch die Schattenkontur der Zwerchfellkuppe, wie die punktiert gezeichneten Strahlen in Fig. 27, 3 zeigen. Bei tiefer Röhrenstellung reicht der Zwerchfellschatten bis zum unteren Herdrand hinauf und das helle Lungenfeld verschwindet. Diese Scheinbewegung des Herdrandes, die übrigens auch bei andersartigen Herden stattfindet, wirkt höchst überraschend, geradezu verwirrend, da sie ja dem allgemeinen Gesetz der Schattenbewegung widerspricht, das beim Senken der Lichtquelle das Steigen der Schatten verlangt. Hier scheint der Schatten des Herdrandes beim Senken der Röhre ebenfalls zu sinken. Diesen Irrtum klärt die Bleimarke auf.

Ventrodorsal, mittlere Röhrenstellung. (Tfl. II, 4 und Fig. 27, 4.)

Ungefähr in gleicher Höhe wie vorne begrenzt sich in ziemlich scharfer, horizontaler Linie der gleichmässig dichte Schatten der oberen Lungenfeldhälfte. Bei Hebung und Senkung der Röhre (*b*) erleidet derselbe jedoch jetzt umfangreiche Verschiebungen. Damit geht eine erhebliche Verkürzung, resp. Verlängerung einher. Die Bleimarke zeigt dieselbe deutlich an, während das Zwerchfell durch gleichsinnige Mitbewegung in etwa halbem Umfang der Schattenbewegung den Eindruck der Verschiebung zu verwischen sucht. In frontaler Richtung ist der grösste obere Anteil des Retrosternalfeldes gedeckt, das Retrocardialfeld frei.

4. Die Mittellappenhepatisation. Sagittal, dorsoventral, mittlerer Röhrenstand.

Die rechte obere Lungenfeldhälfte ist frei. Dann beginnt mit scharfem, horizontal liegenden Rand ein intensiver Schatten, der bis zum Zwerchfell reicht und nur den axillaren unteren Lungenrand frei lässt, wie bei der linken Oberlappenhepatisation. Die Verschiebung des oberen Randes bei Bewegung der Röhre geschieht in ähnlicher Weise, wie die des unteren Randes der rechtsseitigen Oberlappeninfiltration. Ventrodorsal: Das gleiche Bild, nur der untere axillare Lungenrand ebenfalls im Schatten, aber aufhellbar, wie bei der linksseitigen Oberlappenhepatisation. Frontal: Der grössere obere Anteil des Retrosternalfeldes ist frei, ebenso das ganze Retrocardialfeld.

Kombinationen.

Sind zwei oder mehrere Lappen vollständig hepatisiert, so kombinieren sich die Bilder in begreiflicher Weise. Ich habe nur wenige solche gesehen. Häufiger sieht man neben den Erscheinungen eines vollständig hepatisierten Lappens den Schatten eines kleineren, in einem anderen, eventuell benachbarten Lappen liegenden Herdes, dessen Erscheinungen die übrigen störend beeinflussen können, indem sie statt der gleichmässigen Beschattung eine Schattenzeichnung mit helleren und dunkleren Partien erzeugen. Allgemeine Regeln liessen sich für

die Auflösung solcher Fälle ja leicht geben, allein unter Berücksichtigung der anatomischen und radiometrischen Verhältnisse erklären sie sich meist ohne Schwierigkeit. Diesbezüglich tritt an die Radiologen häufig die Frage heran, ob eine Exacerbation des Krankheitsbildes, auf das Übergreifen des Processes auf einen bisher intakten Lappen zu beziehen ist. Dann hat man zu untersuchen, ob der sichtbare Herd in jeder Hinsicht dem typischen Lappenbilde entspricht, sich vollständig an dessen Grenzen hält oder nicht, eventuell, ob in einem anderen Lappen ein isolierter Herd aufgetreten ist.

Stadien des Prozesses.

Daran gliedern sich die weiteren Fragen, ob das Anschoppungsstadium zu erkennen und ob die rote von der weissen Hepatisation zu unterscheiden ist. Sowohl zwischen der normalen und der im Vorstadium der Infiltration befindlichen Lunge als auch zwischen beiden Infiltrationsstadien bestehen Unterschiede in der Dichte des Gewebes; ob sie gross genug sind, um auch radiologisch Schattenunterschiede zu bedingen, wäre experimentell an ausgeschnittenen Stücken zu untersuchen. Wahrscheinlich aber könnte man aus derartigen, wenig abweichenden Befunden keine diagnostischen Schlüsse ziehen, da bei der Schattendichte ausser dem spez. Gewichte ein zweiter, hier unkontrollierbarer Faktor, die Tiefenausdehnung eine ebenso grosse Rolle spielt.

Volumsvermehrung.

Mit der Hepatisation der Lunge geht eine Volumszunahme derselben einher. Ob in dem Falle einer rechten Oberlappenpneumonie, die Tfl. II, Fig. 4 abgebildet ist, der hintere, vertikale Rand des infiltrierten rechten Oberlappens den linken Mittelschattenrand aus diesem Grunde um 1 cm überragt, oder ob nicht hier eine extramediane Röhrenstellung dieses Verhalten vortäuscht, vermag ich nicht zu entscheiden. Wenn das letztere nicht der Fall ist, dann scheint dieser Befund, den ich zweimal bei Oberlappenpneumonie erhoben habe, die Boussaissche Annahme zu stützen, dass auf Grund einer über die höchste respiratorische Ausdehnung der Lunge hinausgehende Volumszunahme eine Erweiterung der kranken Thoraxseite bestehe, der andere (Laenec, Andral) widersprechen. Er scheint dafür zu sprechen, dass es sich nicht blos um eine exspiratorische Differenz, also eine Exspirationsbehinderung handelt, wie Wintrich meint. Übrigens bedarf die Sache einer genaueren Untersuchung mit gut beachteter, streng medianer Röhrenstellung.

Rudimentäre Pneumonie.

Man ist auf radiologischem Wege der Frage näher getreten, ob gewisse, klinisch wohl bekannte Fälle als zentrale Pneumonie oder als Pneumonie mit später oder ohne Lokalisation aufzufassen sind. Lichtheim lässt für die erstere Auffassung seine relativ häufigen Befunde umfangreicher röntgenologischer Herde vor deren klinischer Lokalisation sprechen und berichtet auch über einen Fall, bei dem bei fehlenden klinischen Herdsymptomen am 3. Tag radioskopisch der Herd nachgewiesen wurde. Die Krise erfolgte am fünften Tag, klinische Herdsymptome waren nicht aufgetreten. Lepine hat in zwei Fällen anfangs weder klinisch noch radiologisch, später gleichzeitig mit beiden Methoden den Nachweis des Herdes führen können und tritt für ein prolongiertes Anschoppungsstadium ein. Ihm muss entgegengehalten werden, dass der negative radioskopische Befund nicht beweisend ist, da ja, wie im allgemeinen Teil erörtert wurde, nussgrosse, kompakte und grössere lockere Herde sich unter Umständen der Wahrnehmung entziehen. Dagegen würde das Überwiegen positiver Befunde in einer grösseren, zu sammelnden Zahl von Fällen allerdings für die zentrale Pneumonie sprechen, deren Möglichkeit vernünftigerweise ja überhaupt nicht geleugnet werden kann. Es braucht wohl nicht gesagt zu werden, dass der radiologische Befund allein zur Diagnose „Pneumonie“ nicht hinreicht, wenn auch eine reine Infiltration eines einzigen, besonders eines Unter- oder des Mittellappens mit freibleibenden Spitzen die Vermutung berechtigterweise in diese Bahn lenkt.

Verlauf.

Interessant ist es, radiologisch die Entwicklung und Lösung der Infiltration zu verfolgen. Wenn ich auch aus äusseren Gründen diese beiden Stadien, besonders das letztere wegen des schweren Allgemeinzustandes des Patienten am Ende der Erkrankung seltener sehen konnte, als das ausgebildete Infiltrat der ersten Tage, so kann ich doch aus der wiederholten Untersuchung Kranker mit verzögerter Lösung berichten, dass die klinischen und radiologischen

Veränderungen durchaus nicht gleichen Schritt halten. Bald hat sich beispielsweise trotz Aufhellung des Schattens im Bilde klinisch nichts Wesentliches geändert, bald ist das Umgekehrte der Fall. Dieses Verhalten erklärt sich aber ganz gut, wenn man erwägt, dass zum Beispiel im Vordergrunde einer dichten Infiltratmasse die wandständigen Teile derselben und mit ihnen die Dämpfung verschwinden, die zentrale Hauptmasse aber bestehen bleibt.

Komplikationen.

Bezüglich der Komplikationen und Nachkrankheiten verweise ich auf die entsprechenden Kapitel. Einzelne derselben verdienen jedoch an dieser Stelle besprochen zu werden.

Herz.

Zunächst die auffallende Erscheinung, dass sich auch bei jungen Leuten mit anamnestisch gesunden Herzen oft schon in den ersten Tagen der Krankheit eine beträchtliche Vergrösserung des rechten Anteils des Herzschattens und eine Verstärkung und deutliche positive Pulsation des mittleren Bogens des linken Mittelschattenrandes (s. a. pulmonalis) ausbildete, welche mit der Lösung und in einem Falle (drei Tage post crisim) schon vor derselben fast ebenso rasch verschwand. Der erste Teil der Erscheinung rührt vielleicht von akuter Dilatation des rechten Herzens, der zweite von stärkerer Füllung der Arteria pulmonalis her. Es wäre im höchsten Grade beachtenswert, ob erstere Erscheinung, die Vorhofs-Dilatation, in solchen Fällen fehlt, oder frühzeitig verschwindet, bei denen später die meist gefürchtete Komplikation der Pneumonie, die Herzinsufficienz, eintritt. Nicht nur ein prognostisches Moment wäre hiemit gewonnen, sondern auch eine strikte und rationelle Indikation für die Anwendung der Herztonica bei Pneumonie. Die Lokalisation verhindert eventuell die Konstatierung dieser Erscheinung.

Postpneumonisches Exsudat.

Der diagnostische Wert der radiologischen Untersuchung ist gegenüber dem der klinischen Methoden dort sehr gering, wo es sich bei bestehender Unterlappenpneumonie um ein kleines, basales, postpneumonisches Exsudat handelt. Der so charakteristischen Zunahme der Dämpfung bei abnehmendem Atemgeräusch und dem abnehmenden, früher verstärkten Stimmfremitus vermag das Röntgenverfahren eine kaum sichere, vielleicht blos unter dem Eindruck des klinischen Befundes erhobene Saturationszunahme entgegenzuhalten. Eine auffallende Veränderung tritt erst dann ein, wenn das Exsudat die obere Infiltrationsgrenze übersteigt. Bei der Inkonstanz des von den Röhren heutiger Konstruktion ausgesandten Lichtes ist ein Urteil über Saturationsveränderung bei mehrmaliger Untersuchung überhaupt schwierig. Deutlich prägt sich dagegen ein, eine rechtsseitige Oberlappenpneumonie komplizierendes, pleurales Exsudat auf dem hellen unteren Lungenfelde aus.

Der Pneumothorax.

Aus methodischen Gründen lasse ich hier die röntgenologischen Erscheinungen bei Eintritt von Gas in die Pleumhöhle folgen.

Die bisherige radiologische Litteratur und meine Erfahrungen verfügen, trotz des lebhaften Interesses, das man allgemein den auffallenden Bildern dieser Affektion entgegenbrachte, über eine viel zu geringe Zahl klinisch und radioskopisch gut beschriebener Fälle. Ich nenne Kienböck-Wien (3), Bouchard-Paris (2), Béclère-Paris (3). In diesen Fällen handelt es sich stets um Pyopneumothorax mit freier oder teilweise angewachsener Lunge und, wie es scheint, um geschlossene Lungenfistel.

Da auch sechs von mir beobachtete Fälle, darunter ein zur Autopsie gelangter, mit obigen übereinstimmen, kann sich die nachfolgende Schilderung nur auf die genannten Formen beziehen.

Wenn das lufthältige Lungengewebe durch blosses Gas ersetzt ist, so dass die Strahlen an circumskripter Stelle oder in grösserem Umfang kein Lungenparenchym zu durchdringen haben, so nimmt 1. die Helligkeit des Lungenfeldes enorm zu. Sie ist dann bedeutend heller als bei intensivster Lungenblähung, 2. verschwindet die auch der normalen Lunge zukommende zarte, wölkig-netzförmige Zeichnung und auf hellem Felde bilden sich die schweren Teile der Thoraxwand, die Rippen, die Clavicula, Scapula und die Begrenzungen des Lungenfeldes mit

überraschender Deutlichkeit ab. Von den Rippen erscheinen auch die vorderen knorpeligen Anteile, die sonst kaum angedeutet sind, in scharf begrenzten, dichten Schattenbildern, selbst in ventrodorsaler Richtung. — Eine solche Helligkeit erfüllt, wenn die Lunge nicht durch pleurale Verklebungen an der Retraktion gehindert war, das Lungenfeld der kranken Seite, soweit es nicht durch die Schatten der atelektatischen Lunge oder eines flüssigen Ergusses eingenommen ist (Tfl. III, 1 rechts; 4 und 5 links; 6 rechts).

Der Lungenstumpf.

Die retrahierte Lunge, welche ihren Luftgehalt eingebüsst hat, liegt als intensiv dunkler, unregelmässig, halbeiförmig begrenzter, über faustgrosser Schatten in der Gegend des Hilus, wo sie den Eindruck eines dem Mittelschatten breitbasig aufsitzenden Mediastinaltumors macht.[1]) Für ihre Schattentiefe ist es völlig gleichgiltig, ob das Lungengewebe überall normal oder nahezu normal war, oder ob es mehr minder ausgebreitete Infiltrate beherbergt. Die normalen Teile erreichen ja durch den Verlust des Luftgehaltes das spezivische Gewicht und somit die Schattenintensität der infiltrierten. Es besteht daher in dem gleichmässigen Schatten der retrahierten Lunge keine radiologisch wahrnehmbare Differenzierung; eine eventuell früher vorhandene, durch distinkte Herdschatten gebildete verschwindet mit dem Eintritt des Pneumothorax.

Über diesen, den übrigen Methoden völlig unzugänglichen Punkt, den Zustand der betroffenen Lunge, giebt dagegen die Grösse des retrahierten Lungenstumpfes weitgehenden Aufschluss. Das Verdienst des Röntgenverfahrens ist hier um so grösser, als gerade dieser Punkt für die Prognose des Einzelfalles von anerkannt grösster Bedeutung ist. Jedes Infiltrat und nicht nur die grossen, sondern auch zahlreiche kleine, zerstreutherdige Verdichtungen, die in der ausgespannten Lunge eventuell der radiologischen Untersuchung entgangen wären, verhindern das Stück Lungenparenchym, in dem sie etabliert sind, am Collaps, an jener enormen Volumsabnahme, die die normale Lunge im Pneumothorax auf vielleicht $^1/_{20}$ ihres Volums verkleinert. Jedes Infiltrat vermehrt also die Grösse des collabierten Lungenstumpfes und diese Vergrösserung ist um so bedeutender, als der 20 fachen Verkleinerung der normalen Lunge die Gesamtgrösse der Infiltrate unvermindert gegenübersteht, so dass ein einzelner faustgrosser oder mehrere zusammen ebenso grosse Infiltrate die Grösse des Lungenstumpfes verdoppeln. Der Schluss von der Grösse des Lungenstumpfes auf den Zustand der Lunge enthält eine Fehlerquelle, da Cavernen, wenn sie am Collaps teilnehmen, das Maass ihrer Zerstörungen nicht in der Grösse des Stumpfes zum Ausdruck bringen. Dieser Umstand verliert aber dadurch an Bedeutung, dass grosse Destruktionscavernen ohne nennenswerte Infiltration des übrigen Lungenparenchyms fast nie vorkommen. Die Form des Lungenstumpfes weicht je nach der Grösse der einzelnen Infiltrate und der Lage derselben in der ausgespannten Lunge von der Form eines „normalen“ Lungenstumpfes ab. Die letztere wurde als unregelmässig halbkugelig bezeichnet. Dazu muss bemerkt werden, dass regelmässig ein dem Mediastinum anliegender Teil des Lungenstumpfes allmählich an Breite abnehmend, vom Hilus zur Lungenbasis zieht. Derselbe wird durch das Ligamentum pulmonis, das ihn an die Pleura mediastinalis fesselt, an der Retraktion verhindert. Einzelne Infiltrate in seinem Gewebe erzeugen ihrer Grösse entsprechend distinkte Verwölbungen. Stärkere Infiltration der collabierten Lunge kann der Beobachtung nicht entgehen. Geringere verlangen für ihre Wahrnehmung eine genaue Kenntnis der Form und Grösse des normalen Lungenstumpfes, die noch aussteht. Man sollte dieser Frage teils auf klinischem, wegen der seltenen Autopsie bei wenig geschädigten Lungenparenchym schwierigem, teils auf experimentellem Wege nähertreten.

Die Einwände, welche gegen das experimentelle Studium des Entstehungsmechanismus des Pneumothorax an der Leiche mit Recht erhoben wurden, treffen für das Studium der Grösse und Form der collabiorten Lunge, wie ich glaube, nicht zu. Als Messungsmethode dürfte sich die von Levy-Dorn für das Herz ausgebildete (siehe Herzmessung) nicht so sehr deshalb empfehlen, weil sie etwa hervorragend

[1]) Aus diesem Grunde ist thatsäch ein Pneumothorax für einen Mediastinaltumor gehalten worden. Die Beobachtung der abnormen Helligkeit des übrigen Lungenfeldes, sowie die noch zu beschreibenden eigentümlichen Erscheinungen lassen einen solchen Lapsus leicht vermeiden.

exakte Resultate giebt, sondern weil sie bei genügender Genauigkeit, klinisch wie auch bei Patienten mit so schwerem Allgemeinbefinden, wie es bei der in Rede stehenden Affektion häufig ist, mit der wünschenswerten Schnelligkeit ausgeführt werden kann.

Übrigens warten auch noch andere Rätsel des Mechanismus nicht nur der Entstehung des Pneumothorax mit Recht eine wesentliche Förderung durch die Radioskopie. Die Ansicht

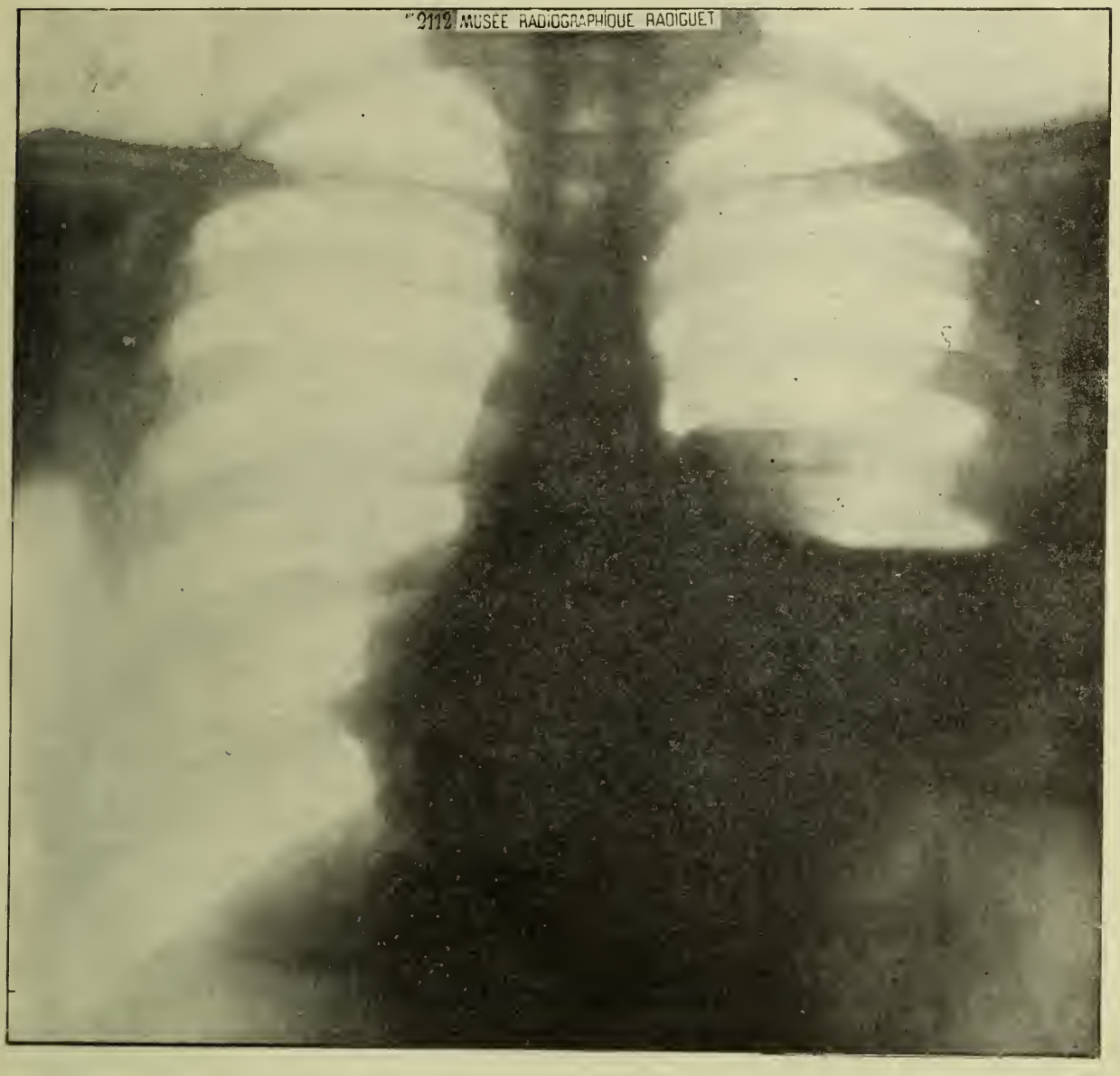

Fig. 28.

Pyopneumothorax sinister (Thèse Segneur). Dorsoventrale Aufnahme. Stellung der Röhre in der Höhe des Niveaux des Empyem, Aufnahme in sitzender Stellung, daher horizontale, scharfe obere Grenzlinie des Schattens desselben. Der Lungenstumpf ragt etwa zu $^1/_3$ aus dem flüssigen Ergusse heraus. Die Verdrängung des Mediastinum ist gering.

Béclères, dass die radioskopisch konstatierte Volumszunahme des Stumpfes mit ihrem Beginn den Zeitpunkt präzisiert, in dem sich die Lungenfistel schliesst, bedarf wohl der Einschränkung. Immerhin giebt die radioskopische Beobachtung des Verlaufes schätzenswerte Anhaltspunkte.[1])

[1]) Oudin et Barthélemy, Applications de la méthode de Röntgen aux diagnostique des affections thoracique. Bulletins et mémoires de la société médicale des hospitaux de Paris, 25. Juin 1897.

Die Form und auch die Grösse des Schattens der retrahierten Lunge wird übrigens ausser durch Infiltrate noch durch zwei weitere Faktoren beeinflusst, nämlich 1. durch Verdrängung des Mediastinums, mit dem auch der Lungenstumpf verdrängt wird, sodass er sich teilweise im Mittelschatten verbirgt. 2. durch partielle Anwachsungen der Lunge. Form und Grösse stehen jedoch hier in gesetzmässigem Zusammenhange. Beide hängen vom Ort und von der Ausdehnung der Anwachsung ab und können ungemein vielgestaltig sein. Die frei durch den Thoraxraum ziehenden Oberflächenteile solcher teilweise angewachsenen Lungen sind konkav (Tfl. III, 6). Recht häufig ist bekanntlich die Anwachsung der Lungenspitze. In diesen Fällen wird das bei Pneumothorax mit freier Lunge blendend helle Spitzenfeld (siehe Fig. 28, ferner Tfl III, 1, 5, 4) von einem intensiv dunklen Schatten eingenommen, der aussen in scharfem Winkel von der lateralen Thoraxwand zurücktritt und in nach aussen konkavem Bogen schief das Lungenfeld durchsetzend, zum unteren Ende des Ligamentum pulmonale, dem phrenicocardialen Winkel zieht. Siehe Tfl. III, 6. Seine obere Breite hängt natürlich von der Ausdehnung der Verwachsung ab. Béclère bildet einen Fall ab, der in Tfl. III, Fig. 1 wiedergegeben ist, wo als Folge einer thalergrossen Anwachsung der äusseren Peripherie der Spitze ein schmaler Strang atelektatischen Lungengewebes von dort schräg zu einem normal gestalteten, nur etwas verdrängten Lungenstumpf zieht.[1])

Verdrängung der Nachbarorgane.

Von den Verdrängungserscheinungen an den Nachbarorganen ist die des Mediastinum sowohl am gleichen wie am entgegengesetzten Mittelschattenrand (Herz, Aortenbogen) und an der Trachea wahrnehmbar. Am Herzen sieht man die bekannte pendelartige Verschiebung um die grossen Gefässe als Aufhängepunkt. Meist ist auch die Erweiterung der befallenen Seite an der Grössenzunahme des hellen Lungenfeldes und den wie in Inspirationsstellung verlaufenden Rippenschatten wahrzunehmen (Tfl. III, 1). Die Verdrängung des Zwerchfelles nach abwärts, welche mit Abflachung desselben und Vergrösserung des phrenico-costalen Winkels einhergeht, ist bei Fehlen eines flüssigen Ergusses direkt wahrnehmbar; besteht aber ein

Exsudat.

solcher, so ist die Schattenkontur des Zwerchfelles gedeckt und ist rechts auf keine Weise, links nur bei geblähtem Magen oder künstlicher Aufblähung desselben (durch nacheinander verabfolgtes Acidum tartaricum und Natrium bicarbonicum) sichtbar.

Die besprochenen Verhältnisse (Verdrängung und Drehung des Herzens, Formveränderung des Thoraxraumes, Erguss und Verhalten des Zwerchfelles) sind recht gut in Fig. 3, Tfl. III illustriert. Die Aufnahme stammt von einem toten Kaninchen, bei dem Verfasser gemeinsam mit A. Exner einen artificiellen linksseitigen Hämopneumothorax im Schirmbilde beobachtet hat. Besteht ein Erguss in der Pleurahöhle (gewöhnlich ein Empyem, bei dem abgebildeten Kaninchen ein kleiner Hämothorax), so wird die Basis des Lungenfeldes durch einen intensiven, keinerlei Differenzierung oder Innenzeichnung enthaltenden Schatten eingenommen, der sich oben in absolut scharfer, horizontaler Linie vom strahlend hellen Lungenfelde absetzt. Diese absolute Geradlinigkeit und absolute Schärfe des Flüssigkeitsspiegels kommt nur bei Pneumothorax vor und fehlt bei anderen, wenn auch noch so gut beweglichen Ergüssen. Je genauer man die Röhre im Niveau des Ergusses einstellt, desto grösser ist die Helligkeitsdifferenz, desto schärfer die lineare Begrenzung (Fig. 28; Tfl. III, 4, 5). Zu tiefe Einstellung schädigt sie mehr als zu hohe, Tfl. III, 1. Der hier vorhandene Kontrast ist der grösste, der in der Radiologie der Thoraxeingeweide vorkommt.

Bewegungserscheinungen.

Kienböck-Wien[2]) und Bouchard-Paris[3]) haben zuerst vier Bewegungserscheinungen an der Exsudatoberfläche beschrieben, welche von hervorragendem Interesse und, wie ich sehen konnte, teils auch von praktischer, differenzialdiagnostischer Bedeutung sind. Denn da der Satz Bauers, jeder Pyopneumothorax sei durch die alleinige radiologische Untersuchung

[1]) Béclère, Oudin et Barthelemy, siehe oben.
[2]) Wr. klin. Woch. 1898 No. 22 (und 51) 27. Juni 1898.
[3]) Bouchard, Académie de sciens, 8. August 1898.

erkennbar, bei atypischen Fällen Einschränkungen erfahren hat, thut es not, alles zusammenzutragen, was diagnostisch förderlich werden kann. Einige der folgenden Bewegungserscheinungen kommen, wie Kienböck richtig vermutet hat, auch bei sehr beweglichen Ergüssen anderer Art vor.

Bei Lageveränderung.

1. Das absolut geradlinige und absolut horizontale Niveau bleibt bei Lageveränderungen horizontal. Diese unveränderliche Horizontalität kommt nur bei Pneumothorax vor und fehlt bei anderen, wenn auch noch so frei beweglichen Ergüssen, bei denen das Niveau zuerst die Lageveränderung mitmacht und erst nach einigen Sekunden bis Minuten in die neue, ungefähr horizontale Lage einrückt. Ich konnte einen Fall von äusserst beweglichem Pleuraexsudat beobachten (spez. Gew. 1014, reichl. Eiweiss), dessen enorme Beweglichkeit und Lagerung in jedem tiefsten Punkt der Pleurahöhle die Erfahrensten anfangs trotz widersprechendem Auskultationsbefunde zur Annahme eines Pneumothorax verleitete, bei dem aber das Niveau der Flüssigkeit radioskopisch weder rein linear war, noch seine ungefähr horizontale Lage bei Lageveränderungen beibehielt; es kehrte vielmehr erst nach einigen Sekunden wieder in dieselbe zurück. Dieser Unterschied ist mittelst der übrigen klinischen Methoden nicht konstatierbar. Dass der Erguss bei allen Lageveränderungen nach Massgabe der Freiheit der Lunge stets die tiefste Lage einnimmt, kann auch radioskopisch verfolgt werden.

Succussio.

2. Stossendes Schütteln des Patienten ruft starkes, wellenartiges Schwanken des Niveau, sichtbare „succussio Hippokratis“, hervor. Dasselbe ist vor allem dem Pneumothorax eigen und kommt bei andersartigen Ergüssen wohl nur höchst selten vor, und wohl nie mit jener Leichtbeweglichkeit der Flüssigkeit wie im Pneumothorax. Der oben beschriebene Fall zeigte es zwar, aber nur träge und in minimalem Grade. Man hat von jeher für das Verhalten der Flüssigkeit im Pneumothorax das Beispiel von der halbgefüllten Flasche gebraucht. Hier, wo auch die Vermittlung des Vorgangs durch das Gesicht zutrifft, ist es besonders am Platze.

Cardiogene.

3. Wellenförmige, rhythmische, mit der Herzaktion synchron ablaufende relativ kleinschlägige Bewegungen der Oberfläche. Dieselben sind durch die rhythmischen Bewegungen solcher Teile des Gefässsystems bedingt, welche in den Spiegel der Flüssigkeit tauchen. Bei niedrigen und mittelhohen Ergüssen ist das Herz des Movens derselben und dann sind sie bei rechtsseitigem Pneumothorax anscheinend geringer als bei linksseitigem. Dass aber in dem Tfl. III, Fig. 4, 5 reproduzierten Fall mit hohem Empyem diese Rolle nicht dem Herzen, sondern der Aorta zufiel, lässt sich aus der bekannten Ruhe am Grunde bewegter Flüssigkeiten vermuten. Andersartige Ergüsse zeigen diese pulsatorische Erschütterung nur höchst selten; in dem oben erwähnten Falle von äusserst beweglichem Exsudat war sie jedoch deutlich ausgesprochen. Klinisch war sie bei Pneumothorax bisher nicht bekannt und in meinen und Kienböcks Fällen nicht nachweisbar. Bei blossem Empyem ist sie klinisch bekanntlich sehr selten und nur unter ganz besonderen Bedingungen wahrnehmbar (Empyema pulsans).

Paradoxe Respiration.

4. Die auffallendste Bewegungserscheinung am Niveau des Ergusses ist eine mehr oder minder beträchtliche, in meinen Fällen 3 cm erreichende respiratorische Bewegung in einem der normalen Zwerchfellbewegung entgegengesetztem Sinne: inspiratorische Hebung, exspiratorische Senkung. Die Erscheinung besteht auch, wenn bei Seitenlage das Exsudat in langgestreckter Form der lateralen Thoraxwand aufliegt. Die Hebung des Exsudates geschieht dann in der Richtung gegen den Mittelschatten hin. „Die Erklärung für das inspiratorische Ansteigen des Niveaus“, sagt Kienböck „kann auf verschiedene Weise versucht werden. So lässt sich denken, dass die nach unten konvexe Zwerchfellhälfte sich beim Inspirium kontrahiert oder durch Erweiterung des Thorax abgeflacht wird. Dies könnte ein Ansteigen des Ergusses bewirken. Ferner würde die Erscheinung durch folgende Hypothese erklärt: Die respiratorischen Verschiebungen des Niveaus kommen durch Vermittlung des Zwerchfells zustande. Jene Zwerchfellhälfte, auf welcher das Exsudat lastet, ist als gelähmt anzusehen und kann sich daher bei der Respiration nicht aktiv bewegen. Die

Diaphragmahälfte der gesunden Seite kontrahiert sich bei der Inspiration ausgiebig, drängt also gegen das Abdomen vor; die Baucheingeweide suchen naturgemäss nach der Seite des geringsten Druckes auszuweichen und heben infolgedessen während des Inspiriums die gelähmte Zwerchfellhälfte und die auf ihr ruhende Flüssigkeit empor. Diese passive Hebung des erkrankten Diaphragmas von Seite des Abdomens wird manifest durch Ansteigen des Flüssigkeitspiegels im Inspirium."

Es ist unwahrscheinlich, dass die Zwerchfellhälfte, auf welcher das Exsudat lastet, überhaupt gelähmt ist, besonders dass die Lähmung schon am 3. Tag nach eingetretenem Pneumothorax, wie ich es gesehen, eingetreten sein soll. Die Annahme, dass die Baucheingeweide bei der Wahl der Seite des geringsten Druckes gerade auf den mit hohem positiven Innendruck begabten kranken Pleuraraum verfallen, während sie doch schon bei der gewöhnlichen Respiration gewöhnt sind, als die Seite des geringsten Druckes, nach der hin auszuweichen leicht ist, die ungespannten Bauchdecken zu erkennen, entbehrt einer zureichenden Begründung. Der Kranke wird sich in seinem Lufthunger wohl hüten, die Wirkung seiner gesunden Zwerchfellhälfte durch Spannung der Bauchdecken zu schädigen. Man muss daher meines Erachtens auf die erste, von Kienböck gegebene Erklärung zurückgreifen, welche physikalisch und anatomisch vollkommen begründet erscheint. Wenn die Sektion einer mit einem Pneumothorax behafteten Leiche mit der Eröffnung der Bauchhöhle begonnen wird, lässt sich in der Mehrzahl der Fälle konstatieren, dass das Zwerchfell der kranken Seite blasenförmig gegen die Bauchhöhle vorgewölbt ist. Die Wirkung der inspiratorischen Kontraktion muss also in umgekehrtem Sinne erfolgen, den Thoraxraum verkleinern, seinen Inhalt heben.

Der perkutorische Nachweis der Erscheinung war in Kienböcks und meinen Fällen nicht zu erbringen. Von andersartigen Erkrankungen habe ich die Erscheinung einmal bei Obliteration der Pleurahöhle nach Pleuritis und komplizierendem Emphysem einseitig gesehen. Hier lag als Erklärung die Zwerchfellähmung durch Pleuritis und Aspiration der dadurch widerstandslos gewordenen elastischen Membran seitens der inspirierenden Thoraxhälfte nahe. Bei andersartigen Ergüssen fehlt meist jede respiratorische Bewegung. Bei dem oben erwähnten Fall hochgradig beweglichen Exsudates bestand respiratorische Bewegung des Niveau im normalen Sinne. Kienböck gab der Erscheinung den treffenden Namen der „paradoxen Zwerchfellbewegung".

Differenzialdiagnose.

Dass ein akutes Emphysem als Folge akuter Lungenlähmung klinisch mit Pneumothorax verwechselt werden kann, meint Rosenbach, radiologisch wohl nicht, es würde vor allem der Lungenstumpfschatten am Hilus fehlen und die Doppelseitigkeit dagegen sprechen, wenn ein solcher Fall mit seinem schweren Allgemeinzustande je wird untersucht werden können. Die radioskopischen Erscheinungen bei der differenzialdiagnostisch in Betracht kommenden Zwerchfellhernie werden bei dieser besprochen werden. Die Wahrscheinlichkeit einer radioskopischen Verwechslung der beiden liegt nicht nahe, wohl aber die Verwechslung kleiner, durch umfassende Verwachsungen abgesackter pneumothoracischer Bildungen mit grösseren wandständigen Cavernen. Siehe die Erscheinungen bei diesen. Die Litteratur weist keine solchen Fälle auf. Die Form des ganzen (Trichter oder Hohlkugel) und die Beschaffenheit der inneren Oberfläche, das einemal glatt, das anderemal uneben (beides klinisch unzugänglich), wären zu beachten. — Der äussere, auf traumatischem oder operativem Wege entstandene Pneumothorax ist meines Wissens in eingehender Weise nicht studiert worden. Beck (Newyork) und andere, die radiographisch ihn untersucht haben, legen das Hauptgewicht auf die Grössenbestimmung der Höhle. Die darauf basierende Beobachtung des Heilungsverlaufes gewinnt besonders dadurch an Bedeutung, dass mittelst Füllung der Höhle mit schweren Injektionsmassen (Wismuthemulsion, Jodoformglycerin) die Frage entschieden werden kann, ob beim Verschluss der äusseren Fistel am inneren Ende eine remanente Höhle besteht oder nicht. Eine eigentümliche Erscheinung bei Pneumothorax, die kürzlich von Béclère[1]) beschriebene inspiratorische Dislokation des Mediastinum in die erkrankte Thoraxseite ist bereits unter „Bronchostenose", mit der sie einen gewissen inneren Zusammenhang aufweist, beschrieben worden. Da sie ausserdem mangels Einigkeit in der Erklärung noch nicht diagnostisch verwertbar ist, mag sie hier übergangen werden.

[1]) Société médicale des Hospitaux de Paris, 12. Juil. 1900.

Die Lungenblähung.

Die radiologische Untersuchung beschäftigt sich bei dieser Erkrankung einerseits mit dem Zustande des Lungenparenchyms, anderseits mit den mechanischen und biologischen Begleiterscheinungen an den übrigen Thoraxorganen. Die radiologisch massgebende Veränderung am Lungenparenchym ist die Verschiebung des Verhältnisses des Luftgehaltes zu den luftfreien Gewebsanteilen zu Gunsten des ersteren. Die Folge ist eine Abnahme des spezifischen Gewichtes und daher eine Zunahme der radiologischen Helligkeit. Soweit die Veränderungen am Lungenparenchym und die mechanischen Folgeerscheinungen in Betracht kommen, ist das Thoraxbild bei tiefster Inspiration für das der Lungenblähung vorbildlich. Zwischen jenem und dem chronischen, essentiellen, von Gewebsschwunde begleiteten Emphysem besteht radiologisch nur ein gradueller Unterschied. Der folgenden Schilderung sei das essentielle Emphysem zu Grunde gelegt.

Parenchym.

Trotzdem die gleichmässige Helligkeitszunahme des Lungenfeldes eine recht bedeutende ist, kann die absolute Helligkeit durchaus nicht als Masstab der Intensität oder auch nur als Symptom des Emphysems überhaupt verwertet werden. Man kann mit verschiedener Lichtintensität willkürlich, z. B. bei der dunklen Herzfehlerlunge ein — absolut genommen — helleres Lungenfeld erzeugen als bei Emphysem, wohl aber kann man bei Verwendung derselben Röhre durch Vergleich mit einer normalen Lunge auch die grosse absolute Helligkeit bei Emphysem beweisen. Dieses Mittels bedarf es aber praktisch nicht, da wir im Vergleich der Lungenfelder mit ihren dichten Grenzorganen und den in der Thoraxwand liegenden knöchernen Teilen einen ausreichenden Masstab haben. Die abnorme Helligkeit zeigt sich in der Grösse der Differenz zwischen der Helligkeit der Lungenfelder und den genannten Schatten, also durch den hohen Kontrast des gesamten Thoraxbildes. Wir können diesbezüglich vier Grade unterscheiden, welche durch

den Pneumothorax,
das Emphysem,
die normale Lunge,
die Stauungslunge

repräsentiert werden. In dieser Reihenfolge nimmt der Kontrast des Thoraxbildes im allgemeinen, die absolute Helligkeit der Lungen und — ein Umstand von besonderer Bedeutung — die Schärfe und Prägnanz aller Kontur- und Innenzeichnungen der Lungenfelder ab. Während z. B. bei Stauungslunge die Sichtbarkeit wenig energischer, pulsatorischer Bewegungen an Herz und Gefässen wegen Unschärfe der Konturen oft in bedauerlicher Weise leidet, ist dieselbe bei normaler Lunge ausreichend, bei Emphysem wesentlich gesteigert.

Der Kontrast des ganzen Thoraxbildes wird überdies, wie wir wissen, durch eine entsprechende Röhrenqualität (Kritik) gesteigert. In Tfl. VI Fig. 3 haben beide Monate zusammengewirkt.

Thoraxform.

Die klinisch bekannte, emphysematöse Thoraxform kommt auch radiologisch zum Ausdruck. Man muss jedoch den Fehler vermeiden, die Röhre hoch oder tief einzustellen, weil dadurch die charakteristischen Erscheinungen der emphysematösen Thoraxform mehr ausgeprägt, respektive aufgehoben werden (Fig. 12, 1 *a*, 1 *c*, 2 *a*, 2 *c*). Die Röhre muss vielmehr in mittlerer Höhe (1 *b* und 2 *b*) eingestellt werden. Dann zeigt sich der Thorax ungewöhnlich breit, die hellen Spitzenfelder deutlich erweitert und an Umfang vermehrt; die Rippenschatten verlaufen mehr horizontal, die Interkostalräume sind breiter, die approximativ oder instrumentell gewonnene Projektion der Zwerchfellkuppe auf die vordere Thoraxwand ergiebt einen mehr oder minder beträchtlichen Tiefstand derselben. Bei einfacher Betrachtung in mittlerer Röhrenstellung ist derselbe oft nicht sehr auffallend. Dagegen fällt die Form des Zwerchfelles auf. Dasselbe ist schon bei mittleren Graden der Lungenblähung abgeflacht; dabei kann der phrenicocostale Winkel noch immer ziemlich tief sein, ist aber schon stets

Zwerchfell.

vergrössert. Bei höheren Graden ist das Zwerchfell sehr flach, eben noch nach oben gewölbt und der phrenicocostale Winkel so seicht und weit, dass das Zwerchfell fast in rechtem Winkel an die Thoraxwand stösst.

Respiration. Das Bild der inspiratorischen Bewegung des Zwerchfelles wird hier im Gegensatze zur normalen, vorwiegenden Senkung durch die Abflachung beherrscht. Nur bei geringeren Graden geht noch ein allgemeines Tieferrücken (auch der Spitze des phrenicocostalen Winkels) der Abflachung voraus, dann aber, und bei höheren Graden, bei denen der komplimentäre Raum schon in der Exspirationsstellung durch die Lungenblähung verbraucht ist, findet nur Abflachung ohne Tiefertreten der Spitze des Winkels statt. Diese Abflachung vermag kein umfangreicheres Tiefertreten der Kuppen (1—2 cm) und daher keine bedeutende Kapazitätszunahme der Lunge zu bewirken. Demgemäss fehlt bei Lungenblähung die bedeutende inspiratorische Aufhellung, besonders der basalen Lungenpartien, welche bei normalen Lungen so auffallend ist. Auch das übrige Lungenfeld zeigt keine wesentliche inspiratorische Helligkeitszunahme und keine umfangreiche Rippenatmung. Beim Husten zeigt der Emphysematiker in Momenten der Wirkung der Bauchpresse eine durch diese bedingte, bedeutende Hebung des Zwerchfelles, wie er sie exspiratorisch nie erreicht. Damit geht eine Verdunklung der basalen Lungenanteile einher, wie sie wieder bei normaler Lunge nicht gesehen wird, wenn man nicht aus der extremsten Exspirationsstellung der letzteren husten lässt und mit dieser vergleicht. Ungleichheit des Zwerchfellstandes und seiner Wölbung sowie seiner respiratorischen Veränderungen in geringem Grade ist bei Lungenblähung auch ohne pleurale Komplikationen nicht selten.

Herz. Während bei vorhandener Lungenblähung die übrigen klinischen Methoden oft jeden objektiven Aufschluss über die Grösse, Lage und Gestalt des Herzens verweigern und nur durch einen durchaus nicht allgemein giltigen Schluss eine willkürlich ergänzte Vorstellung von den genannten Momenten erlauben, wird die radiologische Untersuchung des Herzens durch ein bestehendes Emphysem nicht im geringsten beeinträchtigt, eher noch gefördert. Was das Verhalten des Herzens für die Prognose des Emphysems bedeutet, braucht hier nicht hervorgehoben zu werden.

Die sichtbaren Veränderungen am Herzen sind teils mechanische, teils biologische. Für die ersteren ist wieder die Stellung bei forcierter Inspiration vorbildlich.

Wie geschildert werden wird, beteiligt sich bei derselben auch die pars tendinea des Zwerchfells und das Herz. Die Spitze desselben rückt aber nicht vertikal nach unten, sondern zugleich auch nach innen, sodass die schräge linke Herzkontur, der linke Kammerbogen, steiler abfällt und die Spitze mehr nach unten gerichtet ist. Diese „Steilstellung des Herzens“ besteht nun auch bei der habituellen Inspirationsstellung, wie sie der Lungenblähung eigen ist, vorausgesetzt, dass nicht eine bedeutende Vergrösserung des Herzens vorhanden ist. Sie beruht auf der Notwendigkeit, in die sich das Herz versetzt sieht, beim Tiefertreten des Zwerchfelles, sich, da es durch seine Befestigung an den grossen Gefässen an einer ausgiebigen Senkung gehindert ist, mit einem grösseren vertikalen Durchmesser einzustellen. Seine freie Beweglichkeit im Herzbeutel erlaubt ihm diese Steilstellung. Die Steilstellung wird durch eine erhebliche Vergrösserung begreiflicherweise überflüssig. Ob mit dieser Drehung um die dorsoventrale Achse auch eine solche um die vertikale verbunden ist oder nicht, ist eine Frage, für deren Beantwortung bis jetzt nicht genügend radiologische Anhaltspunkte gefunden sind. Die allgemeine und partielle Vergrösserung des Herzschattens wird in der später zu schildernden Weise (siehe Herz) erkannt und gedeutet. Die abnorme Deutlichkeit und Grösse der „Pulmonalisvorwölbung“ und die überwiegende Pulsation derselben gegenüber dem Aortenpulse ist oft recht auffallend.

Die vorstehende Schilderung galt dem allgemeinen, über beide Lungen in annähernd gleichmässiger Ausdehnung verbreiteten Emphysem. Unter den partiellen Formen giebt nur die einseitige typische Bilder, die um so deutlicher sind, als ihnen die andere Seite ein

normales Thoraxbild oder das der Infiltration oder Thoraxschrumpfung — zugleich die Ursache des Emphysems — wie zum Vergleich entgegenhält (Tfl. II, Fig. 2). Man darf nur nicht in den häufigen Fehler verfallen, das Emphysematöse für normal zu halten und der anderen Thoraxhälfte wegen ihrer relativ dunkleren Lunge und ihrer respiratorischen Mittelstellung Infiltration oder Schrumpfung anzudichten. Die sorgfältige Beobachtung aller angeführten Symptome wird davor schützen.

Dislokation der Mediastinalorgane.

Bei einseitigem Emphysem besteht nicht selten Verlagerung der Mediastinalorgane nach der nicht emphysematösen Seite. Im Einzelfall ist aus dem Zustande der anderen Lunge und Pleura zu entscheiden, ob an derselben die Verdrängung durch das Emphysem oder auch Verziehung durch Schrumpfungsprozesse die Schuld tragen. Tfl. II, Fig. 1 giebt in der Inspirationsstellung bei Bronchostenose das typische Bild des einseitigen Emphysems, das sonst natürlich auch bei der Exspiration bestehen bleibt. Über die Bilder bei den einzelnen Ursachen des einseitigen Emphysems siehe Bronchostenose, Lungen- und Pleuraschrumpfung, einseitige, ausgebreitete Infiltration, Obliteration der Pleurahöhle etc. Beim partiellen Emphysem kleiner Lungenabschnitte reduziert sich in entsprechendem Maasse die Zahl der Begleiterscheinungen, und die schliesslich blos auf die Helligkeit einzelner Lungenpartien gegründete Diagnose bedarf aller Reserve, da eine Verwechslung mit Bronchiektasien und Destruktionskavernen und mit normalem Gewebe in infiltrierter Lunge leicht möglich ist. Ausserdem bedenke man, dass partielles Emphysem geeignet ist, durch seine Helligkeit in gleicher Richtung liegende Verdichtungen der Wahrnehmung zu entziehen. Dies gilt auch besonders von dem bullösen Emphysem der Spitze, hinter dem sich nicht selten Verdichtungsherde verbergen, wie mehrfache Autopsieen lehrten.

Frontale Durchleuchtung.

Die bisherige Schilderung bezog sich auf die sagittalen Durchleuchtungsbilder. Von den übrigen kommt nur das der frontalen Richtung in Betracht. Auch bei wenig ausgebildetem Luisschem Winkel ist hier der Retrosternalraum auffallend hell und gross, sowohl lang als tief. Oft reicht die Helligkeit vor dem Herzen bis zum Zwerchfell als Ausdruck dessen, dass sich der vertikale vordere Lungenrand vollständig vor das Herz geschoben hat.

Die Pleuritis sicca und die pleuralen Ergüsse.

Pleuritis sicca.

Die zarten fibrinösen Auflagerungen der Pleura bei akuter Entzündung entgehen der radiologischen Untersuchung. Bouchard und Guilleminot[1]) berichten, dass bei Pleuritis sicca exspiratorische Stellung der kranken Thoraxhälfte (steile Rippenschatten, enge Interkostalräume, Hochstand des Zwerchfelles) und verminderte inspiratorische Exkursion häufig sind. Direkt sichtbar ist nur der Erguss und die Schwarte, indirekt zugänglich sind die eben genannten und einige weitere Folgezustände während des Bestandes und nach der Heilung der Pleuritis. Wegen der vielen Eigenschaften, welche den radiologischen Bildern des Hydro- und Haemothorax mit denen des pleuralen Exsudates gemeinsam sind, seien alle im Zusammenhang besprochen und ihre Differenzen gelegentlich einander gegenübergestellt.

Ergüsse.

Die zwischen den einzelnen bestehenden Unterschiede in der Gesamtdichte, nach welchen sie sich in eine Skala reihen lassen würden, deren Enden durch das Transsudat und das eitrige Exsudat gebildet werden, ergeben nicht einmal im exakten Versuch nennenswerte Schattendifferenzen; in situ werden solche aus dem gleichen Grunde unverwertbar, wie die zwischen der roten und der grauen Hepatisation der Lunge. Ein Faktor der Schattenintensität, die Tiefenausdehnung der schattengebenden Masse ist nicht in entsprechendem Maasse kontrollierbar. Dessenungeachtet leiten Bergonié und Carrière aus ihren 11 Fällen pleuraler Ergüsse die Behauptung ab, dass eitrige Ergüsse etwas weniger dichte Schatten geben als seröse.

---

[1]) Comptes rendus, 12. VI, 1899, siehe auch Williams Symptom unter Apicitis.

Eine Form des pleuralen Ergusses, die mit Pneumothorax kombinierte, wurde bereits besprochen. Die Entfaltung aller Eigenschaften einer völlig frei beweglichen Flüssigkeit, wie sie dort die Regel ist, kommt bei den übrigen Formen der Ergüsse nicht vor. Auch nur einigermassen freie Beweglichkeit, horizontales Niveau und Empfänglichkeit für Erschütterungen gehört bei Exsudaten zu den Raritäten, bei Transsudaten, Hämo- und Pyothorax sind diese Eigenschaften zwar meist vorhanden, aber nur undeutlich und ihr Nachweis mühsam. Die Ursachen sind fürs erste — und das gilt für alle Arten des Ergusses, ausser dem im Pneumothorax etablierten — die Begrenzung derselben durch die Lungen, die nicht entfernt so beweglich wie die blosse Luft, der Neigung der Flüssigkeit zur Niveaubildung ihre relative Starrheit entgegensetzen, bald in die Flüssigkeit eintauchend, bald diese zwischen sich und der Thoraxwand zu beträchtlicher Höhe ansteigen lassend. Fürs andere bilden pleurale Verklebungen früheren oder jüngsten Datums, besonders bei Exsudaten, ein Hindernis für die Niveaubildung. Welche Rolle dabei der beim Entstehen eingenommenen Körperlage zugeschrieben wird, ist bekannt. Es steht zu erwarten, dass die Auflösung gewisser Rätsel hier wie sonst im Mechanismus der Entstehung der Ergüsse durch radiologische Beobachtung gefördert werden wird. Das mir bisher bekannte Material entspricht jedoch nicht den Anforderungen einer umfassenden Darstellung. Bezüglich des radiologischen Bildes müssen die gewöhnlichen Formen der Ergüsse nach der Grösse eingeteilt werden und zwar entspricht es den massgebenden Differenzen der Bilder am meisten, die kleinsten von den übrigen getrennt zu besprechen. Im allgemeinen lässt sich sagen, dass das Bestehen eines Exsudates, wenn seine Lage nicht besonders ungünstig ist und dasselbe eine gewisse Minimalgrösse erreicht hat, der zielbewussten radioskopischen Untersuchung nicht entgehen kann. Unter ungünstiger Lage ist die in den Nischen des Mediastinum bei abgesackten Exsudaten gemeint. Eine Minimalgrösse, wie sie für den perkutorischen Nachweis experimentell beigebracht ist, ist bisher nicht bekannt. Sie dürfte sich wenigstens für die typische Lage, den hinteren Pleurasinus leicht eruieren lassen und es ist anzunehmen, dass sie weit geringer ist als die perkutorische. Unter zielbewusster Untersuchung ist nicht blos die direkt auf Exsudat gerichtete verstanden. Um in alle zugänglichen Teile des Pleurasinus sozusagen hineinzuleuchten, genügt es meist, alle jene Röhrenstellungen und Durchleuchtungsrichtungen anzuwenden, welche zum Absuchen der Lunge nach Verdichtungsherden ebenfalls notwendig sind.

Ein-teilung.

Wie wir wissen, wird die untere Grenze des Lungenfeldes durch die Schattenkontur des Zwerchfelles gebildet. Denselben entspricht eine frontal auf der Zwerchfelloberfläche gezogen gedachte Linie, welche alle Punkte des Zwerchfelles vereinigt, welche von tangentialen Strahlen getroffen werden. Diese Linie zieht nur dann über die Höhe der Zwerchfellkuppe, wenn der Focus der Röhre in der Höhe der Zwerchfellkuppe steht, worauf Levy-Dorn aufmerksam zu machen Gelegenheit nahm. In allen anderen Fällen verläuft sie, wie man aus Fig. 1 entnehmen kann, verschieden weit vor oder hinter der Zwerchfellkuppel je nachdem die Röhre hoch oder tief steht und dorsoventrale oder ventrodorsale Strahlenvorrichtung verwendet wird. In jedem Falle bilden die das Zwerchfell tangierenden Strahlen insgesamt ein Stück einer, entsprechend der Zwerchfellkrümmung gekrümmten Mantelfläche eines Kegels. Was über derselben liegt, erscheint auf hellem Lungenhintergrunde, was unter ihr liegt, verschwindet im dunklen Schatten der Abdominalorgane. Bei mittlerer Röhrenstellung verschwinden daher die vorderen und hinteren Pleurasinus, ob man nun dorsoventral oder entgegengesetzt durchleuchtet. Ergüsse von geringer Quantität, welche mit Vorliebe in diesen Gegenden liegen, sind daher bei dieser Röhrenstellung unsichtbar. Es stehen nun fünf Wege offen, dieselben ans Licht zu bringen, von denen die ersten drei auch auf Verdichtungsherde in den Lungenrändern anwendbar sind.

Nachweis kleinster Ergüsse.

Röhren-stellung.

1. Veränderung der Höhenstellung der Röhre. Man prägt sich die beiderseitige Lage

[1]) Deutsche medic. Wochenschrift 1900, No. 35—37.

der Zwerchfellkuppeln ein, hebt oder senkt die Röhre, je nachdem man den vorderen oder hinteren Pleurasinus erhalten will und konstatiert im positiven Falle, dass jetzt die untere Begrenzung des Lungenfeldes auf der kranken Seite höher steht und ihre lineare Schärfe verloren hat, indem ein mehr oder minder intensiver, nach oben an Dichte abnehmender Schatten an ihre Stelle getreten ist, oder dass beiderseits eine gleich oder verschieden hohe, oben unscharf begrenzte Schattenmasse das Lungenfeld nach unten abschliesst. Annähernd gleich gute Resultate erreicht man, wenn man bei hoher Röhrenstellung ohne jedesmalige Verschiebung der selbennacheinander von hinten und vorn durchleuchtet, wobei zuerst der vordere, dann der hintere Pleurasinus zugänglich wird. Das hat ausserdem den Vorteil, dass der jedesmal zugänglich gemachte Pleurasinus die radiologisch günstigste Lage einnimmt, nämlich die der bildauffangenden Fläche nächste und dass das Verfahren einfacher ist. Ich will hier noch bemerken, dass es bei meiner früher begründeten Gewohnheit, zuerst zu radioskopieren und dann die übrigen klinischen Methoden zu gebrauchen, um hierauf eventuell die radioskopische Untersuchung zu wiederholen, nicht selten vorgekommen ist, dass mir wegen Ausseracht-lassung der beschriebenen und noch zu beschreibenden Methoden zum Nachweis kleiner Ergüsse sicher nachweisbare Ergüsse im hinteren und ein ähnlich lokalisierter Verdichtungsherd im vorderen Pleurasinus bei der ersten Untersuchung entgangen sind.

Drehung.

2. Liegt ein kleiner Erguss im vorderen oder hinteren Pleurasinus und ist seine Ausdehnung eine so geringe, dass er weder über die Zwerchfellkuppe reicht, noch sich lateralwärts in den axillaren Teil des Sinus erstreckt, so kann er in Erscheinung treten, wenn man den Patienten um seine Vertikalachse so dreht, dass der phrenicocostale Winkel des Lungenfeldes nicht durch den axillaren, sondern durch einen anderen vor oder hinter jenem liegenden Teil des Sinus gebildet wird. Auf diese Weise lässt sich durch langsames Drehen des Patienten der grösste Teil des unteren Pleurasinus, der zwischen der Skapular- und der Mamillarlinie gelegene zugänglich machen. Im positiven Falle erscheint er — sonst ein heller, spitzer Winkel — durch eine Schattenmasse ausgefüllt, welche nach oben deutlich begrenzt ist, deren innere und äussere Abgrenzung von der ebenfalls dunklen Umgebung der Lungenfelder nicht möglich ist. Die respiratorischen Veränderungen an diesem Schatten gestalten sich verschieden, je nachdem der Erguss flüssig oder geronnen ist, normale Verhältnisse der Pleura und Lunge und normaler Respirationstypus oder abnorme Zwerchfellaktion und Verklebungen der Pleura bestehen. Im ersten Fall, wenn der Erguss frei und die Zwerchfellrespiration normal ist, steigt der phrenicocostale Winkel samt dem Erguss, den er enthält, inspiratorisch nicht nach abwärts, sondern auf der Höhe der forcierten Inspiration, wenn sich das Zwerchfell abflacht, nimmt die Höhe des Flüssigkeitsschattens ab, die Breite zu, sodass er am Zwerchfellabhang höher hinaufreicht, als dies vordem der Fall war. Da nämlich auch die kleinsten Ergüsse den komplimentären Pleuraraum als tiefsten Punkt der Pleurahöhle aufsuchen, erfüllen und erweitern, so kann inspiratorisch ein Tiefertreten des Ergusses in gleichem Sinne, wie das Einrücken des Lungenrandes in den Komplimentärraum nicht erfolgen. Eine inspiratorische Senkung des Schattens kann natürlich auch nicht auftreten, wenn die Pleurahöhle unterhalb des Ergusses obliteriert ist. Aus diesem Grunde müssen zwei gleich hohe Ergüsse verschieden hoch erscheinen, ohne dass diese Thatsache im Einzelfall kontasierbar ist.

Ist das Exsudat nicht frei beweglich, sei es geronnen, sei es abgekapselt, so entsteht inspiratorisch eine Knickung der Schattenkontur des Zwerchfelles, indem nur die inneren Anteile desselben sich bewegen und zwar im Sinne einer blossen Abflachung. — Wie oben erwähnt, kommt ein Teil dieser Untersuchungsarten auch für Verdichtungsherde in den Lungenrändern in Betracht und ich muss jetzt hinzufügen, dass auch ein Teil der beschriebenen Bilder denen bei Verdichtungsherden gleicht.

Ein im unteren Lungenrand sitzender Verdichtungsherd kann die gleiche Schattenbildung und die gleichen respiratorischen Bewegungserscheinungen bei Vorhandensein von Verklebungen zeigen. Selbst die Höhenabnahme und Breitenzunahme auf der

Höhe der Respiration kommt bei Herdschatten vor, was bei nicht ganz kompakten, nicht völlig starren und luftleeren Herden wohl erklärlich ist. Bei freier Pleurahöhle zeigen Herde im Lungenrand respiratorische Verschiebung. — Dass in diesen Dingen noch zahlreiche Kombinationen, z. B. Anwachsung der Superficies costalis, Freisein der superf. diaphragmatica pulmonum etc. und die entsprechenden Kombinationen mit Erguss und Verdichtungsherden wechselnde Bilder geben, über deren Deutung sich in Kürze nichts sagen lässt, ist begreiflich. Eines soll noch hervorgehoben werden: Die gleichmässige Ausdehnung einer Schattenmasse den Pleurasinus entlang, hinten, in der Seite und eventuell auch vorn spricht aus physikalischen Gründen für einen Erguss.

Frontale Diaskopie.

3. Das hintere innere Ende des Pleurasinus, das in sagittaler Richtung innerhalb des Mittelschattens vor und zur Seite der Wirbelsäule liegt und in den schrägen Projektionsrichtungen als unteres Ende des hellen Mittelfeldes undeutlich und für kleine Ergussschatten nicht verwertbar erscheint, gehört trotzdem nicht zu jenen oben erwähnten mediastinalen Nischen, in denen sich kleine Ergüsse verbergen können. In frontaler Richtung erscheinen dieselben (natürlich auch grössere) im Retrocardialfeld und zwar meist an den sichtbaren Wirbelsäulenschatten breit angelehnt und vorne schräg abfallend. Siehe Fig. 29. Zwischen ihm und dem Herzen bleibt dann noch ein grösserer oder kleinerer spaltartiger Raum frei oder aber der helle Retrocardialraum ist, wie bei grösseren Exsudaten stets, vollständig gedeckt. Selbstverständlich muss dabei das Exsudat nicht wirklich hinter dem Herzen liegen, ja kleine liegen sogar gewöhnlich nicht dort, sondern seitlich von den hier meist weggeleuchteten Wirbelkörpern im hinteren Pleurasinus der einen oder anderen Seite. Selbst recht kleine vermögen hier durch Wirkung der Deckung mit den Wirbelkörpern deutlich zu werden.

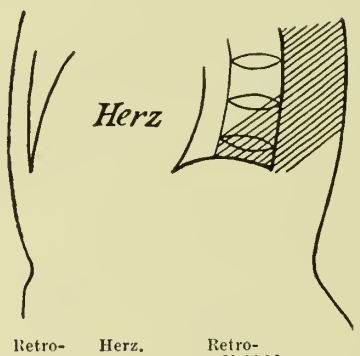

Fig. 29.

Im Retrocardialfeld liegt (schräg-schraffiert) ein kleiner pleuraler Erguss. Er ruht auf dem Zwerchfell und zeigt eine schräg abfallende vordere Grenze.

Das helle Retrocardialfeld wird ja, wie wir wissen (s. S. 38), in seinem hinteren Anteil durch die Reihe der hell durchleuchteten Wirbelkörper gebildet, sodass das Exsudat daher teilweise auch neben der Wirbelsäule liegen kann, wenn es im Retrocardialfeld erscheint.

Seitenlage.

4. Frei bewegliche kleine Ergüsse, welche im hinteren Pleurasinus schlecht zugänglich sind, lassen sich durch Seitenlagerung in den gut sichtbaren axillaren Anteil desselben befördern. Das ist jedoch durchaus nicht jedesmal und oft erst nach minutenlanger Seitenlage oder seitlich gebeugter Stellung zu erreichen und kommt im allgemeinen nur bei Transsudaten vor, bei kleinen Ergüssen im Pneumothorax jedoch findet es regelmässig statt. Die flüssige Natur der Schattenmasse ist im positiven Falle natürlich erwiesen.

Magenblähung.

5. Eine weitere Methode, kleine, im Pleurasinus liegende Ergüsse, welche bei gewöhnlicher Durchleuchtung unsichtbar sind, weil sie unterhalb der Zwerchfellkontur in den Schatten der Bauchorgane fallen, zugänglich zu machen, ist die Aufhellung eben dieser subphrenischen Organe. Dieselbe kann nur links durch Gasblähung des Magens (getrennte Verabreichung von Acid. tartaricum und Natr. bicarbonicum) erzielt werden. Oft besteht sie schon ohne unser Zuthun. Der in die Zwerchfellkuppe von unten einrückende Fundus des Magens setzt jetzt das helle Lungenfeld gleichsam nach unten fort und nun kann sich der Exsudatschatten deutlich abbilden. Er thut dies als querer dunkler Streif, der meist oben und unten unscharf begrenzt in einer mittleren Zone am dichtesten ist. Die untere Grenze stellt hier nicht die Zwerchfellkuppe bei, sondern die Scheitellinie des Pleurasinus, in dem das Exsudat liegt, also meist des hinteren. Eine respiratorische Bewegung ist deshalb auch nur an der oberen Kontur zu sehen. Anders gestalten sich die Bilder — ich will das vorwegnehmen — bei grösseren

Exsudaten, die nicht nur den hinteren, sondern auch den seitlichen und vorderen Sinus erfüllen und über die Zwerchfellkuppe hinweggehen. Bei geblähtem Magen ist dann die untere Schattengrenze desselben nicht horizontal, sondern mit der Konkavität nach unten gewölbt, wenn auch sehr flach und entspricht dem tiefstehenden und unter der Last des Ergusses abgeflachten Zwerchfell. Sie zeigt dann auch respiratorische Bewegung und zwar im gewöhnlichen Sinne: inspiratorische Senkung, exspiratorische Hebung. Die Exkursionsgrösse ist bei grossen Ergüssen gering, aber auch bei kleinen, gegenüber der gesunden Seite wesentlich herabgesetzt. Eine paradoxe respiratorische Bewegung (inspiratorische Hebung) habe ich hier nie beobachtet.

Mittelgrosse und grosse Ergüsse.

Abgesehen von den kleinen Ergüssen ist eine weitere sondernde Einteilung nach der Grösse radiologisch zwecklos; sowohl in der Form als in der Lage und in den Erscheinungen der Nachbarorgane bestehen nur mehr graduelle Unterschiede.

Im allgemeinen wächst die Höhe des Ergusses und die basale Schattenintensität proportional. Die Abweichungen von dieser Regel stimmen mit den jeweiligen klinischen Befunden insofern überein, als bei hohen und wenig intensiven Schatten der helle Schall vorne, die im ganzen mehr posteriore Lage des Ergusses beweist und die ausgedehnte Vorlagerung der Lunge die geringe Schattenintensität erklärt. Die obere Grenze verhält sich mannigfach. Bei hohen, über den Hilus reichenden Ergüssen fällt sie am häufigsten schräg von oben aussen nach innen unten ab, eine Thatsache, die wohl in der Abhängigkeit der komprimierten Lunge vom Hilus begründet ist. Die Lunge würde, wenn sie völlig frei in der Pleurahöhle läge, auf dem Exsudat schwimmend, die oberste Stelle im Thorax einnehmen. Sie ist aber am Hilus und von ihm abwärts mittelst des Ligamentum pulmonale am Mediastinum befestigt und wird daher vom ansteigenden Exsudat nach oben und innen gedrängt. Die Grenzlinie zwischen Lunge und Erguss läuft daher schräg von oben aussen nach unten innen (Fig. 30, ausgezogene Linie). Doch kommen auch horizontale und selbst entgegengesetzt geneigte Grenzlinien vor. Fig. 30, punktierte Linien. Verklebungen der Pleura, welche die naturgemässe Lagerung des Ergusses oben aussen verhindern, spielen hierbei wohl eine Rolle. Autoptische Befunde in solchen Fällen sind mir nicht bekannt. Bei mittelgrossen ist die obere Grenze ungefähr horizontal. Linear ist übrigens die obere Grenze nie; stets ist sie unregelmässig, verschwommen abklingend. Trotzdem lässt sich ihre meist posteriore Lage durch Höhenverschiebung der Röhre nachweisen.

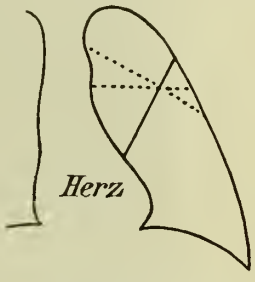

Fig. 30.
Die Grenzlinie zwischen dem Schatten pleuraler Ergüsse und der verdrängten Lunge verläuft gewöhnlich von oben aussen nach unten innen (ausgezogene Linie) mitunter in anderen Richtungen (punktierte Linien).

Verdrängung der Nachbarorgane.

Die Verdrängungserscheinungen sind naturgemäss nicht am angrenzenden, sondern nur am entgegengesetzten Schattenrand der Nachbarorgane bemerkbar. Dies gilt nicht nur für die Organe des Mittelschattens, von denen das Herz meist am stärksten beteiligt ist (siehe Fig. 31), sondern auch für das Zwerchfell. Die untere Fläche desselben ist linkerseits durch Magenblähung in der schon geschilderten Weise zugänglich und so die Zwerchfellverdrängung konstatierbar. Kleine, abgesackte, nicht im hinteren Pleurasinus gelegene Exsudate habe ich nicht beobachtet.

Interlobäre Pleuritis.

Unter dieselben gehört auch die interlobäre Pleuritis. Einige meiner Fälle zeigten zwar Bilder, welche nur als Residuen einer solchen aufgefasst werden können, interlobäre Ergüsse jedoch kamen nicht in meine Beobachtung. Béclère war darin glücklicher. Ich resumiere seine Erfahrungen. Das eine der beiden im übrigen intakten Lungenfelder enthält einen spindelförmigen, mehr oder minder dickbauchigen, quer oder schräg von oben innen nach unten aussen verlaufenden Schatten, dessen obere und untere Begrenzungen scharf linear gezogen sind, so scharf, wie etwa die des Zwerchfelles. Ihre Lage entspricht entweder der linken oder einer der beiden rechten interlobären Spalten. Das ganze Bild scheint ungemein

charakteristisch zu sein, insbesondere scheint die Schärfe der Begrenzung, die sich aus der Natur der Sache begreift, bei dieser Lage des Herdes nicht leicht auf eine andere Weise zu stande kommen zu können.

Fig. 31.

Rechte Thoraxhälfte bei dorsoventralem Strahlengang (Vorderansicht). Das linke Lungenfeld ist in der Figur weggelassen, es war durch ein grosses pleuritisches Exsudat völlig beschattet. Das rechte, hier sichtbare, ist durch das Einrücken des verdrängten Herzens erheblich verschmälert. Der sichtbare Herzschattenrand gehört dem rechten Vorhof an.

In den meisten dieser Fälle handelte es sich um Empyeme, die mangels eines klinisch nachweisbaren Herdes unter dem Bilde der Septikämie verliefen. Wenn sie jedoch, wie dies häufig geschieht, in einen Bronchus durchgebrochen sind, und der plötzliche Beginn reichlicher

eitriger Expektoration — ein Umstand, der nach Rosenbach stets den Verdacht auf interlobäres Empyem lenken soll — nicht genügend gewürdigt wurde, deuten die Erscheinungen auf eine destruktive Lungenerkrankung hin.

Beobachtung Béclères:

5 Jahre altes Kind. Husten mit massenhaftem, eitrigem Auswurf, intermittierendes Fieber, Abmagerung, Trommelschlägelfinger, Lungenbefund normal. Die mehrfach gestellte Diagnose Lungentuberkulose wurde, nachdem die radiologische Untersuchung den oben beschriebenen Befund ergeben hatte, richtig gestellt. Die Autopsie, welche der Thoracotomie folgte, bestätigte den Befund.

Man sieht, dass es sich hier um eine Affektion handelt, welche klinisch höchstens vermutet, radiologisch häufig mit Bestimmtheit erkannt werden kann.

Schon eingangs wurde erwähnt, dass die Differenzierung der Ergüsse nach der Natur der Flüssigkeit auf Grund der Schattenintensität nicht möglich ist. Aber auch einem weiteren Momente, der Beweglichkeit des Ergusses, ist in dieser Beziehung nicht allzugrosse Bedeutung beizulegen. Immerhin kann man die Ergüsse in eine Reihe bringen, in welcher die Beweglichkeit vom Empyem über den Haemo- und Hydrothorax zum Exsudat hin abnimmt. Der Erguss beim Pneumothorax (siehe diesen) würde, welcher Natur er immer ist, an die Spitze dieser Reihe treten. Eine verlässliche Unterscheidung lässt sich, wie der beim Pneumothorax erwähnte Fall eines äusserst beweglichen Exsudates beweist, auf dieses Moment nicht stützen, ebensowenig wie aus bekannten Ursachen die Einseitigkeit eines Ergusses gegen die Annahme eines Hydrothorax ins Treffen geführt werden kann. Einer der Gründe eines zwar auf allgemeinen Ursachen beruhenden, aber dennoch einseitig auftretenden Hydrothorax, die Obliteration der Pleurahöhle der gesunden Seite, ist zwar radioskopisch wenigstens für den unteren Lungenrand nachweisbar, die anderen aber, wie gewisse, die Durchlässigkeit der Pleura an der kranken Seite steigernden Momente sind natürlich nicht zugänglich.

Folgeerscheinungen.

Recht typisch sind die Bilder der sekundären bindegewebigen Verdickungen der Pleura. Sie sind charakteristisch durch ihre streng wandständige und meist basale Lokalisation und ihre flächenhafte, über grosse Gebiete des Lungenfeldes sich erstreckende Verbreitung in vollkommen gleicher aber mit der Durchleuchtungsrichtung auffallend wechselnde rIntensität. Das typische Verhalten, das man häufig auch als Nebenbefund zu sehen Gelegenheit hat, ist nämlich folgendes: Die sagittale, dorsoventrale Durchleuchtung ergiebt nichts Abnormes in beiden Lungenfeldern. Man lässt den Patienten das Gesicht der Röhre zuwenden und sieht nun bei ventrodorsaler Durchleuchtungsrichtung einen ziemlich intensiven Schatten aus den Schatten der Bauchorgane ohne Abgrenzbarkeit von Zwerchfell aufsteigen und in verschiedener Höhe des Lungenfeldes allmählich abklingend sich auflösen. Unwillkürlich dreht man den Patienten zur dorsoventralen Richtung zurück, um sich zu überzeugen, ob man einen so auffallenden Schatten das erste Mal in dieser Richtung übersehen hat. Man konstatiert dann entweder, dass thatsächlich von ihm nichts zu sehen ist, oder aber, dass doch die Lungenfeldbasis der betreffenden Seite nicht ganz so hell ist, die Zwerchfellkuppe sich nicht ganz so scharf vom hellen Lungenfelde abhebt, wie auf der gesunden Seite. Die Entfernung der dorsalen Schwarte von dem der Brust aufliegenden Schirm bedingt durch Vergrösserung und entsprechende Intensitätsabnahme sowie durch Diffusion das völlige oder fast völlige Verschwinden einer Schattenbildung, die bei den entgegengesetzten, höchst günstigen Verhältnissen mit unübersehbarer Deutlichkeit in Erscheinung tritt. Der Unterschied in beiden Durchleuchtungsrichtungen ist um so grösser, je näher die Röhre steht. (Tfl. IV, 5; ventrodorsales Bild.)

Pleuraschwarten.

Grössere Schwarten machen so keine diagnostischen Schwierigkeiten, weil die Verwechslung mit Ergüssen und Infiltraten kaum je in Betracht kommt. Ein Erguss von bedeutender Höhe erreicht eben wohl stets, wenigstens basal, einen derartigen Tiefendurchmesser, dass auch in der ungünstigeren Durchleuchtungsrichtung, also gewöhnlich der dorsoventralen,

ein intensiver Schatten zustande kommt. Kleine, vor allem niedrige Schwarten jedoch können mit Exsudaten besonders dann verwechselt werden, wenn sie wegen bedeutender Dicke Schattenintensitäten erreichen, die niedrigen und daher auch meist in ventrodorsaler Richtung wenig ausgedehnten Ergüssen entsprechen. Für diese Fälle schafft die frontale Durchleuchtungsrichtung überzeugende Bilder, welche zu berücksichtigen auch bei grösseren Schwarten lohnend ist. Während — Fig. 29, Seite 94 — kleine und grössere, den hinteren Pleurasinus einnehmende oder ihn überschreitende Ergüsse den hellen Retrocardialraum teilweise oder ganz decken, erscheint dieser in völlig normaler Helligkeit, wenn eine Schwarte die Ursache des in sagittaler Richtung gesehenen Schattens ist.

Nicht hinten unten gelegene Pleuraschwarten entbehren dieses überzeugenden Kriteriums, behalten aber die andere Eigenschaft bei, in einer Richtung ein deutliches, in der entgegengesetzten ein kaum bemerkbares (oder unsichtbares) Schattenbild zu geben. Selbstverständlich ist die Unterscheidung von einem, flächenförmig sich über die Pleura hin verbreitenden Neoplasma nicht möglich. Nicht basale Lage erregt ein wenig Verdacht auf einen von der gewöhnlichen Schwartenbildung abweichenden Prozess.

Interlobäre Schwarte.

Eine durchaus andere Stellung nimmt begreiflicherweise die interlobäre Schwarte ein. Den Béclèreschen Fällen kann ich drei weitere, allerdings nicht autoptisch erwiesene hinzufügen. Durch das sonst helle Lungenfeld sieht man bei einer gewissen Röhrenstellung eine mehr oder minder schräg von innen oben nach unten aussen abfallende, scharf gezeichnete, strichförmige dunkle Linie. Versucht man nun, in der Meinung, dass man es mit einem festen Strang zu thun habe, durch Heben und Senken der Röhre aus der gleichsinnigen Bewegung des Schattens in der bekannten Weise die Lokalisation des vermeintlichen Stranges zu ermitteln, so verschwindet sein Schatten spurlos, um erst wieder plötzlich zu entstehen, wenn die Röhre wieder die erste Stellung einnimmt. Die Erklärung dieser Erscheinung kann nur darin liegen, dass das schattenwerfende Gebilde eine ziemlich dünne Membran ist, die nur dann einen merklichen und zwar linearen Schatten wirft, wenn die Röhre in der gleichen Ebene steht und sie so die Membran in sich selbst projiziert, während dieselbe in jeder anderen Stellung, bei der sie von den Strahlen quer oder schräg durchsetzt wird, wegen ihrer geringen Dicke und ungünstigen Fernlage zum Schirm eine merkliche Strahlenabsorption nicht zu Wege bringt. Beobachtet man die Erscheinung bei entgegengesetztem Strahlengang und berücksichtigt die jedesmal zum Erscheinen des strichförmigen Schattens nötige Höhe der Röhrenstellung, so kann man konstatieren, dass die Röhre am Rücken hoch, vor der Brust tief stehen muss, dass die Ebene der Membran daher entsprechend dem Verlauf des interlobären Spaltes schief von hinten oben nach vorne unten zieht. Normalerweise sieht man im Röntgenbilde nichts von den Grenzflächen der Lappen. Differenzial-diagnostisch kommen andere strichförmige Schatten im Lungenfeld in Betracht (siehe Kavernen und Zwerchfellhernie). Die als Ausdruck einer flächenhaften Verdichtung entsprechend den Lappengrenzen beschriebenen Erscheinungen machen aber ein Verkennen unwahrscheinlich.

Concretio pleurarum.

Die Obliteration der Pleurahöhle macht im Lungenfelde in unkomplizierten Fällen, abgesehen von abnormen respiratorischen Bewegungen an der Basis, keine Erscheinungen. Ihr Einfluss auf Lungenherdbewegungen ist schon erörtert. Die Zunahme des sonst spitzen phrenico-costalen Winkels bei der Inspiration mit fast senkrechtem Ansetzen des Zwerchfells an die laterale Thoraxwand ohne Tiefstand und ohne inspiratorische Senkung des Scheitels dieses Winkels charakterisiert die einfache Obliteration der Pleurahöhle.

Schrumpfung.

Nach Pleuritis mit sekundärer Schwartenbildung auftretende Thoraxschrumpfung wurde im allgemeinen Teil dieser Abschnitte erwähnt und soll im Kapitel Lungentuberkulose nochmals eingehend erörtert werden.

Die Tuberkulose der Lungen.

Die radiologisch nachweisbaren Läsionen der Lungen, welche durch den tuberkulösen Prozess zustande kommen, sind einerseits die Verdrängung der Luft aus dem Parenchym unter Substituierung des lufthaltigen Lungengewebes durch das tuberkulöse Granulationsgewebe, durch Käsemassen oder Schwielengewebe, anderseits die ersatzlose Zerstörung des Lungenparenchyms mit Bildung von Luft- oder Sekret-gefüllten Hohlräumen. Mit diesen Vorgängen geht Vermehrung, resp. Verminderung des spezifischen Gewichtes einher, welche radiologisch zugänglich sind, da ihnen eine Vermehrung und Verminderung der Kraft entspricht, Röntgenstrahlen zu absorbieren und so dunkle und helle Stellen am Bilde zu erzeugen. Auf dem unveränderten, hellen Grunde des Lungenfeldes können sich so Verdichtungen und leere Kavernen in infiltrierter Umgebung leicht abheben, leere Kavernen in nicht infiltrierter und von Sekret erfüllte in infiltrierter Umgebung schwerer. Die beiden ungünstigeren Fälle charakterisieren sich durch andere Momente. Mit den Bildern der lokalen Lungenprozesse gehen abnorme Respirationsformen als Begleiterscheinung einher. Im folgenden wollen wir uns zunächst blos mit den lokalen Lungenprozessen beschäftigen und von diesen wieder die Erscheinungen der Infiltration vorausgehen lassen. Allgemeines.

1. Alle Bilder von einem einzelnen, eben wahrnehmbaren Herd bis zur fast vollständigen Verdunkelung des ganzen Lungenfeldes kommen hier vor und es thut not, eine Gruppierung der wechselvollen Formen vorzunehmen. Béclère, der, wie die Franzosen überhaupt, frühzeitig der radiologischen Diagnostik der Lungentuberkulose besondere Beachtung geschenkt hat,[1]) wählt den klinischen Standpunkt als Grundlage seiner Einteilung und trennt daher die radiologischen Bilder der „Tuberculose latente“ (funktionelle Allgemeinerscheinungen) von der „T. douteuse“ (physikalische Zeichen ohne Bacillenbefund) und der „T. certaine“ (bakteriologischer Nachweis). Im allgemeinen gehen ja gewiss die klinischen radiologischen und pathologischen Befunde einigermassen parallel, insofern als einerseits eine ausgebreitete Tuberkulose meist physikalisch, bakteriologisch, radiologisch und pathologisch unzweifelhafte Erscheinungen macht, anderseits alle diese Erscheinungen im initialen Stadium geringfügig sind. Aber abgesehen von diesen grössten Gegensätzen lässt sich diese Parallele nicht durchführen. Wir wissen ja längst, wie wenig kongruent hier die klinischen und pathologischen Bilder sind. Wie ausgebreitet die Lungentuberkulose sich autoptisch erweisen kann, ohne dass die klinischen Methoden über die Symptome des Katarrhs wesentlich hinauskommen und umgekehrt. Den pathologischen Verhältnissen durch simliche Wahrnehmung und logische Schlussfolgerung nahezukommen ist aber, man verzeihe den Gemeinplatz, das Ziel aller Diagnostik. Es interessiert erst in letzter Linie, ob die Befunde der einen klinischen Methode immer mit gewissen Befunden der anderen parallel gehen. Béclère findet nun eine solche Übereinstimmung, und das veranlasst ihn zu seiner Einteilung. Es ist aber jedem klar, dass das erste Wünschenswerte das ist, die radiologischen Befunde mit den pathologischen Erscheinungen in Beziehung zu bringen. Der Weg dazu ist der klinisch-anatomische.[2]) Hier muss übrigens bemerkt werden, dass sich Béclère Tuberkulöse Infiltration.

[1]) Béclère (Chef der radiologischen Anstalt des Krankenhauses St. Antoine in Paris), les rayon de Roentgen et la diagnostic de la tuberculose J. B. Bailliere et fils 1899.

[2]) Hier erscheint es angebracht, ein Wort über die immer wiederkehrenden Versuche, Methoden und Vorschläge zu sagen, welche die Vergleichbarkeit der radiologischen mit den Resultaten der übrigen Methoden zum Ziele haben. Insbesondere ist es die Perkussionsfigur des Herzens, welche zum Bedauern der Autoren noch immer nicht mit der radiologischen Silhouette dieses Organs übereinstimmt und natürlich nie übereinstimmen wird. Das Verhältnis der Perkussionsbefunde zu den anatomischen, ist in den Grundzügen festgestellt, das jetzt Feststellenswerte sind die Beziehungen der radiologischen Erscheinungen zu den anatomischen, nichts anderes.

nur äusserlich zu obgenannter Auffassung bekennt, während er in seinen vorzüglichen Ausführungen den oben charakterisierten, natürlichen Weg geht und durch seine Einteilung mehr gestört und zu Wiederholungen gezwungen, als gefördert wurde.

Es entsteht also die Frage: Welche Beziehungen bestehen zwischen den radiologischen und den anatomischen Befunden bei Lungentuberkulose? Mit der Antwort auf dieselbe ist auch der Wert der röntgenologischen Untersuchung für die Diagnose der Lungentuberkulose dargestellt. Erst nach der Einzeldarstellung der verschiedenen Bilder soll dieselbe erschöpfend beantwortet werden. Hier sei nur hervorgehoben, dass das Urteil aller Forscher dieses Gebietes dahin geht, dass die radiologischen Aufschlüsse den anatomischen Befunden im allgemeinen näher stehen als die physikalischen, dass sie aber die Sicherheit der bakteriologischen nie erreichen. Das Ohr hört z. B. Katarrh, die Platte „sieht" Verdichtungen und anatomisch sind diese das Wichtigere. Die allermeisten Fälle unserer Beobachtung gehören wohl in diese Rubrik. Diesem theoretischen Wert entspricht nicht in vollem Umfang der praktische und im folgenden werden zahlreiche Modifikationen dieser Sätze erfolgen müssen.

Die Schattenbilder tuberkuloser Lungen setzen sich stets aus einzelnen Herdschatten zusammen. Diese können einzeln im Lungenfelde gesehen werden, das im übrigen seine normale Helligkeit bewahrt hat oder ihre Schatten konfluieren. Die Ausdehnung der gesehenen Herde beginnt bei der Grösse einer Bohne. Damit soll jedoch nicht gesagt sein, dass nicht viel grössere Herde unsichtbar bleiben können. Hierüber ist im allgemeinen Teil dieses Abschnittes mit der hauptsächlichen Absicht auf die Tuberkulose ausführlich gehandelt und gesagt worden, dass erbsengrosse, oberflächliche und nussgrosse, tiefliegende Verdichtungen im hellen Lungenfelde unbemerkt bleiben können, wie einzelne Autopsien bewiesen. Immerhin wäre es wünschenswert, über mehr daraufhin beachtete Fälle zu verfügen und dem Gegenstande auch mittelst radiologischer Untersuchung von Kadavern und experimentell näher zu treten. Ferner entstehen durch Confluenz von Herdschatten Schattenkomplexe jeder Grösse, die anfangs noch ihre Entstehungsweise durch ungleichmässige Begrenzung und hellere Flecken im Inneren verraten, später mehr gleichmässig dunkel werden, aber nie jene gleichmässige Schattentiefe erreichen, wie wir sie bei Neoplasmen, Aneurysmen oder selbst Ergüssen sehen können. Diese Innenzeichnung der confluierten Herdschatten ist umsomehr ausgeprägt, je weniger der Teil des Lungenfeldes, in dem sie liegen, von der normalen Helligkeit abweicht. Gleichmässige Verdunkelung desselben machen sie undeutlich. Woher können nun überhaupt solche gleichmässige Verdunkelungen rühren, da ja die tuberkulöse Infiltration nur distinkte Herde erzeugt?

Zunächst von Pleuraschwarten; dann aber auch von tuberkulöse Infiltraten selbst, und zwar letzteres auf zweifache Weise. Erstens können kleine, an sich eben wegen ihrer Kleinheit unsichtbare Herde, wenn sie dicht gesäet sind, wo immer sie auf der Bahn der Strahlen liegen, zum Bilde einer gleichmässigen Verdunkelung zusammentreten. Zweitens können grössere Herde dadurch eine allgemeine Beschattung vortäuschen, dass sie fern von der bildauffangenden Fläche und nahe der Röhre liegen. Ihre Schatten sind dann oft so sehr vergrössert, dass ihre Ränder sich nicht mehr im hellen Lungenbilde des Schirmes begrenzen, sondern im Innern des Thorax auf dessen seitliche Wände projiziert werden. Durch Diffusion hat dann ihre Intensität so sehr abgenommen, dass sie als grösserer, schleierhafter Grund den dem Schirm näher liegenden Herden dienen. Der vergessliche Strahl bildet eben vor allem die letztdurchwanderten Teile ab, der Schatten des erst durchstrahlten Herdes legt sich als schädigender Schleier über das Bild der anderen. Da von den beiden massgebenden Distanzen diejenige zwischen Herd und Röhre in unserer Hand liegt, so können wir durch Entfernung der Röhre vom Körper die Projektion solcher Herde beeinflussen. Wir sehen dabei bemerkenswerte Veränderungen im Bilde. Entfernen wir die Röhre vom Körper und sorgen wir für entsprechende Beibehaltung der Helligkeitsintensität des Schirmbildes, so sehen wir nicht selten, dass trotz Erhaltung der früheren Durchleuchtungsrichtung kleine früher deutlich gesehene

Herde verschwinden, während ihr früher gleichmässig verdunkelter Hof zu dunklen, gut begrenzten Herdschatten zusammenschrumpft.

Aus diesem Verhalten folgt aber auch eine Erkenntnis von höchster Wichtigkeit: Es wäre nämlich thöricht, bei diesem Einfluss der Röhrenschirmdistanzen vom Herde zwei in entgegengesetzten Durchleuchtungsrichtungen des Thorax gesehene Schatten unter allen Umständen auf einen Herd beziehen zu wollen, oder gar aus ihren Grössen, Intensitäts- und Begrenzungsdifferenzen in der früher erörterten Weise einen Schluss auf die Lage des angenommenen Herdes ziehen zu wollen. Je kleiner zwei in entgegengesetzter Strahlenrichtung wahrgenommene Herdschatten sind, desto grösser ist die Wahrscheinlichkeit, dass ihnen nicht einer, sondern zwei Herde zu Grunde liegen, von denen der eine der vorderen, der andere der hinteren Thoraxwand naheliegt. In solchen Fällen stimmen die früher erörterten Lokalisationsmomente miteinander nicht überein, in dem z. B. bei entgegengesetzter Strahlenrichtung die Grösse des Herdschattens zunimmt, seine Begrenzung zwar dementsprechend unscharf, seine Intensität aber vermehrt wurde. In diesen Verhältnissen liegt eine jedem Radiologen bekannte Unklarheit der Beziehungen zwischen den in verschiedenen Richtungen erhaltenen Bildern derselben kranken Lunge. In der einen Richtung sieht man z. B. mehr, in der anderen weniger, in der einen kleine, in der anderen grosse Herde und die Autopsien fördern meist vielmehr, auch grosse Herde zu Tage, als die Summe der in beiden Richtungen gesehenen Schatten betrug. Man darf zwei in entgegengesetzter Richtung sichtbare Schatten daher nur dann auf den gleichen Herd beziehen, wenn sie bei nicht allzu naher Röhre gross und intensiv erscheinen, der allgemeinen Form nach, vorausgesetzt, dass diese nicht kreisrund, sondern unregelmässig ist, einander entsprechen und die drei vielgenannten Lokalisationsmomente wie die auf Röhrenverschiebung beruhende Lokalisationsmethoden übereinstimmen.

Die vorstehenden Betrachtungen nahmen von der gleichmässigen Verdunkelung eines Teiles der Lungenfelder ihren Ausgang. Wir sahen, dass dieselbe durch Pleuraschwarten und grosse, dem Schirm fernliegende Herde bedingt sind und fordern eine Unterscheidung. Die Pleuraschwarten sind nur, wenn sie der bildauffangenden Fläche anliegen, deutlich, in entgegengesetzter Richtung verschwinden sie. Der dem Schirm fernliegende, grosse Herd erscheint gerade in entgegengesetzter Richtung deutlicher und schärfer. Die gewöhnliche, häufigste Lokalisation kleiner Schwarten thut ein übriges zur Unterscheidung.

Die Saturation und die Art der Konturierung der Schatten tuberkulöser Infiltrate weist, abgesehen von ihrer Lage, resp. der Durchleuchtungsrichtung Unterschiede von bedeutender, spezialdiagnostischer Wichtigkeit auf. Wir haben hier besonders scharf begrenzte, intensiv dunkle von solchen zu unterscheiden, welche geringe Saturation mit unscharfen, verschwommenen, oft überhaupt nicht linear erscheinenden, sondern unmerklich abklingenden Rändern vereinigen. Die ersteren entsprechen, wie Autopsien vielfach erwiesen, solchen älteren Infiltrationsherden, in denen die allgemeine Heilungstendenz der Tuberkulose zu Schrumpfungsvorgängen geführt hat, die letzteren frischen progressiven Herden.

Selbtverständlich erheben diese Kriterien nicht entfernt den Anspruch auf Unfehlbarkeit. Man begreift ja leicht, dass ein kompakter, scharf umrissener Schatten auch durch bedeutende Tiefe in der Richtung des Strahlenweges, also etwa Cylinderform eines progredierten Herdes erzeugt werden kann, und das anderseits viele kleine, zerstreute, schrumpfende Herde als unscharfer Schatten erscheinen müssen. Ebenso können andere in der Durchleuchtungsrichtung vor oder hinter dem gesehenen liegende Herde, wenn sie den Rand des ersteren überragen oder ebenso lokalisierte kleine Kavernen Intensität und Kontur in dem einen oder anderen Sinne beeinflussen. Trotzdem stimmt die anatomische Erfahrung den allgemein gefassten Urteilen recht häufig zu, klinisch ergiebt die Anamnese oft entsprechende Anhaltspunkte. Die Verbreitungsweise der beiden Formen ist in den meisten Fällen eine charakteristische.

Während weit verbreiteite, ganze Lappen und mehr umfassende Erkrankungen sich fast stets aus progressiven Herden zusammensetzt, zeigen. Erkrankungen von geringer Ausdehnung und vorwiegender Spitzenlokalisation neben letzteren häufig Herdschatten mit den Charakteren der Schrumpfung.

Erklärung der Differenzen in Saturation und Konturierung.

Der erörterte Unterschied in der Saturation — der im Einzelfall natürlich nicht nach ihrem absoluten Maass, das ja mit Strahlenqualität und Stromstärke erheblich wechselt, sondern an der Intensität der übrigen Teile des Bildes gemessen werden muss — rührt natürlich von Dichtunterschieden in beiderlei Herden her. Das einfache tuberkulöse Granulationsgewebe, das ausserdem in sich noch Parenchymteile mit unvollständig verdrängter Luft oder Kavernen enthält, erreicht nicht jene Absorbtionskraft, wie sie dem schrumpfenden Bindegewebe eigen ist. Noch besser erklärt sich die Ursache der verschiedenen Konturierung. Der progredierte Herd hat keine scharfe Grenze. An Granulationsgewebe oder käsige Massen schliesst sich peripher gelationöse Infiltration, dann Alelektase seitens der Alveolen und Hyperaemie seitens der Gefässe, und kleinste Herde liegen zerstreut und einzeln unsichtbar in seiner Umgebung. Alle diese Momente führen zu unscharfen abklingenden Schattenrändern. Die indurienten schwieligen Herde sind dagegen durch die Schrumpfungsvorgänge arrondiert, derbes Bindegewebe bildet ihre Oberfläche, in der Umgebung bestehen keinerlei verdichtende Prozesse. Im Gegenteil ersetzt Emphysem des benachbarten Parenchyms den Kapacitätsverlust und erzielt dadurch eine vermehrte Helligkeit des Grundes, auf dem sich die Herde schärfer begrenzt und — durch Kontrastwirkung — auch dunkler abheben. Theoretische Erwägungen können die praktische Verwertung einer Erscheinung nicht begründen und wenn auch meine Erfahrungen, auf die ich bei der Spitzentuberkulose eingehen werde, zu dem obigen Urteile geführt haben, so wird doch erst eine weitere Häufung klinisch-anatomischen Materials eine wünschenswerte Präzisierung desselben erreichen lassen. Am schnellsten dürfte die Untersuchung der Lungenspitzen von Kadavern zum Ziel führen, von deren Resultat (bei Sorge für genügenden Luftgehalt) wegen der geringen vitalen Bewegungserscheinungen besonders der kranken Spitzen, direkt auf die Untersuchung am Lebenden geschlossen werden kann.

Von wie viel technischen Umständen die Sichtbarkeit von Lungenherden abhängig ist, wie oft Herde, z. B. durch den Gebrauch harter kontrastloser Röhren, durch Nichtbenutzung der Bleibende und durch andere ausser Acht gelassene Momente verloren gehen, darüber wurde im allgemeinen Teil dieses Abschnittes ausführlich gehandelt. Hier will ich nur noch an ein Moment erinnern und ein zweites, neues hinzufügen. Das erste ist die angewandte Lichtintensität, welche mittelst Rheostat am Primärstrom regulierbar ist.

Mit Recht hebt Bourgade hervor, wie unsinnig es ist, und wie häufig es doch geschieht, dass man zur Lungendurchleuchtung recht intensives Licht wählt, um sich dann an dem hübsch erleuchteten Thorax mit seinen deutlichen Rippenspangen ästhetisch zu vergnügen, während indessen einige Lungenherde entgangen sind. Details erscheinen am deutlichsten bei dem Minimum von Licht, welches ihm Wahrnehmung zulässt.

Schattendeckung.

Eine zweite, sehr auffallende und wichtige Erscheinung wollen wir als Schattendeckung bezeichnen. Wir verstehen darunter die für den Praktiker zweifellose Thatsache, dass zwei gleichartige, das heisst gleich dichte und gleich dicke im Strahlenweg hintereinander liegende Massen eine Schattenintensität hervorrufen, welche das Doppelte der einzelnen anscheinend bei weitem übertrifft. Man kann auf Radiogrammen teilweise übereinander liegender Finger, an den sich deckenden Teilen des Oberarmes und der Achselfalten an den oft mit abgebildeten, ein krankes Glied auf der Platte festhaltenden Fingern einer Hilfsperson bemerken, dass die sich deckenden Teile eine Strahlenabsorption hervorrufen, welche auffallend gross, ja augenscheinlich grösser ist, als die Summe der daneben sichtbaren einzelnen Absorptionsgrössen.

Meines Wissens hat Kienböck dies zuerst für die sich kreuzenden Rippenschatten hervorgehoben. Eine experimentell von Röntgen ermittelte Thatsache spricht allerdings scheinbar gegen diese Auffassung, indem sie besagt, dass die Penetrationskraft eines und desselben

Strahles wächst, je mehr Masse eines Mediums er schon durchdrungen hat, resp. dass die Absorbierbarkeit der Strahlen in dem Sinne abnimmt. Der Vergleich der Medien mit einem Sieb, das die Strahlen von geringer Penetrationskraft bald auffängt, die stärker penetriernden durchlässt, illustriert am besten diese Anschauung. Diese Thatsache widerspricht der obigen Erscheinung nur scheinbar. Letztere ist eben höchst wahrscheinlich nur eine optische Täuschung. Vielleicht erklärt sich dieselbe daraus, dass die Schattenintensität durch die Summierung in jenes Intensitätsgebiet rückt, in dem das Optimum unserer Wahrnehmung liegt, von dem Eingangs die Rede war. Die Erscheinung nimmt auf Lungenschatten einen erheblichen Einfluss, sei es nun, dass zwei analoge Herde, sei es, dass ein Herd und ein Rippenabschnitt oder sonst ein schattengebender Körper in den gleichen Strahlenweg zu liegen kommen. Die Absorbtionszunahme, also die Helligkeit auf den Platten, auf den Kopien die Dunkelheit sich deckender Massen ist eine sehr bedeutende. Bei zahlreichen, etwa haselnussgrossen gleichmässig zerstreuten Herden hat man aus diesem Grunde oft den Eindruck, als ob die Herde sich in blindem Zufallsspiel gerade hinter den Rippenschatten in langen Ketten gruppiert hätten.

Die Rippen erscheinen nämlich grob gefleckt, und zwar entsprechend den hinter ihnen liegenden Herden (z. B. auf der Platte) intensiv hell, dazwischen dunkel und wie unterbrochen. Ihnen gegenüber macht sich die wenig kontrastreiche Fleckung der Interkostalräume erst bei genauer Betrachtung bemerkbar (Tfl. IV, 1 und 2, 4., 5 und 6. linke Rippe).

Des Weiteren kann man mitunter bei zwei deutlich abgrenzbaren, grösseren Herden, die einander berühren, wahrnehmen, dass ein scharf umgrenzter gemeinschaftlicher Abschnitt der zwei sich teilweise deckenden Herde an Intensität die übrigen Herdteile auffallend übertrifft, so dass man den Eindruck eines dritten, vor den beiden liegenden Herde erhält. Anderseits geschieht es im Gegenteil gewiss häufig, dass die Schatten der sich nicht deckenden Herdabschnitte infolge ihrer geringen Intensität im Bilde derart zurücktreten, dass nur der gemeinsame Abschnitt wahrgenommen und für einen für sich bestehenden Herd gehalten wird. Ein scharf begrenzter, spindelförmiger, dichter Herd muss immer den Verdacht erwecken, dass er das Deckungsprodukt zweier grösserer ist.

Im vorgeschrittenen Stadium des tuberkulosen Prozesses setzen zahlreiche Herde, wie sie im Vorhergehenden beschrieben wurden, das Bild zusammen, indem sie entweder frei nebeneinander oder konfluierend erscheinen. Danach, sowie nach ihrer Grösse lassen sich drei Formen unterscheiden. Gesammtbilder.

1. Kleine, an sich unsichtbare, gleichmässig dicht gesäte Herde bilden eine allgemein gleichmässige Verdunkelung eines mehr oder minder grossen Teiles des hellen Lungenfeldes. Diese Form ist vor allem in den Lungenspitzen häufig und soll dort Beachtung finden.

2. Grössere, erbsen- bis haselnussgrosse, isolierte, dichtgesäte Herde geben grösseren Lungenabschnitten auf den ersten Blick gleichfalls ein allgemein verdunkeltes Aussehen, bei genauer Betrachtung, besonders unter Anwendung der Bleiblende, lassen sie sich jedoch in ihre Details auflösen. (Tfl. IV, Fig. 1 und 3 und 2, 4, dieselben, weniger verkleinert.)

3. Grosse, teils konfluierende, teils freie, einzeln stehende Herde, dicht und ungleichmässig verteilt, werfen umfangreiche, intensive, ungleichmässig dichte Schatten in den grösseren Teil des hellen Lungenfeldes, das terminale Bild bei gewöhnlichem Verlauf. Die Bilder sind ungemein wechselvoll, nur der Umstand ist ihnen gemeinsam, dass ihre Herde leicht zu Täuschungen über ihre Grösse führen können. Levy-Dorn[1]) hat dies für die tuberkulöse Infiltration in ähnlicher Weise wie Rosenfeld für die pneumonische Hepatisation hervorgehoben und ohne Erklärung mitgeteilt, dass die Verdichtungen oft viel ausgebreiteter erscheinen, als sie sich autoptisch erweisen. Die Erklärung haben wir schon bei der Lobärpneumonie kennen gelernt. Sie liegt darin, dass die Tuberkulose, wie jene, bei ihrer Ausbreitung einen, wenn auch viel geringeren Respekt vor den Lappengrenzen beweist, dass sie gerne

[1]) D. med. Woch. 6. IV. 1889.

einen Lappen fast vollständig verdichtet, den benachbarten dagegen fast vollständig frei lässt. Wie wir erörtert haben, bringt es nun die Schieflage der Lappengrenzen mit sich, dass bei nicht in ihrer Ebene liegendem Strahlenweg auch isolierte Infiltrationen einzelner Lappen das ganze oder fast das ganze Lungenfeld verdunkeln können, wie das z. B. beim linken Oberlappen am deutlichsten ist. Wir müssen also bei ausgebreiteter Infiltration jene bei der Pneumonie bezeichneten Wege einschlagen und die Zugehörigkeit der einzelnen Herde zu den einzelnen Lappen, sowie den Zustand der übrigen Lappen feststellen. Die Ergebnisse sind hier ebenso überraschend wie bei der Pneumonie. (S. 80, Fig. 27, vgl. auch Tfl. VI, 2.)

Die zweite Form, die häufigste unter allen, beansprucht eine besondere Beachtung, bei der die Schirmbilder und Radiogramme getrennt betrachtet werden müssen. Wie gesagt, erhalten wir, und zwar zunächst am Schirm, den Eindruck einer allgemeinen Verdunkelung mittleren Grades. Bringen wir das Auge näher — was häufig vernachlässigt wird, während so allein, bei grösserem Gesichtswinkel, die lichtschwachen Details erkannt werden können, so löst sich das allgemeine Dunkel auf. Wir sehen eine undeutliche netzförmige Zeichnung (dunkel auf hellem Grund oder umgekehrt je nach dem Überwiegen des einen oder anderen), deren Details bei nicht vollkommenem ruhigen Licht nicht recht greifbar sind, mit dem Auge nicht recht festgehalten werden können und die zwar auch nicht vollkommen zutreffend, aber doch noch am besten mit einer verschwommenen Marmorierung verglichen werden mögen. Diese hat — ich wiederhole, am Schirmbild — viel Ähnlichkeit mit der normalen Lungenzeichnung, wie sie auf guten Radiogrammen dargestellt wird, auf Schirmbildern aber nie zum Ausdruck kommt. Daraus ergiebt sich, dass eine Schattenzeichnung in dem normalerweise gleichmässig hell erscheinenden Lungenbilde des Schirmes, falls sie nicht auf den Hilus mit den darunter verlaufenden medialen Rand der Lungenfelder beschränkt ist und nicht von den bekannten, die Thoraxwand bildenden Teilen herrührt, als pathologisch aufgefasst werden muss.

Anders am Radiogramm. Hier besteht schon normaler Weise eine marmorartige Schattenzeichnung. Dieselbe ist auf guten Aufnahmen sehr deutlich ausgeprägt, auf technisch mittelmässigen eben noch wahrnehmbar.[1]) Sie nimmt vom Hilus peripher an Reichtum der Details und Intensität ab und zwar nach unten langsamer als in den anderen Richtungen. Sie ist auf guten Bildern bis in die periphersten Teile der Spitzen zu verfolgen. Nur in den stark respiratorisch bewegten basalen Lungenteilen fehlt sie, wenn nicht besondere Vorkehrungen (Theilexpositionen in der gleichen Respirationsphase oder Aufnahmen im Atmungsstillstand) getroffen sind. Sie ist ferner bei alten Leuten und bei substantiellen Emphysen ausgeprägter als unter normalen Verhältnissen. Man begreift, dass daher eine gleichmässige Verschärfung der ganzen Lungenzeichnung auf Radiogrammen im allgemeinen keinen Schluss auf Infiltration erlaubt. Dagegen begründet das Auftreten eines unregelmässigen, z. B. vorwiegend in peripheren Gebieten der Lungenfelder auftretenden, sowie einer asymmetrischen, sonst der normalen ähnlichen Marmorierung den Verdacht auf Infiltration.

Kavernen

2. Kavernen bilden einen radioskopisch viel häufigeren Befund, als klinisch; die Ursache davon ist, dass kleine, selbst haselnussgrosse, charakteristische Bilder geben können. Diese sind gleich den Bildern der Verdichtungen von der Lage der Kaverne abhängig. Minimalgrössen für günstig und ungünstig gelegene, eben noch erkennbare Kavernen mit einiger Sicherheit aufzustellen, wäre recht wünschenswert, ist aber gegenwärtig ohne weiter eingehende Untersuchungen nicht möglich. Ich habe mehrmals von zentralen, autoptisch nachgewiesenen Kavernen von Nussgrösse nichts wahrgenommen, während wandständige, haselnussgrosse ein häufiger Befund sind. Das Verhalten des die Kaverne umgebenden Lungenparenchyms spielt dabei eine ganz besondere Rolle; wir wissen, dass selbst sehr grosse, bronchiektatische, in

[1]) In den Reproduktionen geht sie grösstenteils verloren. Erhalten in Tfl. I, 3; VI, 1; VII, 3.

normalem Lungengewebe eingebettete Kavernen verborgen bleiben können, wenn sie Luft enthalten. Béclère hat einen merkwürdigen derartigen Fall beschrieben. Der stellenweise Ersatz des normalen Lungengewebes durch blosse Luft reicht eben, wie die normalen Bronchien beweisen, nicht hin, um durch den Unterschied im spezifischen Gewicht sich bemerkbar zu machen. Anders steht es mit den tuberkulosen Destruktions-Höhlen. Diese liegen nur in seltenen Fällen in normalem Lungengewebe, und daher ist es nur in seltenen Fällen (bei sehr grossen Kavernen) die das normale Lungenfeld übertreffende Helligkeit, welche uns zur Diagnose führt, sondern vielmehr gerade die die Kaverne umgebende Infiltration, welche notgedrungen eine der Kugelform der Kaverne entsprechende Hohlgestalt annehmen muss. Das charakteristische Kavernenbild ist daher ein dunkler, einen hellen Kreis einschliessender Ring, dessen innerer Rand sich ziemlich scharf linear von der hellen Scheibe absetzt, während der äussere allmählich peripher abklingend in das mehr oder minder verdunkelte Lungenfeld verläuft, ungefähr wie der Rand eines anderen Lungenherdes. Kurz gesagt: ein im Zentrum kreisförmig durchlochter Herdschatten. Dieses beweisende Bild wird jedoch nur auf Radiogrammen von Kavernen getroffen, welche der Thoraxwand naheliegen. Halbwegs ausgesprochen ist es auch noch auf Schirmbildern absolut wandständiger, grösserer — mindestens nussgrosser Kavernen bei sonst nicht zu sehr durch Infiltrate verdunkeltem Lungenfeld und vorzüglicher Röhrenkritik. Mit zunehmender Ungunst dieser Verhältnisse nehmen auf Schirm- und Plattenbildern die charakteristischen Kavernenzeichen ab und es bleiben oft nur in sonst reichlich infiltrierten Lungen gelegene auffallend helle Flecken übrig, aus denen zwar Verdacht auf Kavernen geschöpft werden kann, deren exakte Unterscheidung von normalem oder geblähtem Lungengewebe nicht möglich ist. Von solchen Umständen abhängig kann der mehr oder minder scharfe Innenrand des Infiltrationsringes natürlich vor eingehender Bearbeitung dieser Frage nicht zur Unterscheidung zwischen progressivem Zerfall der Wand oder Stillstand des Prozesses verwendet werden. Füllung der Kavernen mit Sekret nimmt ihrem Bilde den wichtigen, oft kreisrunden Innenrand des Infiltrationsringes und die helle centrale Scheibe und macht die Unterscheidung von Verdichtungsherden unmöglich. (Tfl. V, 1, IV, 6 rechts.)

Veränderungen in den Schattenverhältnissen bei mehreren, aufeinander folgenden Untersuchungen bilden ein weiteres Kavernensymptom. Es kann auch bei ein und derselben Untersuchung, besonders morgens durch Aushusten erzeugt werden und ist besonders für jene Fälle wichtig, in denen unscharfe helle Flecke als kavernenverdächtig erscheinen.

Es hat natürlich einen grossen Grad von Wahrscheinlichkeit für sich, anzunehmen, dass mehr oder minder ausgebreitete Helligkeit in den Lungenspitzen und den angrenzenden Lungenpartien bei sonst vollständiger oder sehr ausgebreiteter Infiltration dieser Lunge von Kavernen herrühren. Als beweisendes Symptom kann dieses Verhalten natürlich nicht angesprochen werden. Differentialdiagnostische Anhaltspunkte für Kavernen gegenüber kleinen abgesackten pneumothorakischen Bildungen wurden bei letzteren besprochen. (Tfl. IV, 6 links.)

Begleiterscheinungen seitens der Respiration.

3. Fast jeder Fall von Lungentuberkulose zeigt Anomalien der Respiration. Sie bestehen einesteils in verminderter oder aufgehobener inspiratorischer Aufhellung einzelner Lungenfeldteile oder ganzer Lungenfelder aus begreiflichen, übrigens mehrfachen Gründen, anderseits aus respiratorischen, von Béclère angegebenen, von mir bisher nicht beobachteten Bewegungserscheinungen am Mediastinum, die aus inneren Gründen im Kapitel Bronchostenose zusammengefasst wurden und endlich aus abnormer Zwerchfellaktion. Die letztere kann wieder durch grobmechanische Behinderung (Verwachsung) veranlasst sein, worauf im Kapitel Pleuritis eingegangen wurde, oder sie hat andere Formen und Ursachen. William[1]) hat nämlich bei Untersuchung von 100 Tuberkulösen gefunden, dass bei einseitiger oder einseitig über-

[1]) De Boston, The American Journal of the medical Sciences 1897, p. 665.

wiegender Infiltration bei normaler Exspiratonsstellung des Zwerchfelles ein abnorm hoher inspiratorischer Zwerchfellstand an der kranken Seite besteht, d. h. dass das exspiratorisch in normaler Höhe stehende Zwerchfell bei der inspiratorischen Senkung gegenüber der gesunden zurückbleibt. William legt auf dieses Symptom grossen Wert für die Diagnose der Phthisis incipiens, besonders jener Fälle, in denen der lokale Prozess noch nicht zu schattengebenden Verdichtungsmassen herangewachsen ist. Seine Angabe wurde allenthalben bestätigt und auch seine Erklärung erfuhr keine kritische Betrachtung. Er leitet das Phänomen von der Kapazitätsveränderung der erkrankten Lunge ab, die inspiratorisch eine geringere Volumszunahme und daher eine geringere Zwerchfellexkursion zur Folge hat. Ich kann die Thatsache des Zurückbleibens der gleichseitigen Zwerchfellhälfte bestätigen, sowie auch ihr Bestehen bei Phthisis incipiens. Ich habe mehrfach Fälle gesehen, welche klinisch geringen Spitzenkatarrh, radioskopisch keine Lungenherde, wohl aber das Williamsche Symptom zeigten. Aber gerade dieser Umstand lässt es bedenklich erscheinen, bei augenscheinlich minimaler Infiltration eine Kapazitätsverringerung anzunehmen, wie sie der auf die Hälfte verminderten Exkursion entsprechen müsste, besonders da ich hinwiederum in Fällen ausgedehnter Infiltration geringeres Zurückbleiben beobachten konnte. Es muss doch wenigstens erwogen werden, ob nicht eine die Apicitis begleitende Pleuritis sicca in bekannter Weise zur Herabsetzung der ganzen respiratorischen Exkursion der kranken Thoraxseite führt, von der sich eben die des Zwerchfells am deutlichsten ausprägt oder ob nicht die Apicitis reflektorisch in teleologischem Sinne eine gewisse Ruhigstellung des entzündeten Organes hervorruft, indem sie die Atemexkursionen herabsetzt. Beide Erklärungen finden eine Stütze in den Beobachtungen, welche Bouchard und Guillominot[1]) bei Pleuritis sica gemacht haben. Sie berichten, dass der Winkel, welchen die Rippen mit der Achse des Stammes bilden, viel spitziger und die respiratorischen Erscheinungen auf der kranken Seite geringer sind. Also exspiratorische Haltung und verringerte inspiratorische Exkursion. Die erste, pleurale Erklärung liegt daher besonders nahe, wenn man sich davor scheut, so geringe Kapazitätsverluste mit so grossen Veränderungen im Respirationsausmasse in grobmechanischen Zusammenhang zu bringen.

Anderseits muss man gestehen, dass weder das radiologische noch das klinische Urteil über die Gesamtgrösse des Kapazitätsverlustes und der Verdichtung einwandfrei ist und deshalb dem scheinbaren geringen Kapazitätsverlust ein wirklicher, grosser durch zahlreiche kleine zerstreute, unerkennbare Herde bedingter, gegenüberstehen kann. Ferner kann bei grösseren und daher seit langem bestehenden Infiltrationen durch vicarierende Blähung der gesunden Lungenteile der Kapazitätsverlust kompensiert sein und so entweder keine oder die bei Emphysem bekannte Abnormität der Zwerchfellaktion zutreffen. Diese beiden Momente sind offenbar geeignet, die Williamsche Erklärung zu stützen. Sie weisen aber zugleich daraufhin, dass es doch nicht angeht, die Grösse des respiratorischen Zurückbleibens der Zwerchfellhälfte schlechthin als Maass für die Summe der sichtbaren und unsichtbaren Verdichtungsherde zu gebrauchen. Wie indes dem sei, das Phänomen ist Thatsache und muss, wenn auch mit entsprechender Reserve, verwertet werden. Seine geringe Ähnlichkeit mit den Exkursionsverringerungen und -veränderungen des Zwerchfelles bei Pleuritis adhaesiva und bei Emphysem ist in den entsprechenden Kapiteln gezeigt worden und soll im Kapitel: Zwerchfell durch Nebeneinanderstellung noch deutlicher gemacht werden.

Phthisis incipiens.

Nicht so sehr ihre radiognostische Ergiebigkeit als vielmehr ihre allgemeine Wichtigkeit verlangt eine separate Behandlung. Frühzeitig haben dies französische Ärzte erkannt

[1]) Compites rendus 12. VII. 1899.

und der Ausbildung der Methode in dieser Richtung ihre Aufmerksamkeit geschenkt. Ihre auch sonst bestätigten Ergebnisse bedeuten, im allgemeinen gesagt, eine mässig umfangreiche Bereicherung unserer diagnostischen Hilfsmittel, immerhin so gross, dass z. B. in Frankreich staatlicherseits Anstalten getroffen werden, das Verfahren bei der Aushebung der Wehrpflichtigen speziell zur Untersuchung auf Lungentuberkulose zu benützen, vor allem mit dem Gedanken, Fälle, die über den Beginn hinaus, aber derzeit latent sind, auszuschalten.[1])

Die radiologische Untersuchung begegnet hier einer doppelten Schwierigkeit, einer inneren, in der Unscheinbarkeit der Veränderungen liegenden, und einer äusseren, den recht ungünstigen Durchsichtigkeitsverhältnissen der Spitzengegend. Wir haben im allgemeinen Teil dieses Abschnittes gesehen, dass das Gebiet der Lungenspitze das dunkelste im ganzen normalen Lungenfelde ist. Ganz allmählich nimmt die Helligkeit des letzteren nach oben hin ab und unscharf begrenzen sich die beiden Spitzen mit zwei je nach der Röhrenstellung mehr

Normale Lungenspitze.

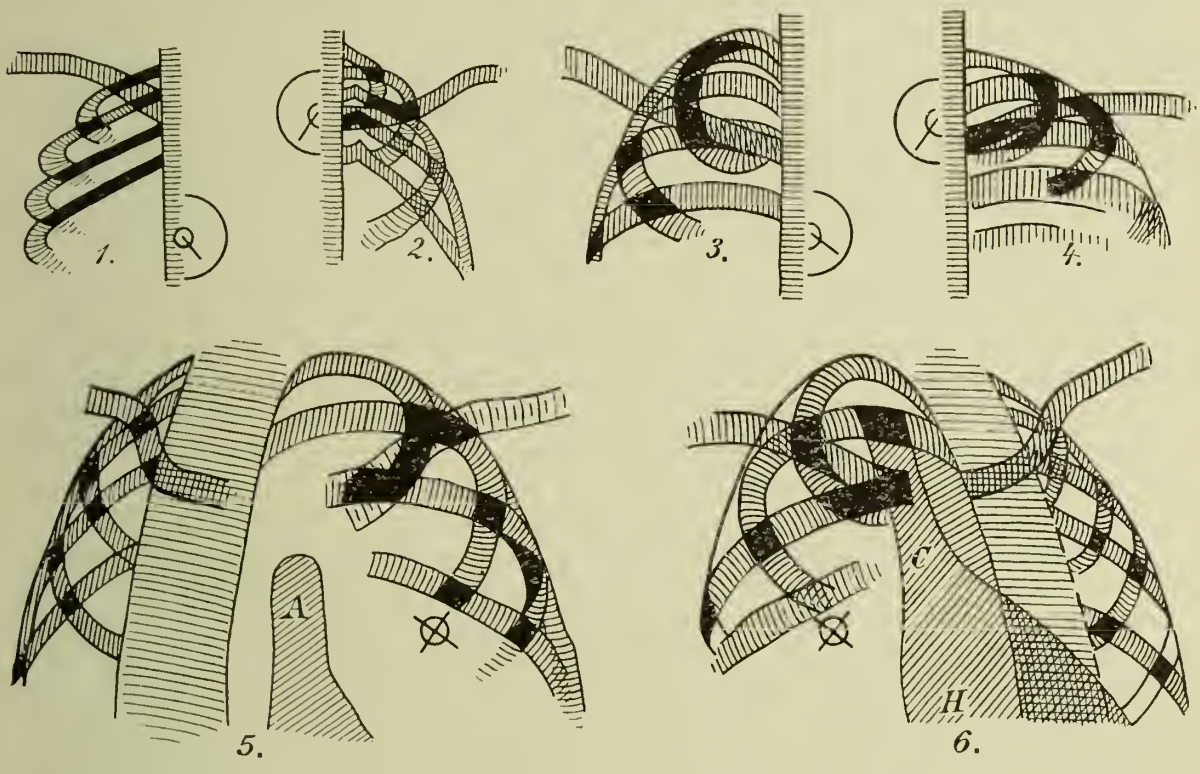

Fig. 32.

oder minder spitzen Bogen (Fig. 12). Dazu kommt, teilweise als Ursache des Vorigen, dass sich hier zahlreiche Knochenbestandteile der Thoraxwand mehr als anderwärts zusammendrängen und die Muskulatur, dem Schultergürtel angehörig, mehr als anderwärts am Thorax entwickelt ist. Es ist daher nötig, das normale Verhalten, die radiologische Spitzenanatomie vorauszuschicken. Für dieselbe kommen hauptsächlich sechs Durchleuchtungsrichtungen in Betracht. Das Gerüste der Bilder wird durch die sich vielfach kreuzenden Rippen und Schlüsselbeine, sowie durch die Skapula hergestellt. Die letztere ist in den folgenden Ausführungen und den vorstehenden Abbildungen weggelassen, um die Kompliziertheit nicht zu steigern und ihr Anteil am Bilde mag Seite 58 eingesehen werden. In der sagittalen, ventrodorsalen Richtung bilden bei medianer Röhrenstellung die Spitzen nach unten offene Winkel, deren medialer Schenkel geradlinig und vertikal verläuft, während der laterale Schenkel einen sanften Bogen beschreibt (Fig. 32, 1 u. 2).

[1]) Vergl. die Auseinandersetzungen von Leon Colin, Académie de Medicin, 24. X. 1897.

Fig. 32, 1. Ventrodorsaler Strahlengang, median und tiefstehende Röhre, pfeifchenförmige Rippenschatten. 2. Ventrodorsaler Gang, median und in Spitzenhöhe stehende Röhre, mehrgerundete Rippen, tiefer liegende Clavicula. 3. Dorsoventral, mediane und tiefstehende Röhre. 4. Dorsoventral, mediane und in der Höhe der Spitzen stehende Röhre. 5. Schräg dorsoventral, tief hinter der linken, 6. ebenso, hinter der rechten Schulter. Die senkrechten Projektionspunkte der Röhrenstellungen sind durch verschiedene Zeichen in den Bildern wiedergegeben. Man beachte die Rippenform, Höhe und den Verlauf der Claviculae, die Form der Spitze, ihre verschieden reichliche Deckung durch Rippenschatten, auf die Levy-Dorn[1]) hingewiesen hat und die kräftig wirkenden Kreuzungsstellen[2]) aller Schatten, sowie Grössen- und Intensitätsverhältnis entfernter und naher Teile. Je höher die Röhre, desto kleiner der Spitzenwinkel (vergl. 1 u. 2). Bei dorsoventralem Strahlengang tritt an Stelle der Winkelform die eines Halbkreises (3 u. 4) auf, dessen Krümmung desto stärker ist, je tiefer die Röhre steht. Der Raum zwischen Clavicula und hinterem Abschnitt der ersten Rippe ist erheblich gewachsen, er war in Fig. 1 am kleinsten und ist in Fig. 3, also bei gleicher Röhrenstellung, am grössten. Noch grösser wird dieser Raum und noch freier von Rippenschatten in 5 und 6. Hier steht die Röhre hinter der linken, resp. rechten Schulter, relativ tief. Wir haben es daher mit der 1. und 4. schrägen Durchleuchtungsrichtung (S. 39) zu thun. Die bildauffangende Fläche wird dabei am besten auf die Supraclaviculargruben gelegt, während der Patient sich mit gekrümmtem Rücken leicht nach vorne beugt. Sie kann jedoch auch, wie hier beim Abzeichnen dieser Abbildungen 5 u. 6 vom Schirmbilde geschehen ist, vorne auf der Brust liegen. Das Spitzenfeld wird in dieser Stellung durch einen medianen, früher im Mittelschatten verborgenen Lungenanteil vermehrt, überdies gerät ein Teil des vorderen Lungenrandes der anderen Seite in die Projektionsrichtung der untersuchten Spitze. Diese Projektionsrichtung hat vielfache Vorteile, nur muss man sich davor hüten, Schatten auf die Lunge beziehen zu wollen, welche, dem Mediastinum angehörig, in das Spitzenfeld fallen, so der obere Abschnitt der V. cava descendens in Fig. 6 oder retrosternale Strumen, mediastinale Lymphdrüsen und dgl.

Eine Einteilung der Lungenfelder ist für die praktische Handhabung der Lokalisation pathologischer Erscheinungen wünschenswert. Sie soll daher hier nachgeholt werden.

Eine scharfe Abgrenzung der Spitzengebiete nach unten ist radiologisch ebensowenig ohne Zwang auszuführen, wie sonst. Das Gebiet der Spitze auf die supraclavicularen Anteile des Lungenfeldes zu beschränken, wie vorgeschlagen wurde, erzeugt einen Widerspruch mit der sonst üblichen Auffassung. Die Bezeichnung möge also auch hier im allgemeinen, ungenauen Sinne gebraucht werden. Am zweckmässigsten scheint mir die Einteilung des ganzen Lungenfeldes in das obere und untere Lungenfeld. Als Grenze und zugleich als Gebiet für sich mag der stets angedeutete Lungenhilus gelten. Das obere zerfalle in das supra- und infraclaviculare Lungenfeld. Das letztere sei auf ventrodorsalen Bildern in den skapularen und interskapularen Anteil getrennt, während auf dorsoventralen der rechtwinkelige Raum zwischen Mittelschatten und Clavicula als sterno-clavicularer Winkel hervorgehoben werden möge. Im basalen Lungenfeld mag man einen medialen und einen lateralen Teil unterscheiden und in diesen den phrenico-costalen und phrenico-cardialen Winkel gesondert betrachten. Selbstverständlich entsprechen diesen Teilen der Projektionsfigur nicht stets gleiche Teile des Lungeninneren, z. B. ist das supraclaviculare Feld in Fig. 32, 1 fast gleich Null. Wenn aber die Durchleuchtungsrichtung angegeben wird oder ersichtlich ist, entsprechen sie auch den gleichen Lungenbezirken.

Die Figuren 32 übertreiben etwas hinsichtlich der Zeichnung und Schattengebung. Gute Radiogramme sind etwas weniger ausgeprägt. Minder gute zeigen noch, wenn auch un-

---

[1]) Deutsche medicin. Wochenschrift 1900, No. 35—37.

[2]) Die Schattendeckung ist in den Bildern etwas übertrieben.

deutlich, alle vorgezeichneten Details, aber schon hier tritt eine Erscheinung ein, welche vollends bei Schirmbildern, die noch mehr an Details verlieren, von grösster Bedeutung ist. Deckungsschatten. Radioskopisch und auf minder gelungenen Radiogrammen können die isoliert verlaufenden Rippen- und Claviculaschatten fast völlig verschwinden, die Kreuzungsstellen derselben behalten dann aber als Wirkung der Schattendeckung ihre Intensität. Ihre in den Abbildungen hervorgehobenen, charakteristischen geometrischen Kombinationsformen werden aber undeutlich, und so können sie als Lungenherde imponieren.[1]) Die Unterscheidung von solchen ist jedoch einfach. Die geringste Veränderung der Röhrenstellung oder die Drehung des Patienten verändert ihre Gestalt und Lage in auffallender, gerade für den in Lokalisationsmanövern Geübten, für einen Augenblick unbegreiflicher Weise, indem die dunkeln „Überschneidungsstellen" rasch Ort und Form wechseln, viel rascher, als bei irgend einer Lage eines entsprechenden Herdes im Körper möglich ist und meist in einer Richtung, welche allen lokalisatorischen Überlegungen widerspricht.

Verwechslungen. Damit kommen wir zu jenen Bildungen, welche, in der Thoraxwand gelegen, irrtümlich auf Lungenveränderungen bezogen werden können. Ist es auch bei ausgebreiteter Infiltration minder wichtig, ob unter vielen sicheren ein zweifelhafter Herd ebenfalls der Lunge zuerkannt wird oder nicht, so hat diese Entscheidung für die Phthisis incipiens viel grössere Bedeutung. Hier ist jeder Herdschatten mindestens ebenso wichtig wie jedes Rasselgeräusch.

Asymmetrie der Thoraxwand. Einer Angabe Williams zufolge erscheint bei Gesunden mit einer gewissen, nicht näher präzisierten Regelmässigkeit die rechte Spitze dunkler als die linke. Es läge nahe, dafür die stärker entwickelte Schultermuskulatur der vorwiegenden Rechtshänder zur Verantwortung zu ziehen. Allein ich habe eine solche Differenz in der Helligkeit der Lungenspitzen nicht konstatieren können. Bei Menschen mit normal entwickeltem Panniculus konnte ich das nie sehen, wohl aber öfters bei stark abgemagerten. Wendet man mir ein, dass die dicke Fettschicht mit ihrer notwendigen Verdunklung die Deutlichkeit der Erscheinung vermindert, so kann ich anderseits bei stark Abgemagerten den Verdacht auf eine, für sich oder neben anderem bestehende Apicitis besonders in unserer Stadt nicht los werden. Eine grosse Bedeutung scheint dem besprochenen Umstande nicht zuzukommen. Immerhin mag zur Vorsicht in der Deutung von sehr geringen Abschwächungen der Spitzenhelligkeit geraten werden.

Der Panniculus kann sehr erhebliche, symmetrische, gleichmässige Verdunklung hervorrufen, die bei starker Adipositas oft so weit geht, dass oberhalb der Clavicula eine deutliche Helligkeit nicht wahrzunehmen ist und das ganze Lungenbild derart an Kontrast verliert, dass nur mehr die gröbsten Bildungen erkannt werden. Circumscripte subcutane Tumoren — man denke an das häufige Lipom als Paradigma — erzeugen verschiedenartige Schattenbildungen, je nach der Lage zum Schirm (Schirmnähe oder -ferne), die sich hier in den Extremen bewegt, und je nach der Art und Weise, wie der Tumor der Thoraxwand aufsitzt. Da die Haut, die solche Tumoren bedeckt, nivellierend wirkt, sind die breitbasig aufsitzenden die häufigeren. Das Schattenbild derselben kennzeichnet sich durch unscharfe, allmählich verblassende Ränder. Die Frage, ob ein Schatten auf einen bestehenden Tumor der Thoraxwand allein oder auch auf einen entsprechend gelagerten, intrathorakischen Tumor bezogen werden muss, entscheidet sich aus der vorhandenen oder fehlenden Übereinstimmung zwischen dem Orte des Schattenrandes einerseits und der Basis des palpablen Tumor anderseits. Wenn man nicht durch eine vorhergehende Inspektion von dem Bestande eines solchen subcutanen Tumor unterrichtet wurde, so kann die Untersuchung das widersinnige Resultat ergeben, dass der vermeintliche Lungenherd bei wieder und wieder unternommenen Lokalisationsbemühungen sich stets als hinter den hinteren Rippenspangen liegend erweist, bis man im Vertrauen zur Lokalisation den Rücken des Patienten betastet.

[1]) Darauf und auf das Folgende ist meines Wissens Kienböck zuerst aufmerksam geworden.

Die sternalen Enden der Clavicula und der ersten Rippen können auf ventrodorsalen Bildern, besonders wenn sie durch einen hinteren Rippenabschnitt überkreuzt, durch Deckung verstärkt sind, das Bild eines verschwommenen Herdes hervorrufen.[1]) Ebenso irgend eine der besprochenen und abgebildeten Deckungserscheinungen der Rippen untereinander. Die Scapula gehört nur zum Teil in das hier behandelte Gebiet. Sie kommt nur für das ventrodorsale Lungenfeld in Betracht, indem sie fast das ganze laterale obere Vierteil gleichmässig schwach, aber deutlich beschattet. Auf mittelguten Radiogrammen und Schirmbildern ist ihr vertikaler, medialer Rand als dunkler, vertikaler Streif mit noch dunklerem unteren Ende (Angulus) sichtbar. Man muss an sie denken, um nicht das hellere Interskapularfeld für abnorm hell oder das Skapularfeld für abnorm dunkel zu halten. Die ebenfalls nur auf ventrodorsalen Bildern sichtbare Spina scapulae, die als ein dunkler in das Lungenfeld ragender Stachel erscheint, kann wohl nicht irreführen (Fig. 12).

Relativ leicht geschieht es, dass supra- und infraclaviculare Drüsen Herde in der Lungenspitze vortäuschen. Einzelne können den Eindruck scharf anterior lokalisierter Lungenherde machen, andere eine mehr oder minder gleichmässige Verdunklung bewirken. Es muss daher Regel sein, bei abnormem Spitzenbefund die Supra- und Infraclavicular- und Cervicaldrüsen zu beachten.

Die weiblichen Brüste legen je nach ihrer Grösse und Haltung verschieden grosse und dichte Schattenbilder bald kreis- oder halbkreisförmig über die unteren Lungenabschnitte oder sie verdunkeln die anguli phrenico-costales von oben her vollends oder bis auf ein kleines Dreieck. Ihre Wirkung überwiegt auf postero-anterioren Bildern. Heben derselben erklärt die Natur der bezüglichen Schatten leicht. Hier sei auch erwähnt, dass das Heben der Schulter zur Aufklärung von Deckungserscheinungen, an denen Clavicula und Skapula beteiligt sind, geeignet ist.

Skoliose. Eingreifende Veränderungen im Lungenfelde werden bei intakter Lunge durch seitliche Verkrümmungen der Wirbelsäule hervorgebracht. Distinkte Schatten können dabei allerdings nur durch Rippenüberkreuzungspunkte zu stande kommen, die höchstens an abnormen Stellen gelegen, doch nicht schwerer von wirklichen Lungenherden zu unterscheiden sind als bei normaler Thoraxform. Wohl aber sieht man bei Skoliotischen die unberechenbarsten gleichmässigen Verdunklungen einzelner Lungenfeldgebiete. Es kommt kaum vor, dass beide Spitzen normal und gleich hell erscheinen. Die wechselvollen Bilder werden vielleicht einmal eine systematische Ordnung mit Berücksichtigung der jeweiligen Formveränderung erlauben, gegenwärtig muss man aber daran festhalten, dass gleichmässige Verdunkelungen bei Skoliotischen nur mit äusserster Reserve verwertet werden dürfen und dass anderseits bei Konstatierung flächenhafter, geringer Verdunkelungen auch sonst stets ein Blick auf die Thoraxform und die Wirbelsäule geworfen werden muss, um so mehr, als auch schon geringe, nicht auffallende Grade von Skosiose relativ grosse Veränderungen des Lungenbildes erzeugen können.

Kyphose und Lordose. Die symmetrischen Abweichungen der Wirbelsäule von ihrer normalen Form haben keine derartige Bedeutung für die Lungenfelder, sie führen blos zu einer Verkürzung derselben; dagegen ist es leicht einzusehen, dass die gewöhnliche mittlere Röhrenhöhe für das Zwerchfell bei Kyphose eine hohe, bei Lordose eine tiefe bedeutet und dass das Zwerchfell in jedem Falle flacher als normal erscheint. In diesem Sinne vermindern auch die Kombinationen dieser beiden mit Skotiose das Lungenbild.

Bleiblende. Zur Technik der Spitzenuntersuchung sei hier noch erwähnt, dass die Verwendung der Bleiblende unerlässlich ist, und dass dieselbe für distinkte Herde mit entsprechender Enge des Ausschnittes gebraucht werden soll.

Zum Vergleich der Saturation beider Spitzen bedient sich Béclère — ich verdanke

[1]) Anderseits können sie mangels einer solchen Deckung fast vollständig verschwinden.

dies einer privaten Mitteilung — einer Bleiblende mit querrechteckigem Ausschnitte, die die gleichzeitige Betrachtnng symmetrischer Lungenfeldanteile erlaubt. Wenn man, statt den kreisförmigen Ausschnitt der gewöhnlichen Blende zu verwenden, mit deren oberem Rand die Spitze von unten her abgrenzt, erreicht man ähnliches, wenn auch mit nur halber Blendenwirkung.

Radiologische Befunde bei Phthisis incipiens.

Die radiologischen Befunde bei klinisch, resp. autoptisch sicher gestellter „Apicitis" sind nun folgende: 1. Gleichmässige Helligkeitsabnahme einer oder beider Spitzengebiete in grösserer oder geringerer Ausdehnung nach unten. 2. Einzelne, scharf oder unscharf begrenzte Herdschatten, deren Beschreibung und Beurteilung oben nachzusehen ist. 3. Abnorme Zwerchfellaktion (siehe oben). 4. „Bronchialdrüsenschatten" am Lungenhilus (siehe oben).

Diese vier Befunde haben ganz verschiedenen diagnostischen Wert.

Kelsch und Boinon[1]) haben bei ihren 124 Fällen klinisch diagnostizierter, dann radioskopisch untersuchter „Apicitis" 73 in jeder Richtung negative Befunde erhalten, bei den übrigen 51 fanden sie folgende Veränderungen:

Diminution de la transparence à des degrés variables des deux sommets	25 fois.
Diminution de la transparence à des degrés variables d'un seul sommet	16 „
Adénopathie bronchique bilatérale	18 „
Adénopathie bronchique unilatérale	22 „
Diminution de la transparence, opacité plus ou moins marquée, plus ou moins générale de la plèvre	13 „
Diminution unilatérale des excursions diaphragmatiques de la moitié de la hauteur	9 „
Diminution unilatérale des excursions diaphragmatiques des trois quarts de la hauteur	4 „
Diminution des excursions diaphragmatiques des deux côtes de un quart de la hauteur	1 „

Die Angaben beziehen sich auf die radioskopische, nicht die radiographische Untersuchung. Klinisch unsichere Fälle mit positiven radiologischen Befunden, die später verifiziert wurden, sind nicht zahlenmässig angegeben. Mangels der Möglichkeit, die einzelnen Herdformen ihrem Alter nach zu unterscheiden, legen diese und andere[2]) ähnliches berichtende Autoren solchen Zahlen natürlich keinen exakten Wert für die schwebende Frage der Bedeutung des Röntgenverfahrens für die Diagnose der wirklichen Phthisis incipiens bei. Eine Lösung derselben sei auf Grund der nachfolgenden Momente versucht.

Wert der Untersuchung.

Da der Begriff tuberkulös ein bakteriologischer ist, darf der Ausdruck in radiologischen Befunden überhaupt nicht verwendet werden. Was radioskopisch wahrgenommen wird, ist Verdichtung. Die Erwägung, was der Nachweis derselben für die Diagnose der Tuberkulose der Lungen bedeutet, fällt ausserhalb des Rahmens des radiologischen Befundes. Die Frage muss also allererst dahin modifiziert werden: Was leistet das Röntgenverfahren für die Diagnose der Verdichtung der Lungenspitzen? Meine Erfahrung ist zweifacher Art. Die Fälle mit erhobenem anatomischen Befund sprechen sehr zu Gunsten der Methode, während die übrigen ein weniger günstiges Urteil nahe legen. Dieser Widerspruch klärt sich im folgenden auf. Man weiss, dass die Zahl der als Nebenbefunde autoptisch erhobenen tuberkulösen Spitzenherde sehr gross ist. Ich konnte an dem mir zu Gebote stehenden Material die gleiche Erfahrung machen und zugleich konstatieren, dass in den meisten dieser Fälle positive radiologische Befunde und zwar hauptsächlich scharf begrenzte Herdschatten vorhanden waren, während sehr oft jeder klinische Anhaltspunkt fehlt. Allein diese Fälle müssen im Sinne der behandelten Frage als unkritische betrachtet werden. Es waren meist alte, geschrumpfte Herde,

---

[1]) Bulletin de l'Académie med. Dec. 1897.

[2]) Immelmann, Fortschritte auf dem Gebiete der Röntgenstrahlen. II, S. 142.

welche nur stellenweise floride Prozesse zeigten. Solche fallen zwar klinisch mit dem Bilde der Phthisis incipiens zusammen, nicht aber anatomisch.

In den autoptisch nicht kontrollierten Fällen untereinander stellte sich ein ähnlicher Widerspruch heraus wie in den vorerwähnten. Er bestand in der mangelhaften Übereinstimmung der radiologischen und der klinischen Befunde. Bei zweifellosem Spitzenkatarrh fanden sich das eine Mal radiologisch keinerlei Erscheinungen, abgesehen von der besprochenen abnormen Zwerchfellaktion (William), das andere Mal ausgebreitete Herdschatten. Es dürfte hier eine ähnliche Erklärung berechtigt sein, wie bei den früheren Fällen. Klinisch imponieren eben Exacerbationen in alten in Ausheilung begriffenen Herden als Phthisis incipiens. Der Rest der radioskopisch positiven, klinisch zweifelhaften Fälle, dessen Umfang natürlich mangels anatomischer Befunde nicht zahlenmässig festgestellt werden kann, ist wohl durch grössere, zentral gelegene Herde mit geringem oder ohne begleitenden Katarrh bedingt. Die dazu notwendigen Herdgrössen sind oben annäherungsweise angegeben. Sie schwanken übrigens sicher mit der Dicke der bedeckenden Weichteile und sind bei Kindern viel kleiner als bei Erwachsenen. Bei dieser Gelegenheit sei im allgemeinen gesagt, dass im kindlichen Körper zwar die Differenzen im spezifischen Gewicht der einzelnen Parenchyme noch nicht so gross sind wie im erwachsenen, dass aber die erheblich geringere Gesamtmasse die Durchleuchtbarkeit und Differenzierbarkeit wesentlich steigert, die Verwendung sehr weicher (junger) Röhren vorausgesetzt.

Die radioskopisch negativen, klinisch positiven Fälle endlich werden durch die wirkliche anatomische Phthisis incipiens, einige konglomerierte Tuberkelknoten und begleitenden Katarrh, dargestellt und sind radioskopisch unzugänglich.

Resumé. Soll ich die heute noch nicht ganz spruchreife Frage nach Thunlichkeit zusammenfassen, so ergiebt sich folgendes Resumé: Die radiologische Untersuchung bei Tuberkulose der Lungen ist in keiner Richtung eine exakte diagnostische Methode, speziell ist ihr das Spezifische des Prozesses unzugänglich. Dagegen bedeutet sie eine wesentliche Unterstützung und Ergänzung der übrigen klinischen Methoden, bald in ihren Ergebnissen mit denen jener übereinstimmend, bald sie übertreffend, bald hinter ihnen zurückbleibend. Bei Phthisis incipiens im klinischen Sinne, wo minimale und umfangreiche, junge und alte Herde unter dem gleichen klinischen Bilde verlaufen, differenziert die Radiologie in einer den anatomischen Verhältnissen näherstehenden Art, indem sie die wirkliche anatomische Phthisis incipiens übersieht, die übrigen Formen nach Grösse und Art der Herde unterscheidet.

In vorgeschrittenen Fällen giebt sie das weitaus beste Übersichtsbild der bestehenden Verheerungen, entwickelt sicher und plastisch deren Verbreitungsbezirke und ihre Grenzen und gestattet daher im Gegensatz zu den übrigen klinischen Methoden, deren viel kompliziertere Befunde an gewisse Momente (Oberfläche, Bronchialsystem) örtlich gebunden sind, eine schärfere Beobachtung des Verlaufes und der Ausbreitung des Prozesses. Sie giebt ein sinnfälliges Bild der verlorenen und der restierenden Lungenkapazität.

Da unter dem klinischen Bilde der Apicitis einerseits ausgebreitete, anderseits minimale Infiltrate verlaufen, entbehrte die Therapie eines sicheren Stützpunktes. Ohne Einsicht in die thatsächlichen Ausbreitungsverhältnisse war das therapeutische Zögern des Arztes begreiflich, der die materiellen Opfer des Patienten mit der Aussicht auf Heilung nicht in Einklang bringen konnte. Ohne Einsicht in den thatsächlichen Verlauf war die Beurteilung der Erfolge therapeutischer Massnahmen, waren methodisch therapeutische Studien erschwert. Mit dem Nachweis alter, selbst ausgeheilter Lungenherde gewannen ätiologische Fragen bei anderen Erkrankungen im Einzelfall oft Ziel und Richtung.

Komplikations- und Folgezustände.

Die pleuralen Komplikationen sind bereits für sich abgehandelt. Die gleichmässige Helligkeitszunahme der oberhalb von Ergussschatten sichtbaren Lungenanteile darf wegen der durch Kompression bedingten Verminderung des Luftgehaltes nicht im Sinne einer Verdichtung beurteilt werden, die herdweisen Verdunkelungen nur mit Reserve. Komplizierende gangränöse und abscedierende Herde (siehe diese) lassen sich von anderen aus Granulationsgewebe oder Käsemassen bestehenden nicht unterscheiden.

Die Lungenschrumpfung kombiniert das Bild der Thoraxschrumpfung (siehe oben) mit dem der ungleichmässigen Verdunklung der Lungenfelder. Die häufigste, einseitige und ausgedehnte Form giebt um so mehr charakteristische Bilder, als die relativ oder vollständig gesunde Seite durch vicariierende Lungenblähung in allen Stücken die gegenteiligen Erscheinungen hervorbringt. (Siehe Fig. 33 und Tfl. IV Fig. 7.) In der einen Thoraxhälfte verkleinertes Lungenfeld, steil abfallende Rippen, verschmälerte Ic. R., in der anderen erweitertes Lungenfeld, mehr horizontale Rippenschatten, erweiterte Ic. R. Hier hochstehendes Zwerchfell, geringe Atmungsexkursionen, dort tiefstehendes und mächtig atmendes Zwerchfell, hier abnorm helle, dort abnorm dunkle Lungen Die Organe des Mediastinums, besonders Herz und Aortenbogen zeigen Dislokation durch Zug. So besteht in Fig. 33 vollständige Dexiocardie. An den unteren Lungenrändern bestehen Zeichen der Obliteration der Pleurablätter.

Rechts. Links.

Fig. 33.

Dorsoventrale Aufnahme, Röhre hinter dem Rücken in mittlerer Thoraxhöhe. Die Schatten der Thoraxwand zeigen die Zeichen der Thoraxschrumpfung rechts (schmäleres Lungenfeld, steiler Rippenverlauf, letzteres nur relativ, weil bei dieser Röhrenstellung der Rippenverlauf überhaupt nicht sehr steil ist), die linke Thoraxhälfte die entgegengesetzten Verhältnisse. Das rechte Lungenfeld ist durch Infiltration und Schrumpfung verdichtet; das ganze Mediastinum ist durch die Lungenschrumpfung derart nach rechts verzogen, dass der linke Rand der Wirbelsäule in ganzer Thoraxhöhe zum linken Mittelschattenrand geworden ist der die Details der Wirbelkörper zeigt. Das Herz ist vollständig in die rechte Thoraxhälfte disloziert.

Die oft auffallende Kleinheit des Herzens bei Phthisikern[1]) soll noch näher gewürdigt werden. Bronchektasien siehe S. 55.

Anhangsweise soll hier noch der Pneumokoniosen gedacht werden. Es ist eine noch offene, experimentell wohl zugängliche Frage, ob die einfache, ohne wesentlich entzündliche Reaktion seitens des Lungenparenchyms einhergehende Ablagerung von Kohle und Steinstaub (Anthraktische und Steinhauerlunge) eine nennenswerte, allgemeine Absorptionssteigerung bedingt. Die Gefahr, die schiefrige und koniotische häufig in den Spitzen sitzende Induration mit Lungentuberkulose, besonders mit geschrumpften oder schwieligen Herden radioskopisch zu verwechseln, wird vermieden, wenn man sich in den abzugebenden Urteilen über die Grenzen des Thatsächlichen (Verdichtung) nicht hinwegsetzt. Die Unterscheidung ist natürlich radiologisch nicht möglich.

[1]) Immelmann, Fortschritte auf dem Gebiete der Röntgenstrahlen, Bd. II, 142.

Der hämorrhagische Infarkt, Gangrän und Abscess, Lobulärpneumonie, Neubildungen der Lunge und Pleura, Lungenechinococcus.

Die durch die vorstehenden Prozesse erzeugten Bilder sind Herdschatten in den Lungenfeldern. Ihre allgemeinen Charaktere sind daher im allgemeinen Teil dieses Abschnittes auseinandergesetzt, ihre Besonderheiten im folgenden. Von den ersteren soll hier nur noch der eine Punkt hervorgehoben werden, dass sowohl aus der absoluten, als auch aus der relativen Schattentiefe (verglichen mit den übrigen Thoraxpartien) im Einzelfalle kein Urteil über die Natur der Herde abgeleitet werden kann, weil ein Faktor der Schattentiefe, die Tiefendimension nicht genau ermittelt werden kann. Differenzen im spezifischen Gewicht der Herde bestehen zwar, ihre Unterscheidung aus der Schattendichte ist aber unmöglich.

Der hämorrhagische Infarkt.

Die mit roten Blutkörperchen erfüllten Alveolen, aus denen die Luft verdrängt ist, bilden eine Masse von erheblich höherem spezifischem Gewichte als die normale lufthältige Lunge. Als Herdschatten ohne besondere unterscheidende Merkmale von denen anderer Lungenverdichtungen fallen sie nur durch ihre typische Lokalisation in den Lungenrändern auf. Sie müssen, da nur einige Stellen der Lungenränder auf den ersten Blick offen liegen, wenn sie keine bedeutende Grösse haben, gesucht werden, wie man sonst die Lungenränder absucht. Nur an den vorderen und hinteren Rändern der interlobären Septen sind Infarkte überall von hellem Lungenfeld umgeben und geben charakteristische Bilder, indem sie an der Seite der Septen scharf, sonst ringsum unscharf wie andere atypische Verdichtungsherde begrenzt erscheinen. (Interlobäre Ergüsse sind beiderseits oben und unten scharf begrenzt.) Der schwere Allgemeinzustand der Patienten mit Lungeninfarkten giebt zur Untersuchung nur selten, resp. spät Gelegenheit.

Gangrän, Abscess.

Im Anschluss an andere ausgebildete Herderkrankungen der Lunge, vor allem an die Tuberkulose aufgetretene, abscedierende oder gangränöse Prozesse, zeigen in ihren Herdschatten gegenüber denen der ursächlichen Affektionen keine verwertbaren Differenzen. Aber auch im Falle ihres Überwiegens über einen unscheinbaren ursächlichen Prozess haben ihre Bilder nichts Spezifisches an sich. Ihre Unterscheidung von anderen Verdichtungen obliegt den übrigen klinischen Erwägungen. Dessungeachtet ist gerade bei ihnen die radiologische Untersuchung oft wichtig, weil die klinische zwar über das Bestehen dieser Prozesse oft sicheren Aufschluss giebt, über die Lokalisation derselben aber mitunter so sehr im Unklaren lässt, dass selbst die Bestimmung der Thoraxseite, in der sich diese oft zentral gelegenen Herde befinden, unmöglich ist. Da sich aber die Chirurgie immer mehr der Therapie dieser Affektionen bemächtigt, so begreift man, dass eine genaue topische Diagnose derselben von höchster Wichtigkeit ist. Das Fehlen derselben war das eine bisherige Hindernis, das der Ausbildung der Lungenchirurgie entgegenstand. Das andere besteht, wie aus einschlägigen Arbeiten hervorgeht, darin, dass ein sicheres Urteil über das Vorhandensein einer natürlichen oder das Eingetretensein einer zuverlässigen, künstlichen Verklebung der Pleurablätter bisher nicht zu erzielen war. Wir kennen bereits die radiologischen Erscheinungen der Verwachsung der unteren Lungenränder, welche, richtig gewürdigt, zuverlässig sind; die Festigkeit der Verwachsung jedoch muss zum Zustandekommen dieser Erscheinungen nicht grösser sein, als dass sie den Zug der Inspiration aushält. An höher gelegenen Stellen der Pleura ist die Diagnose der Obliteration unsicher und an Zufälligkeiten (siehe oben) gebunden. Keinesfalls erfüllt hier die Untersuchung die Wünsche der Chirurgen nach Klarheit über die Festigkeit der vorhandenen Pleuraverklebungen. Dagegen entspricht die radiologische Bestimmung vollkommen ihren topisch-diagnostischen Anforderungen. Der Chirurge Tuffier rühmt die sicheren Bahnen, in welche die Indikationsstellung in der Lungenchirurgie speziell bei Lungenabscess durch die radiologische Topik gelenkt wurde.[1]) Die Lokalisation der Herde gelingt natürlich

[1]) De la difficulté de localise des lesions pulmonaires. Soc. med. des hospitaux 27. I. 1899.

auch mittelst der approximativen Methoden. Zwecks chirurgischer Eingriffe fügt man aber noch eine der exakten Methoden mit oder ohne Verwendung von Apparaten hinzu.

Die besten derselben, bei denen auf einer Platte zwei Radiogramme in verschiedenen stereometrisch fixierten Strahlenrichtungen aufgenommen werden, lassen sich wegen Unschärfe der dadurch entstehenden und übereinander fallenden Doppelbilder für Lungenschatten leider nur selten verwenden und zwar dann, wenn kleine, scharfgezeichnete Herde vorliegen. Übrigens geben die anderen Methoden hinreichend genaue Resultate. Die paralleloskopische Methode findet hier geeignete Anwendung besonders zur Bestimmung der Herdgrösse. Diese ist ein weiterer radiologischer Gewinn gegenüber den klinischen Untersuchungsresultaten, die, wenn sie schon eine ungefähre Lokalisation zulassen, aus dem Bezirk der Wandständigkeit und der Beziehungen zum Bronchialbaum doch nur sehr problematische Grössenurteile erlauben.

Der erste gut bearbeitete Fall dieser Art wurde meines Wissens von Rosenfeld 1897 publiziert. (Die dem Falle beigegebene Abbildung reproduziert ein Radiogramm, dessen Expositionszeit 70 Min. betrug, während die entsprechende Expositionszeit heute je nach Zweck und Verhältnissen zwischen 15 Sekunden und $1^1/_2$ Minuten schwankt.)

Frei im hellen Lungenfelde liegende Schatten gangränöser und abscedierender Herde zeigen bei verschiedener Intensität einen unscharfen, mehr ausklingenden Schattenrand. Ihr Inneres kann gleichmässig dunkel oder aber, vor allem bei Anwesenheit zentraler durch Zerfall entstandener und durch Kommunikation mit dem Bronchialsystem lufthaltig gewordener Höhlen heller sein und die mannigfachste Zeichnung enthalten. Vor einer Überschätzung dieses „Cavernensymptoms“, das natürlich auch durch eine Dellenform der vorderen oder hinteren Herdoberfläche erzeugt werden kann, muss ich umsomehr warnen, als ich mich eines Falles erinnere, den ich in Königsberg in der Klinik meines ehemaligen verehrten Lehrers, Geheimrat Lichtheim, beobachten konnte. Ein Fall der in den Küstenstädten der Ostsee endemischen, hauptsächlich bei Getreidearbeitern auftretenden Lungengangrän war zur Operation bestimmt. Er betraf den rechten Oberlappen. Das Radiogramm zeigte denselben dunkel mit einem hellen Zentrum von etwa Kinderfaustgrösse, das die Annahme einer Caverne nahelegte. Bei der Operation, die in der Klinik v. Eiselsberg ausgeführt wurde, fand sich überall massive gangräneszierende Pneumonie. Die einfache Helligkeit im Zentrum eines Herdes, ohne scharfe Begrenzung derselben, ohne Wechsel von Dunkelheit und Helligkeit, ist eben kein Cavernensymptom. Viel öfter wird es durch entsprechende Verteilung unvollständig verdrängter Luft erzeugt. Vergl. übrigens den Absatz „Cavernen“ im Kapitel „Lungentuberkulose“, S. 105.

Lobulär-Pneumonie.

Die gewöhnliche, kleinherdige Form der katarrhalischen Pneumonie giebt schlechte radioskopische Resultate. Ihre Herdschatten gehören zu den undeutlichsten; geringe Schattendichte und völlig verwaschene, sich in die Umgebung verlierende Ränder bringen es mit sich, dass nur sehr weiche Röhren für sie einigermassen geeignet sind. Grössere konfluierte Herde geben deutliche Schattenbilder. Der schwere Allgemeinzustand der Patienten war in meinen Fällen der eingehenden Untersuchung hinderlich. Den beobachteten Wechsel in den Schatten und Schattengrössen bei mehrmaliger Untersuchung habe ich zunächst auf die wechselnde Röhrenkritik und -Stellung bezogen.

Neubildungen der Lunge und der Pleura.

Gleich allen anderen Prozessen, welche die Luft aus dem Lungenparenchym verdrängen, indem sie dieselbe bald substituieren, bald komprimieren, wirken die Tumoren der Lunge und der Pleura durch den Ausfall an gut durchlässigem Lungengewebe. Die Herdschatten zeigen ebenfalls kein eigenartiges Gepräge, wenn sie unbeschränkt wuchernd in unregelmässigen Formen auftreten. Wenn sie ein heller Streif vom Mittelschatten trennt, ist ihre pulmonale oder pleurale Lokalisation zweifellos. Die Unterscheidung zwischen den letzteren ist aber nur mit mehr oder minder grosser Wahrscheinlichkeit möglich. Der bezügliche Anhaltspunkt liegt in der wandständigen Lage. Der Herd ist in der einen der beiden sagittalen Durchleuchtungsrichtungen klein, intensiv, scharf begrenzt, bei der entgegengesetzten zeigt er die gegenteiligen Eigenschaften. Die anderen lokalisatorischen Methoden geben das gleiche

Resultat. Mit der Erkenntnis der Wandständigkeit ist natürlich nicht der Ursprung von der Pleura bewiesen. Dass ein Herd scharf begrenzt ist, dass er in entgegengesetzten Richtungen sichtbar ist, beweist, dass er mindestens weit in die Brusthöhle hineinragt, dass er nicht flach die Wand bekleidet. Dann ist aber die Unterscheidung zwischen peripheren Lungenpartieen und Pleura als Ausgangspunkt unmöglich. Ich habe es mir seit einem gewissen Fall zur Regel gemacht (Beob. No. 3), nur bei flachen, ohne Grenze abklingenden und nur in einer Durchleuchtungsrichtung sichtbaren, also den Pleuraschwarten ähnlichen Herden, die Wahrscheinlichkeit des pleuralen Ursprunges zuzugeben. Die sichere Unterscheidung pleuraler von wandständigen pulmonalen Prozessen ist radiologisch unmöglich.

Sitzt jedoch der Lungenherd dem Mittelschatten mehr oder minder breit auf, besteht keine durchgreifende helle Zone zwischen beiden, dann wird die Frage durch die Möglichkeit eines mediastinalen Ursprunges noch komplizierter. Die typischen Bilder sind hier allerdings recht different. Breitbasig dem Mittelschatten aufsitzende, sich gegen das helle Lungenfeld mit scharf linear geschnittenem, in weitem, gleichmässig gerundetem Bogen absetzende Schatten werden wir als Typus der die Lunge nicht substituierenden, sondern verdrängenden Mediastinaltumoren kennen lernen. Unregelmässiges, unscharf begrenztes Ausgreifen der Schattenmassen in das Lungenfeld, fingerartig in dasselbe hineinragende Schattenausläufer charakterisieren zwar das die Lunge substituierende Wachstum, sagen aber nichts über den Ausgangspunkt, der ebenso gut die Lunge als auch das Mediastinum, z. B. dessen Drüsen, sein kann (Fall 3; Tfl. VIII, 4).

Die metastatischen, malignen Tumoren der Lunge und der Pleura mit kugelförmiger Gestalt geben charakteristische Bilder. Bei sonst völlig freier, heller Lunge sieht man einzelne erbsen- bis nussgrosse und grössere, wandständige (Lokalisationsmethoden!) und ganz scharf, oder zentral und dadurch weniger scharf begrenzte Schatten, welche radioskopisch lebhafte respiratorische Mitbewegung im Sinne der Zwerchfellbewegung zeigen und zwar desto ausgiebiger, je näher dem Zwerchfell sie liegen. Sie sind deshalb auf Radiogrammen nur verschwommen wiederzugeben, wenn Aufnahmen in respiratorischem Stillstand nicht möglich sind. Die Autopsie deckt stets erheblich mehr metastatische Herde auf, als radioskopisch gezählt wurden und zwar nicht nur kleinere, sondern auch gleich grosse, eventuell grössere als die gesehenen, nämlich zentral gelegene. Dieselben bieten bei ihrer Kompaktheit, Luftleerheit und ihrer scharfen Begrenzung die besten Objekte zur Ermittelung der Minimalgrösse leicht nachweisbarer Herde, wie die der Lobulärpneumonie für schwer nachweisbare. Die mir bisher bekannten Fälle und die übliche, für solche Studien nicht zureichende Sektionstechnik haben ein sicheres Urteil über diese Frage nicht gestattet. Die wenigen Fälle eigener Beobachtung zeigten keine klinische Erscheinung seitens der Pleura. Wäre bei ihnen an sonsten ein chirurgischer Eingriff in Betracht gekommen, so hätte er mit Rücksicht auf den radiologischen Befund abgelehnt werden müssen. Bedeutet dies einerseits eine weitere Erleichterung der chirurgischen Indikationsstellung, so lässt sich natürlich anderseits der negative Befund, wie aus den obigen Sektionsergebnissen hervorgeht, im Sinne des Fehlens kleiner Lungenherde nicht verwerten.

Ecchinococcus der Lunge.

Ecchinococcus der Lunge habe ich nicht gesehen. Aus den in der Litteratur niedergelegten Fällen, von denen der erste von Rosenfeld[1]), der letzte beobachtete von Levy-Dorn und Zadek[2]) (in Fig. 34 wiedergegeben) veröffentlicht wurde, lässt sich im allgemeinen folgendes deduzieren.

Man sieht, häufig im rechten Unterlappen (Abkunft von der Leber), scharf begrenzte, scheibenförmige Schatten, die entweder massiv sind oder ein helles Zentrum zeigen, je nachdem der Sack geschlossen und gefüllt ist oder in einen Bronchus perforiert hat und sein

[1]) Lehrbuch.

[2]) Berl. klin. Woch. 1899, No. 20.

Inhalt expektoriert wurde. Im Falle Levy-Dorn—Zadek waren beide Arten vertreten, ein kleiner, massiver Herd in der linken, ein grösserer, cavernenartiger in der rechten Lunge. Dieser stand mit der rechten Zwerchfellhälfte in Form eines Stranges in Verbindung, der als schmales, vertikales Schattenband erschien. Dort, wo er an das Zwerchfell inserierte, war dieses in einer stumpfen Ecke emporgezogen. Seine inspiratorische Exkursion nach unten war verringert. Der Schattenzug bezeichnet nach der Vermutung Levy-Dorns den Weg, den der Leberecchinococcus, welcher das Zwerchfell bei obliterierter Pleura- und Peritonealhöhle perforierte, durch das Lungenparenchym genommen hat. Für die Entstehung des linksseitigen zweiten kleinen Sackes denken Levy und Zadek an die Infektion auf dem Wege des Bronchialsystems nach Perforation des rechtsseitigen Sackes. Alle Momente stimmen mit dieser Annahme vollständig überein. Die beschriebene Form und Bewegungsstörung des Zwerchfelles gleicht derjenigen, welche wir bei chronischen, peribronchialen indurativen Prozessen, wenn sie an den Bronchien des Unterlappens tief in die Lungenbasis eingreifen und die facies phrenica erreichen, kennen gelernt haben. (Fig. 6, Tfl. I.) Klinisch war im Fall von Levy-Dorn und Zadek die Diagnose aus dem Sputumbefunde gesichert, die Lage und Grösse der Herde — für chirurgische Eingriffe von begreiflicher Wichtigkeit — konnte mangels physikalischer Befunde am Thorax (beiderseitiger Bronchialkatarrh) nicht einmal vermutet werden. Radiologisch war die Lage der zwei Herde leicht zu ermitteln, über ihre Natur konnte man nur Vermutungen haben, welchen erst die charakteristische Expektoration Sicherheit gab. Man sieht, wie stets die neue Methode und die bisher bekannten sich gegenseitig zu ergänzen berufen sind. — Es sei endlich hervorgehoben, dass man bei nicht perforierten, also nicht lufthältigen Säcken, eine Unterscheidung der Blasenwand von dem mehr oder minder flüssigen Inhalte sicher niemals zu erwarten hat. Die Schärfe der Abgrenzung gegen das Lungenparenchym von unverminderter Helligkeit haben die Säcke des Ecchinococcus mit allen jenen Geschwülsten gemeinsam, welche durch inneres Wachstum die Lunge verdrängen aber nicht substituieren.

Fig. 34.
Lungenechinococcus (mitgeteilt von Levy-Dorn und Zadek). Dorsoventrale Aufnahme; Röhrenstellung in mittlerer Höhe, respiratorischer Stillstand in tiefer Inspiration. In der rechten Lunge ein grosser, im Zentrum heller Herd, der durch bandförmige Schatten mit dem emporgehobenen Zwerchfell und dem Lungenhilus in Verbindung steht, in der linken ein kleinerer Sack.

Das normale Herz.

Dass das, was wir Rippenschatten nennen, thatsächlich von den Rippen herrührt, hat nie bewiesen werden müssen, jeder Laie denkt bei ihrem Anblick an die Rippen. Form und Anordnung stimmen eben vollkommen mit den erwarteten Bildern überein, die Annahme ist evident, daher ist sie ohne Widerstand hingenommen worden. Es ist klar, dass Urteile ebenso sicher sein können, ohne auch auf den Laien den Eindruck der Evidenz zu machen und zwar eben dann, wenn der in obigem Fall einfache Gedankenweg komplizierter und weiter ist. Ist aber einmal der gesetzmässige Zusammenhang zwischen manchen, auf den ersten Blick nicht klaren Bildern mit gewissen thatsächlichen anatomischen Organverhältnissen durch einen wenn auch komplizierten Forschungsweg festgestellt, dann sind die daraus abgeleiteten Schlüsse natürlich ebenso sicher. Diese Erörterung scheint überflüssig, wenn man bedenkt, dass unsere ganze diagnostische Forschung seit jeher diesen Weg gewandelt ist. Die radiologische aber

hat es bisher nur in ganz unzulänglicher Weise gethan. Verwöhnt durch die, wenn auch nur scheinbare Evidenz der normalen und pathologischen Skeletbilder hat man die gleiche Sinnfälligkeit auch sonst überall zu fordern sich gewöhnt und sich auch gewöhnt, in der Wahl der Objekte wissenschaftlicher Arbeiten sich auf solche mit evidenten Befunden zu beschränken. Seit den ersten Lebensjahren unseres Verfahrens haben alle Beobachter die Sinnfälligkeit gepriesen, in der das Herzbild uns fast plastisch vor die Augen tritt; die weitgehendsten Hoffnungen für die Physiologie und Pathologie wurden an diese Thatsache geknüpft, einzelne Momente probeweise angedeutet, dann aber wurde es still. Nicht etwa deshalb, weil diese Hoffnungen mit geringen Abzügen nicht mehr beständen, nein, man hat die einschlägigen Verhältnisse blos nicht studiert. Die pathologischen Herzbilder, besonders aber die pathologischen Bewegungserscheinungen am Herzschatten sind recht mannigfaltig und eine gewisse Regelmässigkeit bestärkt den Glauben an ihre Verwertbarkeit. Etwas weiter vorgeschritten ist unsere Kenntnis bezüglich der Schattenbilder der grossen Gefässe.

Ich will die Fragen zusammenfassen, die hier in Betracht kommen: Welchen Teilen des Zirkulationsapparates entsprechen in normalen und pathologischen Fällen die einzelnen Abschnitte des Herz- und Gefässschattens, besonders die einzelnen Abschnitte der Schattenränder in allen für diese Organe anwendbaren Durchleuchtungsrichtungen?

Unter den vorhandenen Arbeiten haben sich in der bisherigen Litteratur mit einzelnen Teilen des Gefässschattens Levy-Dorn, Lichtheim, Béclère, Bouchard, v. Criegern u. a. bezüglich des ganzen Gefässschattens Weinberger und der Verfasser beschäftigt. Die entsprechenden Verhältnisse des Herzens haben mehrere derselben berührt.

Der Weg zur Lösung dieser Fragen ist ein dreifacher: 1. Vergleich der radioskopischen Bilder mit den anatomischen Verhältnissen; 2. Berücksichtigung der radioskopisch wahrnehmbaren, cardiogenen Bewegungserscheinungen an den einzelnen Teilen der Schattenränder, bezüglich Phase und Charakter der Bewegung; 3. das Experiment an der Leiche (Injektion mit sichtbarer Masse, Nadelversuch etc.).

Den folgenden Ausführungen liegen die beiden ersten Wege zu Grunde. Auf die zahlreichen noch bestehenden Lücken im dargestellten Stoffe brauche ich nicht hinzuweisen. Wir kennen bereits aus der allgemeinen Beschreibung des Thoraxbildes den eigentümlich gestalteten Mittelschatten, der auf Bildern der sagittalen Strahlenrichtungen die beiden hellen Lungenfelder trennt, Fig. 12, S. 32. Wir wissen, dass der unterste Teil desselben die Silhouette des Herzens ist. Es ist nun unsere Aufgabe, denselben auf den oben erörterten Wegen zu untersuchen, durch Vergleich der radiologischen Formen mit den anatomischen und durch Verwertung der Bewegungserscheinungen am Schattenrande. Die beständige respiratorische Lokomotion und die cardialen Volumsschwankungen des Herzschattens bedingen, dass hier die radioskopische Schirmuntersuchung das erste Wort hat. Gewöhnliche Radiogramme zeigen als Folgen dieser Bewegungen unscharfe, verschwommene, verlaufende Ränder, während das Schirmbild lineare Konturen zeigt und vor unseren Augen die Bewegungserscheinungen ablaufen lässt.

An der Unschärfe der Schattenränder des Herzens auf Radiogrammen haben die cardiogenen Bewegungen einen viel geringeren Anteil als die respiratorischen. Die ersteren sind unvermeidlich, die letzteren können, wie wir gesehen haben, auf verschiedene Art, vor allem durch die Aufnahme in Respirationsstillstand unschädlich gemacht werden. Allein, während diese Möglichkeit für die Untersuchung der Lunge von grösster Bedeutung ist, weil durch sie zarte Lungendetails, die am Schirmbilde nicht zum Ausdruck kommen, offenbar werden, kommt sie für das Herz gar nicht, für die grossen Gefässe kaum in Betracht. Die grossen Massen derselben verschwinden am Schirm nicht, wie die feinen Lungendetails.

Als Ergänzung der für das Herz allein in Betracht kommenden Schirmuntersuchung empfehlen sich Pausen, welche mit Ölstift auf Glasplatten angefertigt werden, die in den Schirm einlegbar sind. An ihnen können nachträglich die Formen studiert werden.

Bei der Beschreibung des Thoraxbildes im allgemeinen (S. 24) wurden aus den unzähligen möglichen Durchleuchtungsrichtungen acht typische herausgegriffen und beschrieben. Dieselben eignen sich auch für die Untersuchung des Herzens. Von den beiden sagittalen Projektionsrichtungen ist die dorsoventrale deshalb die wichtigere, weil das der vorderen Thoraxwand anliegende Herz auf diese einen weniger verzerrten und vergrösserten Schatten wirft, hier schärfer begrenzt erscheint und sich besser vom hellen Lungenfelde abhebt, als auf die hintere.

Die sagittale dorsoventrale Herzsilhouette (Fig. 12, 5. 32) ist nur nach den beiden Seiten hin, wo sie an das helle Lungenfeld grenzt, deutlich konturiert, die obere Grenze fällt Sagittal, dorsoventral.

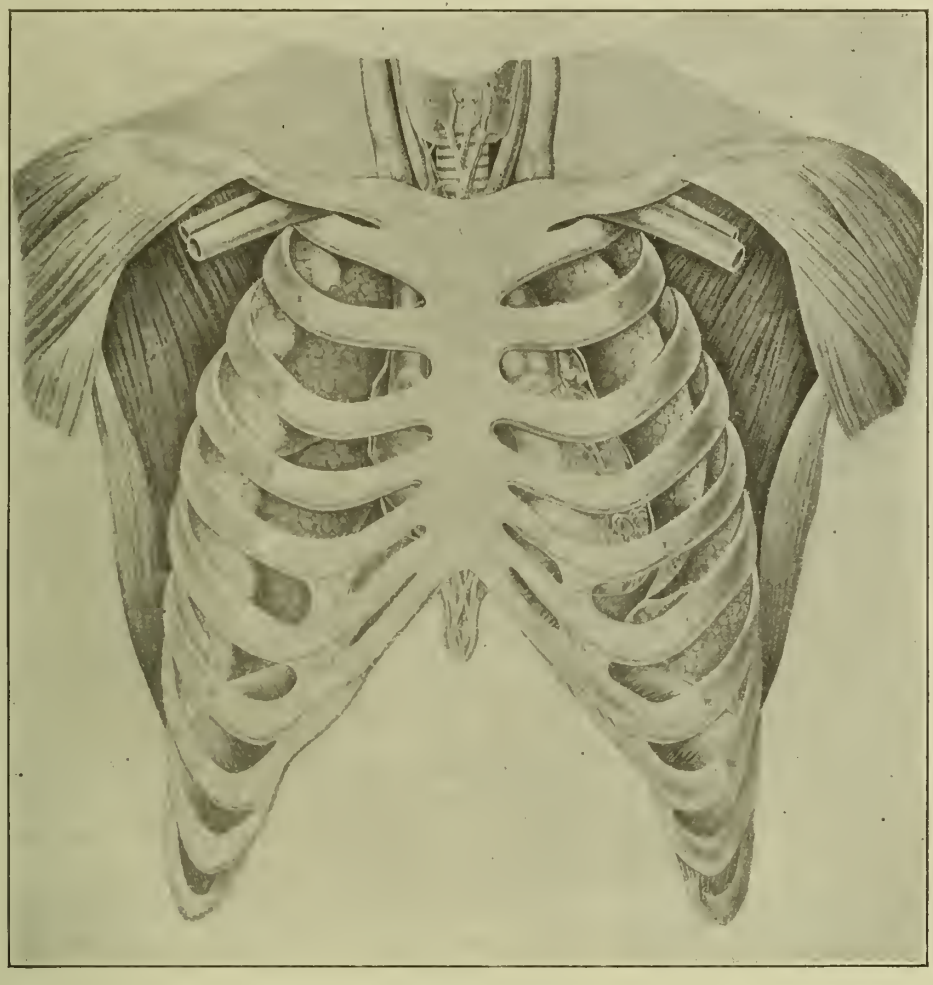

Fig. 35.
Das Herz und die grossen Gefässe in situ nach Luschka.

in den dunklen Mittelschatten, die untere hebt sich vom Schatten des Zwerchfells und den darunter liegenden Abdominalorganen nicht ab. Nur wenn der Magen gebläht oder künstlich mit Gas erfüllt ist, wird auch die linke Hälfte der unteren Kontur sichtbar, indem sich das dunkle Herz von dem hellen Grunde des geblähten Magens abhebt. Im Innern des Herzschattens sehen wir mancherlei Details. Von denselben lässt sich nun ein einziges auf das Herz selbst beziehen und das ist die gleichmässig von der Spitze gegen die Mitte desselben zunehmende Schattenintensität, welche übrigens in posteroanteriorer Richtung weniger, in der entgegengesetzten deutlich ausgeprägt ist. Die übrigen Details im Herzschatten gehören der Thoraxwand (Rippen, Wirbelsäule) und der Aorta descendens (selten; Tfl. VI, 4) an.

Die sichtbaren seitlichen Schattengrenzen des Herzens werden von den zwei untersten Bogen des Mittelschattens gebildet, während die Zugehörigkeit des linken mittleren Bogens zum Herzen noch einer näheren Prüfung bedarf. Der rechte unterste Bogen ist flach und im ganzen vertikal gestellt. Seine Krümmung variiert unter normalen Verhältnissen wenig, wohl aber nimmt die Röhrenstellung auf ihn bedeutenden Einfluss, indem er am schärfsten dann ausgeprägt ist, wenn die Röhre in der Höhe der Zwerchfellkuppel steht (Fig. 12). In diesem Falle tritt auch ein deutlicher spitzer Winkel zwischen Herzrand und Zwerchfell auf (vergl. Fig. 12, S. 32, 1 *b* mit 1*c*, ferner die Tafelbilder Tfl. I, 3; II, 5; VI, 2 und 5; VIII. 5, während bei höher oder tiefer stehender Röhre der besagte Winkel ein rechter wird. Dadurch flacht sich der Bogen ab und erscheint, wenn er von vornherein nicht erheblich gekrümmt war, als geradlinige Fortsetzung des rechten oberen durch die V. cava gebildeten Mittelschattenrandes. Keineswegs fällt er, wie häufig angenommen wird, mit dem rechten Sternalrande zusammen, wovon man sich mittelst einer an diesem angebrachten länglichen Bleimarke leicht überzeugen kann. Der Schatten derselben liegt, vorausgesetzt, dass die Röhre genau in der Medianlinie steht, 1—2 cm innerhalb des rechten Herzschattenrandes.

Rechter Vorhofsbogen.

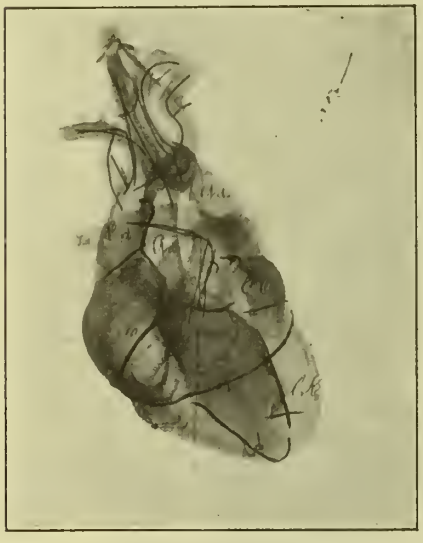

Fig. 36.

Radiogramm eines Herzmodelles in dorsoventraler Strahlenrichtung, Haltung wie in situ. Der linke untere Bogen des Schattenrandes ist durch die linke Kammer (*l K*), der rechte durch den rechten Vorhof (*r Vo*) beigestellt. Das Herzohr des linken Vorhofes (*l O*) tritt wohl durch zu pralle Füllung des Originalherzens ebenso wie der *r Vo* zu stark hervor. Der rechte Schattenrand wird oberhalb des Herzens durch die V. Cava descendens gebildet (*Cd*). Neben ihr ist der Lungenhilus durch die A. pulmonalis (*Pd*) gekennzeichnet. Man beachte die Wirkung der Schattendeckung auch bei diesem Objekt.

Linker Kammerbogen.

Und nun genügt ein Blick auf einen Frontalschnitt ähnlich der Fig. 10, oder ein Bild, das das Herz in situ, projiciert auf die vordere Thoraxwand zeigt (Fig. 35), um zu erkennen, dass der beschriebene Schattenrand vom rechten Vorhof beigestellt wird. Ausserdem zeigt Fig. 36, (ein in entsprechender Lage radiographiertes Herzmodell) ebenfalls den Anteil des rechten Vorhofes (*Vo*) an dieser Begrenzung. Der dort sichtbare atrio-ventriculare Einschnitt des Randes wird in situ durch das Zwerchfell verdeckt, und ebensowenig ist im Röntgenbild die Stelle der Insertion der Vena cava descendens sichtbar. Die rechte Vorhofswölbung ist auf dem vorliegenden Bild durch zu pralle Füllung des Vorhofes des Originalherzens mit Injektionsmasse verstärkt. Die Bewegungserscheinungen werden später zusammenfassend erörtert.

Der linke untere Bogen des Mittelschattens liegt im ganzen schräg von oben innen nach unten aussen, seine Krümmung wechselt unter normalen Verhältnissen wenig, sie ist etwas stärker als die des rechten, noch mehr aber als diese ist sie von der Röhrenstellung abhängig. Sie wird, wie ein Blick auf Fig. 35 und 36, (*l V*) zeigt, durch den linken Ventrikel gebildet. Nun liegt dieser auf dem vorderen Abhang der Zwerchfellkuppe. Die Höhe derselben überragt bei weitem die Spitze des Herzens. Es ist nun klar, dass bei tiefer Röhrenstellung (Fig. 13 *R*) die Spitze und die dem Zwerchfell aufliegenden Herzteile vom Zwerchfell und den darunter liegenden Abdominalorganen überschattet werden, während die hochstehende Röhre (*R'*) von oben hinten nach vorne unten gleichsam in den vorderen unteren Thoraxraum ebenso hineinleuchtet, wie wir dies für Lungenschatten besprochen haben. Dabei hebt sich die Herzspitze vom Zwerchfell ab und vermehrt dadurch die Krümmung des linken Kammerbogens. Vergl. Fig. 12, 1 *a* und 1 *c*. So entstehen wechselnde Bilder des Herzens. Je höher die Röhre, desto höher, desto mehr aufrechtstehend erscheint das Herz, je tiefer sie steht, desto niedriger, desto mehr „zusammengesunken“

sieht es aus (Fig. 12 *c*). Man wollte diese Formen, besonders die letzteren, in pathologischem Sinne deuten. Jedenfalls muss dabei die Röhrenstellung beachtet werden.

Wir müssen uns eben gegenwärtig halten, dass wir bei hoher Röhrenstellung fast das ganze Herz auf hellem Lungengrunde sehen, während bei tiefer die Spitze und die untersten Teile in den Zwerchfellschatten eingetreten sind. Diese Thatsache wird besonders dann klar, wenn wir bei luftgeblähtem Magen untersuchen und sehen, dass der strichförmige Zwerchfellschatten (dem sich die Funduswand des Magens nicht differenzierbar angeschlossen hat), wie in Fig. 12, 1 *b* zu sehen und in Tfl. VII, 6 angedeutet ist, von der lateralen Thoraxwand her aufsteigend nicht unter den Herzschatten, sondern in denselben hineinbegibt, während die Spitze unter dem Zwerchfell zu liegen scheint. Auf diese Weise kommt häufig ein Bild zustande, welches schon öfters zu bedenklichen Missdeutungen Anlass gegeben hat.

Steht nämlich das Niveau der Flüssigkeit im Magen sehr hoch, und ist die Gasblase in demselben klein, ist der strichförmige Zwerchfellschatten auf dem Radiogramm infolge seiner Bewegung verschwunden (wie Tfl. II, 6) und der Knickungswinkel, in dem der laterale Zwerchfellanteil mit dem Flüssigkeitsschatten zusammenstossen, aus dem gleichen Grund nicht scharf gezeichnet, so hält man leicht den Flüssigkeitsspiegel für das Zwerchfell und folgert, dass zwischen Herz und Zwerchfell ein heller Raum bestehe, der in Wirklichkeit subphrenisch liegt und dessen Helligkeit durch die Luftblase im Magen bedingt ist. Von diesem begreiflichen Irrtum bis zur Deutung des anatomisch unbegreiflichen Raumes als pericardiales Exsudat ist allerdings noch ein weiter mit Irrtümern bestreuter Weg. Vgl. Fig. 22, S. 58.

Wegen dieser topischen Verhältnisse ist es bei nicht aufgeblähtem Magen, also in der grössten Mehrzahl der Fälle nicht möglich, die senkrecht auf die Thoraxfläche projizierte Spitze im Schattenriss zu sehen, bei hochstehender Röhre zieht dagegen, wie man sieht, die Projektionsrichtung nicht senkrecht auf die Thoraxwand, der Spitzenschatten fällt, wollte man seinen Ort auf der Haut markieren, zu tief. Er liegt dann 1—2 cm unter dem palpablen Spitzenstoss. Eine wirklich senkrechte Projektion, am besten unter Anwendung geeigneter Vorrichtungen (siehe unten), kann daher oft nur bei gasgefülltem Magen erfolgen.

Da die Sichtbarkeit oder Unsichtbarkeit der Spitze eine starke oder schwache Krümmung der linken Kammerwölbung vortäuscht, darf man bei Beurteilung dieser Krümmung auf den Spitzenanteil des Herzens keine Rücksicht nehmen. Da ferner die Röhrenstellung, ganz abgesehen von dem früheren Momente, für sich allein einen Wechsel der Krümmungsstärke der ganzen linken Kammerwölbung hervorruft, muss die Röhrenhöhe jedesmal beachtet werden und können nur grössere Abweichungen als pathologisch gedeutet werden.

Bewegungen bei Lagewechsel.

Die normalen Bewegungserscheinungen am Herzen hängen a) von der Körperlage, b) von der Respiration, c) von der Eigenbewegung des Herzens ab.

Die beiden ersten sind reine Lokomotionen; das Herz als Ganzes verschiebt sich bei rechter und linker Seitenlage nach rechts und links und zwar in sehr verschiedenem Grade.

Bergonié und Carrière[1]) glauben zwar nicht an eine Verschiebung des Herzens durch Seitenlagerung. Determann[2]) zeigt sie jedoch an der Hand einer respektablen Zahl von Untersuchungen (fast 700). Er findet

bei Gesunden in linker Seitenlage durchschnittlich eine Verschiebung des Herzens um $2^1/_2$ cm nach links und um 1 cm nach oben, in rechter Seitenlage um $1^1/_2$ cm nach rechts um ca. $^1/_2$ cm nach oben.

Das Emporrücken des Zwerchfells auf der Seite der Seitenlage war stets deutlich. Vermisst wurde eine Verschiebung nur ausnahmsweise, jedoch war sie oft sehr gering. Andererseits fand nun Determann bei anscheinend Gesunden sehr hohe Grade von Herzverschieblichkeit — bis zu $6^1/_2$ cm nach links, bis zu 4 cm nach rechts —

[1]) Archive d'éléctricité medical, 15. VII. 1899.

[2]) Deutsche medicinische Wochenschrift, 1900, No. 15.

ohne dass irgend eine Beschwerde darauf aufmerksam machte. Nach Untersuchung einer grossen Reihe von Menschen zeigte es sich, dass diese auffallenden Befunde fast ausnahmslos bei schlecht genährten, schlaffen Individuen vorhanden waren, deren Habitus (schlechter Ernährungszustand, Muskelschlaffheit, schlechter Turgor der Haut und Gewebe) schon von vornherein darauf hinwies. Daneben häufig Enteroptose. Es ergaben sich ferner Verschiedenheiten nach Geschlecht und Alter. Frauen zeigen im allgemeinen ein beweglicheres Herz als Männer, besonders wenn sie öfters geboren haben und sich stark schnüren. Bei Neugeborenen ist die Herzverschieblichkeit fast gleich Null, bei Kindern ist sie sehr gering. Ebenso bei alten Leuten. Dass dieses Verhalten mit dem bei alten Leuten häufigen Emphysem und der dadurch bedingten Starrheit der Lungen zusammenhängt, möchte der Verfasser nicht für wahrscheinlich halten.

Leider bemerkt Determann nicht, ob sich seine Zahlen auf die thatsächliche oder auf die Schattenverschiebung beziehen, deren Differenz und Umrechnung er kennt.

Respiratorisch.

Die respiratorische Bewegung des Herzens war lange Zeit eine viel umstrittene Frage und die Annahme, dass die Zwerchfellbewegung blos in einer Abflachung des seitlichen Anteils bei Stillstand der das Herz tragenden pars tendinea bestehe, war allgemein verbreitet. Mehr als durch andere Momente wurde sie durch die radioskopische Wahrnehmung erschüttert. In ebenso verschiedenem Grade wie die seitliche Herzbewegung bei Seitenlagerung findet eine inspiratorische Herzsenkung statt. Dieselbe ist am besten an der Spitze und der linken Kammerwölbung sichtbar und ist die Ursache der Unschärfe in Radiogrammen Atmender.

Die Spitze rückt inspiratorisch nicht blos nach unten, sondern auch nach innen, das Herz macht also eine Drehung um seine dorsoventrale Achse. Auf der Höhe der Inspiration zeigt es daher eine starke Neigung der Spitze nach unten und eine grosse Höhe seines Schattens. Dass es sich dabei nicht blos um eine Drehung des Herzens, sondern auch um eine wirkliche Senkung handelt, kann man am unteren Herzrand bei geblähtem Magen direkt wahrnehmen, obwohl dieser Zustand meist eine Verringerung der Exkursion zur Folge hat. Das Ausmass der Bewegung ist recht verschieden und schwankt zwischen eben vorhandener Wahrnehmbarkeit und einer Exkursionsbreite von 3 cm im Schatten bei 50 cm Röhrenschirmdistanz gemessen. Es ist von ähnlichen Umständen abhängig wie die seitliche Beweglichkeit. In pathologischen Fällen sieht man oft eine kleinere Exkursion, nie eine abnorm grosse. Selbstverständlich nimmt die Respirationsgrösse des Zwerchfelles und alle sie hemmenden Momente einen bestimmenden Einfluss auf die Exkursionsgrösse des Herzens. Von einer respiratorischen Volumsschwankung der Vorhöfe, besonders beim negativen und positiven valsalvaschen Versuch (v. Criegern) habe ich mich in einigen Fällen überzeugen können.

Pulsatorisch.

Die Eigenbewegungen des Herzens bestehen in rhythmischen Volumsschwankungen des Herzschattens. Sie sind normalerweise am linken Schattenrand, an der Spitze und an der durch Magenblähung sichtbar gemachten basalen Herzfläche erkennbar. Die rechte Vorhofswölbung scheint unter normalen Verhältnissen fast ruhig zu stehen. An der unteren basalen Herzschattengrenze müssen wir nach anatomischen Vergleichen zwischen einem kürzeren, dem linken Ventrikel angehörigen, und einem längeren, dem rechten angehörigen Stück unterscheiden (Fig. 36).

Die Art der sichtbaren Herzaktion an den Ventrikelrändern lässt sich am besten bei geblähtem Magen und sichtbarem unteren Herzrande, ferner bei regelmässiger, ruhiger und ausgiebiger Thätigkeit studieren. Bradycardie mit ihren grossen Einzelexkursionen eignet sich hierzu besonders. Sie besteht in einer rhythmischen Verkleinerung des linksseitigen Anteils des Herzschattens. Die linke Kammerwölbung rückt nach innen unten, die Spitze nach innen oben und der basale Herzrand gerade nach oben, also jeder Teil senkrecht auf seine Oberfläche, entsprechend einer allseitigen Kontraktion. Das Bild der Herzaktion ist sehr sinnfällig, man erhält direkt den Eindruck eines sich durch eigene, innere Kraft ausdrückenden flüssigkeitgefüllten Beutels, der Charakter dieser Bewegung ist aber schon unter normalen Verhält-

nissen verschiedenartig. Konstant ist blos der strenge Rhythmus. Im übrigen kommt eine ausgeprägte deutliche und eine undeutliche Herzaktion vor. Bei der ersteren betragen die systolischen Randbewegungen bis zu 2 cm, werden energisch und rasch ausgeführt, worauf der Schattenrand ohne merkliches Verweilen langsamer als er gekommen in seine Ausgangsstellung zurückkehrt. Im anderen Fall ist die Exkursion gering, der Unterschied im Charakter der noch ganz gut sichtbaren Systole und Diastole nicht deutlich. v. Criegern giebt folgende zweckmässige Anweisung zur Messung der pulsatorischen Exkursion des Schattenrandes. Man legt in die Fassung des Schirmes durchsichtiges Papier oder eine Glastafel ein und wartet mit dem Stift im Herzschatten die Systole ab, markiert, begiebt sich hierauf mit dem Stift ins helle Lungenfeld und erwartet den diastolisch heranrückenden Herzschatten.

v. Criegern glaubt, dass der schwache Typus der Herzaktion schlecht genährten anämischen, überhaupt in schlechtem Kräftezustand befindlichen Personen eigen sei. Weiter glaubt er sehen zu können, wie in diesen Fällen die Herzaktion dem linken Herzrande entlang von oben nach unten abläuft. Das ganze bezeichnet er als schwachen Aktionstypus des Herzens und findet ihn bei der schlaffen, niedrigen, in sich zusammengesunkenen Herzform. Dieser Aktionstypus kann, wie v. Criegern bemerkt, durch körperliche Anstrengungen leicht in den kräftigen Typus übergeführt werden. Anderseits habe ich bei einigen Versuchen an normalen Herzen mit kräftiger Aktion gleich v. Criegern eine deutliche Verstärkung der Herzaktion nicht wahrnehmen können. v. Criegern hat ferner Beobachtungen über die sichtbare Herzaktion bei angehaltenem und bei forciertem aktiven Atmen mitgeteilt. In beiden Fällen trat zuerst eine Abschwächung der Aktion, dann eine Rückkehr zum starken Typus ein. Über Veränderungen des Rhythmus finde ich keine Bemerkung. Alle diese Dinge bedürfen noch eines eingehenden Studiums. Ihre Beobachtung ist relativ leicht.

Zu den technisch schwierigsten, radioskopischen Untersuchungen gehört jedoch die Vergleichung der cardialen Bewegungserscheinungen an verschiedenen Stellen des Mittelschattens untereinander und besonders mit auf andere Weise gewonnenen, rhythmischen Vorgängen wie den palpablen Pulsationen. Es bedarf bedeutender Übung, lang andauernder Einzelbeobachtung und der Abwesenheit der störenden Kraftvergeudung, die bei unzweckmässigen Hilfsapparaten die Aufmerksamkeit des Beobachters von der Hauptsache ablenkt. Andernfalls wird man sich über das zeitliche Verhältnis einfach nicht klar und lässt ermüdet von der Untersuchung ab.

Von solchen Vergleichen interessiert uns hier vor allem der zwischen sichtbarer Ventrikelsystole und palpablem Spitzenstoss. Ich konnte nicht alle Fälle diesbezüglich klarstellen. In denen mit starkem Aktionstypus war es mir jedoch stets klar, dass der Spitzenstoss zeitlich in den Beginn der Ventrikelsystole, anscheinend sogar oft vor dieselbe fällt, also praesystolisch ist. Dies entspricht der von Martius mittelst seiner „akustischen Markiermethode“ endgiltig bewiesenen Thatsache, dass die Höhe des Spitzenstosses vor Eröffnung der Semilunarklappen der Aorta erreicht wird. War damit auch die Skoda-Aldersonsche Rückstosstheorie widerlegt, so wäre es doch immerhin wünschenswert, durch Zuziehung der Klappenschlussmomente mittelst der Auskultation die Phasenverhältnisse genauer zu untersuchen. Bei Aufstellung des geräuschvollen Unterbrechers in einem entfernten Raum und Benutzung eines Stethoskops mit Schlauchzwischenstück sind diese Untersuchungen ohne weiteres ausführbar.

Bei der Deutung der linken mittleren Wölbung des Mittelschattenrandes lässt, wie wir wissen, der anatomische Weg im Stiche. An ihrer Stelle liegen in sagittaler Projektionsrichtung hinteneinander die Ateria pulmonalis und der linke Vorhof (Fig. 11, S. 30). Die Untersuchung auf Bewegungserscheinungen zeigt, dass die Mittelschattenkontur hier völlig ruhig steht. Ober und unter ihr pulsieren die Bogenwölbung und die linke Kammerwölbung in entgegengesetztem Sinne. Die genannte Stelle zwischen ihnen erscheint aber als der stillstehende Drehungspunkt, um den sich der als starres System imponierende linke Mittelschattenrand systolisch mit der oberen Hälfte nach aussen, mit der unteren nach innen bewegt. Gehörte

diese Stelle des Schattenrandes normalerweise der Ateria pulmonalis an, so müssten wir mit Recht Pulsation mit arteriellem Charakter in gleicher Art und Phase wie die Bogenpulsation erwarten. Selbstverständlich lassen sich hierfür nur jene Fälle verwerten, in denen eine deutliche mittlere linke Vorwölbung besteht. Anderenfalls ist ja die Abgrenzung des ihr angehörigen Randgebietes nach oben und nach unten nicht möglich, Aortenwölbung und linke Kammerwölbung gehen dann ohne Zwischenstück in einander über.

Unter pathologischen Verhältnissen kommt es jedoch nicht selten vor, dass eine solche deutlich ausgebildete mittlere Vorwölbung ebenso deutlich mit arteriellem Charakter und synchron mit der Aotenwölbung pulsiert. Es wäre jedoch verfehlt, diese Pulsation unbedingt auf die Pulmonalis zu beziehen, da auch andere Ursachen zu Grunde liegen können. Neben Erweiterungen der Aorta und der Arteria pulmonalis muss vor allem der Mitraliesuffizienz gedacht werden welche einen positiven Puls des linken Vorhofs erzeugt. Ein abschliessendes Urteil über diese Dinge zu fällen ist heute nicht möglich und unvollständigen Arbeiten soll hier kein Platz eingeräumt werden.

Sagittal ventrodorsal.

Die sagittale, ventrodorsale Herzsilhouette wäre genau das Inversionsbild der oben untersuchten, wenn beide durch parallelle Strahlen erzeugt würden.

Bei divergenten Strahlen entspricht der durch die Tangentialstrahlen gezeichnete Schattenkontur nicht ein grösster Kreis eines kugelförmigen Objektes, sondern ein kleinerer auf der Seite der Lichtquelle liegender Breitenkreis. Immer aber ist die Projektionsfläche ein Kreis. Ist jedoch der schattenwerfende Körper unregelmässig geformt wie das Herz, so können die beiden entgegengesetzten Projektionsrichtungen zwei durchaus verschiedene Bilder erzeugen. Die plastischen Details vor und hinter seiner mittleren Projektionsebene sind ja durchaus verschieden. In den Schattenrandpartien werden sich daher das eine Mal die plastischen Details der hinteren seitlichen Herzfläche, wenn die Röhre im Rücken steht, das andere Mal die der vorderen, wenn sie vor der Brust Aufstellung gefunden hat, ausprägen. Ich zitiere zur Erläuterung dieses Verhältnisses noch die Auseinandersetzung Moritz' über diesen Gegenstand:

> Es ist zu berücksichtigen, dass unter Umständen auch ein Schatten erhalten wird, der dem gesuchten Umriss des Gegenstandes überhaupt nicht ähnlich ist. Es kann der Umriss eines Gegenstandes von einer Seite her regelmässig sein, der Gegenstand aber an der entgegensetzten Seite Vorsprünge, Höcker, Kanten etc. haben. Durch eine nahe Lichtquelle werden diese Prominenzen gewissermassen aufgedeckt und dazu noch in starker Vergrösserung projiziert, so dass ein Schattenbild entstehen kann, das dem gesuchten Umriss auch der Form nach nicht gleicht und daher zu Täuschungen Anlass giebt.
>
> Wenn man z. B. auf einen Würfel eine Kugel setzt, die ihn eben ganz zu verdecken im stande ist, so wird man von der Kugelseite her einen kreisförmigen Umriss sehen; projiziert man aber ein Schattenbild der beiden Körper von der Würfelseite her, so resultiert eine kreisförmige Silhouette, der noch vier Würfelecken aufgesetzt sind. In analoger Weise können auch bei Projektion der Herzsilhouette auf einen der Brust anliegenden Durchleuchtungsschirm, wobei sich also die Röntgenröhre am Rücken befindet, Umrissformen erhalten werden, die der Architektur der Hinterfläche des Herzens ihre Entstehung verdanken und nichts mit dem von vorne sichtbaren Herzumriss, den man bestimmen wollte, zu thun haben.[1])

Diese Annahme trifft nun thatsächlich zu, wie man aus der Differenz der beiden sagittalen Herzbilder, ganz abgesehen von ihrem Grössenunterschied, entnehmen kann. Ich habe mich in Fig. 12 bemüht, dieselbe möglichst getreu an einem Falle wiederzugeben, sehe aber von einer eingehenden Beschreibung ab, da einesteils der Fall für den Cirkulationsapparat nicht ganz einwandfrei normal war, andernteils eingehende Untersuchungen und damit der Nachweis konstanter, verwertbarer Befunde noch ausstehen. Ob aber die Herzform des

[1]) Moritz, Münchener medizin. Wochenschrift, 1900, Nr. 29.

Falles normal oder pathologisch war, immer beweist die Differenz der dorsoventralen und der ventrodorsalen Bilder die Richtigkeit der Annahme, dass die projizierten plastischen Details nicht in beiden Fällen die gleichen sind. Im ganzen erhält man ventrodorsal ein Bild des Herzens, das durch die grössere Entfernung desselben von der bildauffangenden Fläche zwar grösser, unschärfer begrenzt und minder dichtschattig ist, als das dorsoventrale, das aber in seinen Umrissen diesem insofern ähnlich ist, als es ebenfalls durch einen rechten und zwei linke Bogen begrenzt wird. Von diesen gehört der rechte unzweifelhaft wieder dem rechten Vorhof, der linke untere der linken Kammer an. Der linke mittlere Bogen erweckt jedoch bei seiner Deutung die gleichen zwischen linkem Vorhof und Art. pulmonalis schwankenden Zweifel. Die Beobachtung der cardialen Bewegung dieses Teiles ist durch die besprochene geringe Schärfe der Kontur bei diesem Strahlengang erschwert. Es ist möglich, dass die oben berührten und unter Zuhilfenahme der Moritzschen Erläuterung erklärten Momente, das eine Mal die vorne liegende Pulmonalis, das andere Mal den hinten liegenden Vorhof im Schatten randständig werden lassen. Die pulsatorischen Bewegungen an den Rändern der ventrodorsalen Herzsilhouette sind im übrigen die gleichen, nur sind auch sie entsprechend vergrössert, ein Umstand, der, wenn anders die Ränder scharf genug erscheinen, gelegentlich mit Vorteil für die Beobachtung verwendet werden kann. Die Vergrösserung zeigt sich vor allem an der stark nach links verzogenen Herzspitze, sowie darin, dass die rechte Vorhofswölbung weit in das rechte Lungenfeld hineinragt, was als pathologisch zu deuten man sich hüten muss. Die geringere Schattendichte des Herzschattens, welche in der grossen Entfernung des Herzens vom Schirm ihre Ursache hat, bringt es mit sich, dass auf ventrodorsalen Radiogrammen fremde Bildungen (Rippenschatten, der Schatten der Aorta descendens (Tfl. I, 2; VI, 4) den Herzschatten durchziehen.

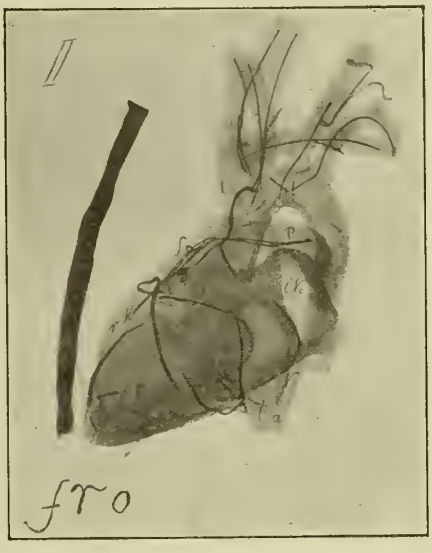

Fig. 37.

Radiogramm des Herzmodells von Fig. 36, hier in frontaler Richtung von rechts nach links aufgenommen. Das Sternum ist durch einen Bleiblechstreifen markiert. Zwischen ihm und dem Herzen der Retrosternalraum, hinter dem rechten Vorhof (*rV*) der Retrocardialraum. Die Grenzen zwischen den Ventrikeln und Vorhöfen sind, wie in Fig. 36, 38, 39, auf der Oberfläche des Modells durch Bleidrähte bezeichnet.

Frontal.

Die frontale Herzsilhouette (Fig. 14 und 37) erscheint als rechtwinkliges, in die vordere untere Ecke des Lungenfeldes eingelassenes, sphärisches Dreieck. Die in flachem Bogen nach vorne gekrümmte Hypotenuse desselben liegt hinter dem unteren Teil des Sternalschattens. Dort befindet sich der untere Lungenrand. Nach oben nimmt die Lunge zwischen Herz und Sternum liegend an Tiefe zu und im selben Maasse entfernt sich die Hypotenuse des Herzdreieckes vom Sternum. Sie wird im unteren Teile, anatomischen Betrachtungen nach (Fig. 15 und Fig. 37, *rK*), vom rechten Ventrikel, im oberen vom rechten Herzohr und der Art. pulmonalis gebildet, an die sich oben den Rand bildend die Aorta ascendens anschliesst, soweit sie nicht bei der S. 37 empfohlenen Haltung der Arme vom M. latissimus dorsi bedeckt wird. Von den beiden Katheden liegt die eine dem Zwerchfell auf, kann bei geblähtem Magen sichtbar werden und nimmt dann den schräg aufsteigenden Verlauf des vorderen Zwerchfellabhanges. Sie gehört der basalen Wand des linken Ventrikels (Fig. 37, *lK*) an. Die andere begrenzt das Herz nach hinten und ist bei tiefer Inspiration deutlicher als in mittlerer Respirationsstellung. Sie ist ziemlich stark nach hinten konvex gekrümmt und lässt bezüglich ihres Ursprunges nach anatomischen Vergleichen (Fig. 15, Fig. 37, *rV*) an den rechten Vorhof denken. Pulsatorische Bewegungen sind, abgesehen von der basalen, nur bei gasgeblähtem Magengrund sichtbaren Grenze nicht konstatierbar,

wohl nur deshalb, weil die Schattenränder in dieser Projektionsrichtung überhaupt nicht scharf linear, sondern verschwommen sind.

Schräge Richtungen.

Die Silhouetten des Herzens bei schrägen Durchleuchtungsrichtungen dürften nach eingehenden Studien wertvolle Aufschlüsse geben. Ich habe dieser Bedingung bisher nur für eine derselben, die von links hinten nach rechts vorne, zu entsprechen versucht. In dieser für die Radiologie des Thorax so wichtigen Projektionsrichtung ist der Herzschatten vom Wirbelsäulenschatten völlig getrennt und beide schliessen gemeinsam das bekannte helle Mittelfeld ein. Das Herz erscheint hier als ein schief im Thorax liegendes ungleichseitiges Dreieck (Fig. 16, 17 und 38; Tfl. III, 2 und VI, 5). Die Herzspitze zeigt nach unten und links und ist durch Magenaufblähung auch nach unten hin abgrenzbar. Im übrigen hebt sich aber die basale Fläche vom Leberschatten nicht ab. Dagegen sehen wir links und rechts im Bilde freie Herzkonturen auf hellem Lungengrunde. Die eine begrenzt das Herz gegen das linke Lungenfeld. Sie hat Ähnlichkeit mit dem linken Mittelschattenrand der rein sagittalen Bilder, indem sie aus drei ähnlichen Bogen wie jener besteht. Der unterste ist weit und flach und verläuft ziemlich steil. Ihm liegt, wie dort, der linke Ventrikel (Fig. 38 *lK*) zu Grunde, jedoch nur mit einer schmalen Randzone. Bei weiterer Drehung nach links tritt bald die rechte Kammer vor die linke und wird randbildend. Was wir als Spitze sehen, ist dann die Projektion der vorderen unteren Herzkante. Die Bewegungserscheinungen (fast synchron mit dem Spitzenstoss beginnende Kontraktionen) zeigen in den beiden Fällen keinen wesentlichen Unterschied. Über dem Kammerbogen folgt ein kleiner, stärker gekrümmter Bogen, der unter normalen Verhältnissen viel häufiger getroffen wird, als der ähnliche, in sagittaler Projektionsrichtung sichtbare. An Stelle des obersten Bogens tritt hier das Schattenband der Aorta auf (Fig. 16, 17, Tfl. III, 2), das uns später beschäftigen wird. Die rechte, an das helle Mittelfeld angrenzende Herzkontur gleicht ebenfalls der entsprechenden Kontur bei sagittaler Projektionsrichtung. Ein unten scharf ausgeprägter, sich besonders vom Zwerchfell oft deutlich in spitzem Winkel abhebender Bogen geht nach oben in die geradlinige Begrenzung des hellen Mittelfeldes über. Er gehört nach anatomischen Erwägungen (Fig. 38 *rV*) unten dem rechten Vorhof an. Eine geringe weitere Linksdrehung dürfte übrigens den linken, jetzt noch gedeckten Vorhof (*lV*) randbildend machen.

Fig. 38.

Radiogramm des Herzmodelles in der 1. schrägen Projektionsrichtung, von links hinten nach rechts vorn. Linke Kammer und rechter Vorhof bilden mit schmalen Grenzgebieten die Schattenränder. Das linke Herzohr (*lO*) ist zu stark gebläht. Die Aorta ascendens und der vordere Teil des Bogen sind auf die descendens und den hinteren Teil des Bogens projiziert; der untere Abschnitt der A. descendens, dessen enorme Schattendeckung mit dem Herzschatten beachtenswert ist, sollte anatomisch richtiger mehr nach rechts verlaufen.

Die übrigen 3 schrägen Projektionsrichtungen, für das Herz offenbar von ähnlicher Bedeutung wie die vorbeschriebene, harren einer eingehenden Bearbeitung. Die eine derselben sei durch Fig. 39 besonders hervorgehoben.

Messung der Herzgrösse.

Es ist ein von Anfang an gewürdigtes, aus klinischen Rücksichten begreifliches Bestreben, die Schärfe und Klarheit des radiologischen Herzbildes zu einer subtilen Diagnostik der Volumsveränderungen des Herzens zu benutzen. Die Grössenmessung des Herzens war

daher stets ein beliebtes Thema radiologischer Arbeiten. Rosenfeld,[1]) Payn,[2]) v. Criegern,[3]) Levy-Dorn,[4]) Donath,[5]) Moritz[6]) und Determann[7]) haben sich mit diesem Gegenstande befasst und haben zum Teil voneinander sehr abweichende Vorschläge gemacht. Zur kritischen Sichtung dieses Materials erscheint es zweckmässig, zwei Fragen auseinander zu halten.

1. Was wollen wir am Herzen messen? 2. welche Messungsart ist vorzuziehen?

Querer Durchmesser.

Zur ersten Frage hält Levy-Dorn den Standpunkt für den besten, ohne Rücksicht auf die Deutung der einzelnen Abschnitte und auf die sonst üblichen Maasse sich vor allem an das zu halten, was das Röntgenbild giebt. „Wir können am Herzen allerlei Interessantes sehen, für eine Massnahme wie die Messung, welche womöglich an allen Herzen vorgenommen werden soll, kommen nur Methoden in Betracht, die sich stets ausführen lassen. Da nun der Herzschatten sowohl nach oben als nach unten einer scharfen Grenze entbehrt, seine linken und rechten Seitenränder aber meist klar zu Tage treten, erscheint es am natürlichsten, den grössten Abstand der linken von der rechten Herzschattengrenze als gleichsam queren Herzdurchmessers zu benutzen."

Nach dem heutigen Stande der Dinge muss dieser Ansicht Levy-Dorns vollkommen beigepflichtet werden, da sie allein praktrische Bedeutung besitzt. Ich habe stets so gemessen, bin aber weit entfernt, diese Methode für etwas Definitives zu halten, vielmehr glaube ich, dass ihr nur eine provisorische Bedeutung zukommt, dass sie nur so lange oder so lange allein wird verwendet werden, bis exakte Grundlagen für die Messung gewonnen sein werden. Der Weg dazu, der mir vorschwebt, ist folgender: Betrachten wir das dorsoventrale Radiogramm des Herzmodells (Fig. 36 oder 39), so sehen wir, wie das Gebiet des Herzschattens aus den (theilweise sich deckenden) Einzelschatten der Herzanteile mosaikartig zusammengefügt ist.

Am Röntgenbilde des lebenden Herzens aber sind die Grenzen zwischen denselben nicht erkennbar. — Bei einer gleichmässigen Volumsveränderung des ganzen Herzens werden sich alle Diameter seines Schattens in gleicher Weise beteiligen. Besteht aber eine Vergrösserung eines oder mehrerer dieser das Herz konstituierenden Räume, so erhält der Herzschatten eine Veränderung seiner Konturen und damit auch einzelner seiner Diameter. Es könnte nun — durch anatomische Betrachtungen angeregt — klinisch ermittelt werden, ob gewisse Diameter gemeinsam mit gewissen Herzanteilen Grössenschwankungen erleiden und welche Diameter durch ihre Lageveränderung auf die einzelnen partiellen Volumsveränderungen des Herzens am schärfsten reagieren. Ohne vorzufassende Meinung hätte man einfach exakte (darüber später) Silhouetten des Herzens in normalen und in allen pathologischen Zuständen graphisch aufzunehmen, miteinander bezüglich der Formabweichungen zu vergleichen und an den Skizzen den Einfluss partieller Vergrösserung auf gewisse Diameter zu studieren.

Mangels exakter Methoden zur Aufnahme einer in Form und Dimensionen der Wirklichkeit entsprechenden Herzsilhouette war dieser Weg bis vor kurzer Zeit verschlossen.

Der kürzlich von Moritz-München angegebene orthodiagraphische Apparat scheint jedoch allen hier gestellten Anforderungen zu genügen. Vorläufig, bis mittelst desselben die angedeuteten Arbeiten ausgeführt sein werden, müssen wir in der Praxis bezüglich dessen, was wir messen, zu dem Vorschlage Levy-Dorns zurückkehren.

Wir messen also vorläufig die basale Herzbreite nach Levy-Dorn, also die grösste Distanz zwischen rechtem und linkem Herzschattenrand, eine Linie, welche etwas über den Zwerchfellkuppen horizontal durch den Herzschatten zieht. Dieselbe durchzieht den linken,

---

[1]) Diagnostik, Bergmann 1897.
[2]) Archive of the Röntgenray mai 1897.
[3]) Congr. f. innere Med. p. 298.
[4]) Levy-Dorn ibidem p. 294.
[5]) Einrichtung zur Erzeugung der Röntgenstrahlen und ihr Gebrauch. Berlin, Reuther 1899.
[6]) Orthodiagraphie, Münch. med. Woch. No. 29, 1900.
[7]) D. med. Woch. No. 15, 1900.

dann den rechten Ventrikel und hierauf den rechten Vorhof. Man begreift, dass ihre Länge bei allen Volumsveränderungen des Herzens mit betroffen wird. Dadurch, dass wir nun mit v. Criegern in die Strecke der basalen Herzbreite den Schnittpunkt der Medianebene einzeichnen, zerlegen wir sie in zwei Teile, welche die basale Breite der in der rechten und linken Thoraxhälfte untergebrachten Herzanteile zum Ausdruck bringen.[1])

Divergente Strahlen.

2. Bezüglich der Art und Messung stehen zwei Wege offen. Der der mathematischen Reduktion der Messzahlen des perspektivisch vergrösserten Herzschattens auf seine wirklichen Maasse und zweitens die Reduktion des Herzschattens selbst auf die der Wirklichkeit entsprechende Form und Grösse durch Anwendung paralleler Strahlen. Die erste Methode hat drei Mängel, welche zur Folge haben, dass sie nur selten vorgeschlagen und nie in grossem Umfang benutzt wurde. Erstens kennt man die Entfernung des Objektes von der Thoraxwand nicht. Jene Linien der Herzoberfläche, welche von tangentialen Strahlen getroffen, die Ränder der Herzprojektion bilden, liegen ja nicht der vorderen Thoraxwand an, sondern um die halbe Tiefe des Herzens hinter derselben. Die approximative Annahme dieser Strecke mit 5 cm wäre ein kleiner Mangel des Verfahrens. Zweitens ist die Umrechnung umständlich.

Der grösste Mangel liegt darin, dass die projizierten Konturen bei verschiedener Röhrenentfernung ganz verschiedenen Stellen der Herzoberfläche entsprechen, welche umso weiter nach rückwärts liegen, je näher die Röhre dem Rücken steht und umso mehr der Herzgrenze entsprechen, die wir suchen, je grösser die Entfernung der Röhre ist.

Annähernd parallele Strahlen.

Das führt uns auf die zweite Methode, deren ideales Vorbild die Schattenprojektion im Sonnenlicht ist. Hier bringt es die „unendliche“ Entfernung der Lichtquelle mit sich, dass bei parallelen Strahlen, vorausgesetzt, dass die bildauffangende Fläche senkrecht zur Strahlenrichtung steht, eine nach Form und Grösse korrekte Silhouette eines Gegenstandes entsteht. Die Röntgenstrahlen verlaufen aber nicht parallel, sondern divergent, da sie von dem in endlicher Entfernung liegenden Fokus auf der Antikathode ihren Ausgang nehmen.

Man hat daher zunächt versucht, unter Anwendung möglicht grosser Röhrenschirmdistanzen annähernd parallele Strahlen und so annähernd korrekte Strahlenbilder zu erhalten. In diesem Sinne verfährt Levy-Dorn folgendermassen: Bei einer Röhrenschirmdistanz von 60 cm kann man fast stets ein noch ganz deutliches Herzbild erhalten. Man führt nun eine vertikale, am Schirm angebrachte Marke (Strich mit einem Fettstift) an den einen Schattenrand des Herzens und zeichnet ausserhalb des Schirmes, an seinen Rand, einen Strich auf die Haut des Patienten. Dann verschiebt man den Schirm seitlich und führt die Marke so an den anderen Schattenrand, und markiert wieder den Schirmrand auf der Haut des Patienten. Die beiden Marken liegen zwar gegen das Herz verschoben auf der Brusthaut, ihre Distanz giebt aber die Distanz der Schattenränder wieder. Durch Messungen am Gesunden hat Levy-Dorn als basale Herzbreite Werte gefunden, welche vor allem mit der Körpergrösse wechseln.

Für Kinder liegen Messungen in grosser Anzahl nicht vor.

Körpergrösse:	125 cm	150 cm	175 cm
Basale Herzbreite:	9 cm	11 cm	12 cm

Ich kann bestätigen, dass diese Maasse recht konstant sind. Sie bedürfen nur einer kleinen Erweiterung dahin, dass bei sehr, schlank und schmal gebauten Personen, wie dies auch Immelmann für Phthysiker hervorhebt, die Herzgrösse nicht der Körperlänge allein entspricht, ebenso bei kleinen, aber kräftig gebauten. Fettleibige gehören nicht hierher. Ihre Herzgrösse müssen wir (sekundäre Herzerkrankungen indicieren es oft) nach ihrer Körperentwickelung abzüglich des Panniculus, also am besten nach der Grösse beurteilen. Ist es schon auffallend, ein wie kleines Skelet oft in fettleibigen Personen sich findet, so stellt sich hier das normale Herz in einen noch auffallenderen Widerspruch zur Körpermasse.

[1]) Moritz (c. l.) verlegt mit Recht die rechte Hälfte im Bilde höher als die linke.

Ich pflege eine andere Modifikation der approximativen Messung zu gebrauchen. Bei intensivem Licht einer harten Röhre entferne ich den Patienten unter steter Verwendung der Bleiblende so weit von der Röhre, als die Sichtbarkeit des Herzens erlaubt. Die Entfernung beträgt oft 2 Meter und mehr, ist aber natürlich verschieden, je nach der Lichtstärke und der Durchlässigkeit der Lungen. Der Zweck ist die möglichst weitgehende Annäherung der Schattengrösse an die wirkliche Herzgrösse. (Die Resultate bezeichne ich wegen der sicher noch restierenden Vergrösserung als maximale wirkliche Herzgrösse.) Nun bezeichne ich auf einer in den Rahmen des Schirmes eingelegten Glasplatte mit Fettstift die beiden seitlichen Herzränder und, mit dem Blick den Mittelschatten herabgleitend, die Mittellinie, jedes mit einem vertikalen Strich. Die Distanzen werden nun gemessen und untereinander sowie zur Körpergrösse im Protokoll folgendermassen in Beziehung gebracht, z. B. $\frac{12:160}{4:8}$, wobei die erste Zahl die gesamte basale Herzbreite, die zweite die Körpergrösse,[1]) die dritte und vierte die basale Breite der für die rechte und linke Thoraxhälfte entfallenden Herzabschnitte bezeichnet. Verfolgt man während der Entfernung des Patienten von der Röhre die Verkleinerung des Herzschattens, so sieht man, dass derselbe anfangs sehr rasch, bald aber kaum mehr merklich abnimmt. So erklärt es sich, dass die auf obige Weise gewonnenen normalen Herzbreiten mit den von Levy-Dorn gewonnenen im ganzen übereinstimmen, speziell nicht kleiner sind. Als Verhältnis der linken zur rechten Herzhälfte habe ich normalerweise durchschnittlich und ohne grosse Schwankungen 4:8, ähnlich v. Criegern (4:9) gefunden. Was die Phase der Herzaktion betrifft, in der gemessen wird, so finden sich darüber keine Angaben. Das erklärt sich damit, dass man die Kontraktion des Herzens, wenn man sie nicht absichtlich beachtet, übersieht und durch dieselbe im Messen einer mittleren Breite nicht gestört wird.

Fig. 39.

Radiogramm des Herzmodells in der von rechts hinten nach links vorn ziehenden Durchleuchtungsrichtung (Röhre gleichsam hinter der rechten Schulter). Die Aorta descendens verläuft am Modell zu weit nach rechts aussen. Parallele Strahlen.

Moritz spricht sich entschieden gegen diese, wie alle messenden Methoden aus, welche, mit Annäherungswerten rechnend, „im Prinzip nicht einwandsfrei und daher nicht nur wertlos, sondern geradezu schädlich sind, indem sie Genauigkeit vortäuschen, wo keine ist.“ Ich kann ihm jedoch hierin nicht beistimmen. Wir kennen die ausgedehnte Verwendung, welche approximative Werte in den exakten Wissenschaften, Physik, Chemie, Astronomie finden; die Medizin wird nie exakter sein als diese. Anderseits haben wir für eine solche Exaktheit keine Verwendung. Nach meinen Erfahrungen kommen Schwankungen um die angegebenen normalen Mittelwerte vor, welche oft 1 cm, nach v. Criegern mitunter sogar 2 cm betragen. Was fangen wir dieser Thatsache gegenüber mit einer Genauigkeit auf Millimeter an. Man zählt den Weizen nicht nach Körnern und misst in der Astronomie nicht nach Metern. Moritz würde recht haben, wenn es nicht so grosse physiologische Schwankungen gäbe. Bei der genannten approximativen Methode liegen die Messungsfehlergrenzen innerhalb der Grenze der physiologischen Schwankungen und deshalb ist die Methode praktisch ausreichend. Sie ist weiter in der einfachsten und bequemsten Weise ausführbar. In jedem

[1]) An der Wand des Röntgenzimmers sei ein metrisch eingeteilter Papierstreif aufgeklebt, an den sich der Patient nach der Untersuchung lehnt. Ein hölzerner Rechtwinkel diene zum Ablesen.

beliebigen Momente der Durchleuchtung entfernt man sich blos mit dem Patienten unter Vermehrung der Stromstärke von der Röhre und markiert die drei besprochenen Punkte. Man benötigt dazu einen Bruchteil einer Minute. Denkt man daran, dass die radioskopische Untersuchung des Thorax 10 Minuten bis $^1/_2$ Stunde benötigt, so hat man keine Ursache zu Zeitverschwendung. Da nun aber, wie gesagt, die radioskopische Herzmessung noch eine Reihe offener Fragen enthält, müssen die praktischen Methoden noch auf das exakteste geprüft werden und darin liegt der Wert der exakten Messungsmethoden, denen Moritz das Wort redet. Die im vorhergehenden gemachten Angaben müssen kontrolliert, resp. korrigiert und neue Ziele gesucht werden. Die Praxis wird stets approximativ arbeiten, mit Recht aber erst dann, wenn die Grundlagen ihrer Methoden sichergestellt sind. Aus diesem Grunde sind exakte Messmethoden auch des Herzens notwendig.

Wir haben schon oben erörtert, dass eine solche in der Verwendung paralleler Strahlen bestünde, dass die Röntgenstrahlen aber divergent sind. Mittelst eines geometrischen Kunstgriffes, den zuerst Rosenfeld andeutet, hat Payn die Verwendung paralleler Strahlen möglich gemacht. Eine ähnliche Vorrichtung,[1]) auf dem gleichen Prinzip fussend, verwende ich seit zwei Jahren. Aber diese 3 verdienten, die letzte erfuhr auch wegen gewisser technischer Mängel keine Veröffentlichung. Neuestens hat nun Moritz einen auf dem gleichen Prinzip beruhenden Apparat konstruiert, der anscheinend an Exaktheit nichts zu wünschen übrig lässt. Zugleich stellt er in folgender klarer Weise das ganze hier in Rede stehende Prinzip dar (c. l.):

> Es giebt nun aber in der That ein einfaches Prinzip, mit dem man alle die genannten Schwierigkeiten mit einem Schlage beseitigen und eine nach Form und Grösse richtige Silhouette der Gegenstände gewinnen kann.
>
> Man hat nichts weiter nötig, als aus dem ganzen Strahlenbündel, das von der Antikathode ausgeht, einen bestimmten und zwar den senkrecht zum Projektionsschirm gerichteten Strahl in geeigneter Weise kenntlich zu machen und nur mit diesem einen Strahl die einzelnen Punkte des Umrisses des aufzunehmenden Gegenstandes auf den Schirm zu projizieren und dort zu bezeichnen.
>
> Es wird dies erreicht, indem man eine fortwährende entsprechende Veränderung in der Stellung der Röhre zu dem Gegenstand eintreten lässt, sodass immer andere Punkte des Umrisses des aufzunehmenden Gegenstandes mit dem senkrechten Röntgenstrahl zusammengebracht werden. Auf diese Weise erreicht man offenbar nacheinander dasselbe, was man auf einmal erreichen würde, wenn man den aufzunehmenden Gegenstand in ein ganzes Bündel paralleler und zum Projektionsschirm senkrechter Röntgenstrahlen bringen könnte. Man stellt sich eben dieses Bündel paralleler senkrechter Röntgenstrahlen durch die parallele Verschiebung des einzigen senkrechten Strahles zusammen, und statt, wie es bei einem von vornherein parallelen Strahlenbündel anginge, den sich ergebenden gesamten Schattenumriss auf dem Schirm auf einmal mit einem Stift zu umfahren und auf diese Weise zu fixieren, markiert man sich nun die einzelnen jeweils durch den senkrechten Röntgenstrahl projizierten Umrisspunkte und verbindet diese erst am Ende miteinander.
>
> Um die Veränderung in der gegenseitigen Stellung von Röntgenröhre und Gegenstand zu bewerkstelligen, die notwendig ist, um den senkrechten Röntgenstrahl an dem Umriss des Gegenstandes entlang führen zu können, kann man zwei Wege gehen. Man kann entweder die Röhre fixiert lassen und den Gegenstand verschieben oder umgekehrt bei ruhendem Gegenstand die Verschiebung an der Röhre vornehmen.

---

[1]) Paralloskop, Fig. 41 und Tfl. I, 1; die Apparate dienen übrigens anderen genannten und noch zu nennenden Zwecken recht gut.

Wo es sich nun um ein grosses Untersuchungsobjekt, wie den menschlichen Körper, handelt, ist es im Interesse der Exaktheit des Verfahrens zweifellos am zweckmässigsten, von der Verschiebung des Gegenstandes Abstand zu nehmen, dafür aber die Röhre (in einer horizontalen Ebene) allseitig leicht beweglich zu machen.

Moritz bezeichnet die auf dieser Erwägung beruhenden Methoden als Orthodiaskopie. Mit Rücksicht auf das von Moritz so klar dargestellte Wesen der Sache scheint mir der bisher gebrauchte Ausdruck Paralloskopie angezeigter. Die Anwendung derselben beschränkt sich durchaus nicht auf die Aufnahme und Messung der Herzsilhouette; vielmehr lassen sich alle am Schirm sichtbaren Details des Körpers, bezüglich ihrer absoluten und relativen Lage soweit bestimmen, als dies aus Röntgenbildern möglich wäre, die, mit parallelen Röntgenstrahlen erzeugt, nach Form und Grösse naturgetreue Silhouetten darstellen. Nur weil die Herzmessung die Ausarbeitung dieses längst bekannten Prinzips angeregt hat, seien sie weiter hier erörtert.

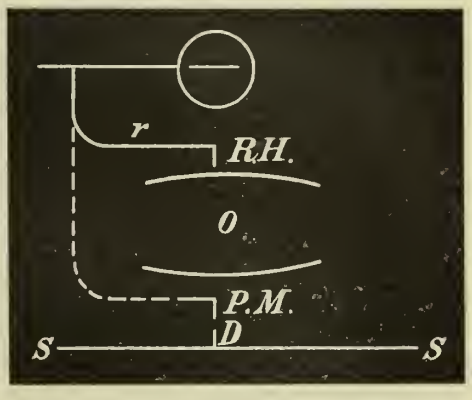

Fig. 40.
Das Schattenbild der Bleimarke bezeichnet am Schirm den Punkt, in dem der senkrechte Strahl einfällt. Die Stellen, wo die Autoren die Marke anbrachten, sind mit
R.: Rosenfeld,
P.: Payn,
M.: Moritz,
D.: Donath,
H.: Holzknecht bezeichnet.

Diesem folgend hat nun Levy-Dorn die Röhre nach dem Augenmasse ungefähr hinter die eine und dann hinter den anderen Herzrand gestellt. Die Resultate sind dabei ja etwas besser als die bei einfacher Aufnahme der gewöhnlichen Herzsilhouette, aber es geht doch, wie Levy-Dorn einsah, nicht an, das gesuchte, eben noch unbekannte Resultat, die wirkliche Lage der Herzränder schon in der Versuchsanordnung als bekannt zu benutzen. Schon vor ihm hat Rosenfeld (siehe Fig. 40) 1897 zwischen Röhre und Schirm im Verlaufe des den Schirm senkrecht treffenden Strahles eine Metallmarke (*R*) an einer Abzweigung des Röhrenhalters (*r*) angebracht. Er bringt also das Objekt (*O*) zwischen Marke und Schirm. Payn und Moritz führen die Abzweigung um das Objekt (*O*) herum, sodass die Marke *P. M.* zwischen Objekt und Leuchtschirm zu liegen kommt. Donath bringt die Marke (*D*) am Leuchtschirm (*SS*) an, im Prinzip sind alle diese Anordnungen gleichwertig, die Wahl der einzelnen hängt von technischen Bedürfnissen ab. Was die technische Exaktheit anlangt, gebührt der Anordnung von Moritz der erste Platz. Sie wird wohl überall dort Eingang finden, wo an Zeit, Arbeitskraft und Mitteln kein Mangel besteht. Da dies aber nicht überall zutrifft, so müssen die übrigen Apparate in Erwägung gezogen werden. Die Bedeutung dieser liegt jedoch nicht in der Herzmessung. Diese wird mit praktisch genügender Genauigkeit ohne Apparat, jedoch zur Klarstellung der oben besprochenen Fragen mit der Moritzschen Vorrichtung ausgeführt werden müssen. Für jene kommen die zahlreichen anderen Indikationen der Paralloskopie, die bisher und im folgenden berührt wurden, in Betracht.

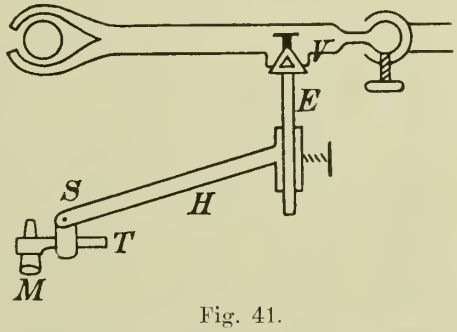

Fig. 41.
Endglied des Röhrenwandarmes (Fig. 2) mit einem Kugelgelenk an die horizontale Zugstange angefügt. Daran das Paralloskop.
V = Vertikaler Dreikanter im Querschnitt.
E und *H* = Eiserner und hölzerner Arm.
S = Gelenkig angefügtes Endstück.
T = Holzstift in *S* verschieblich und für *M* (röhrenförmige Metallmarke) durchlocht.

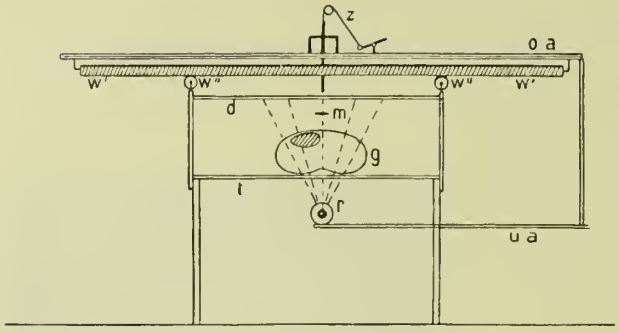

Fig. 42.

d Durchleuchtungsschirm.
g Aufzunehmender Gegenstand (Thoraxquerschnitt mit Herz).
m Metallmarke, senkrecht über der Antikathode (die Verbindung der Marke mit dem oberen Arm (*ao*) des die Röhre tragenden Gestelles ist aus Gründen der Übersichtlichkeit nicht angegeben.
ao Oberer Arm des die Röhre tragenden Gestelles.
r Röntgenröhre.
t Durchleuchtungsstrich.
ua Unterer Arm des die Röhre tragenden Gestelles.
z Vorrichtung zur Aufzeichnung der Silhouette.

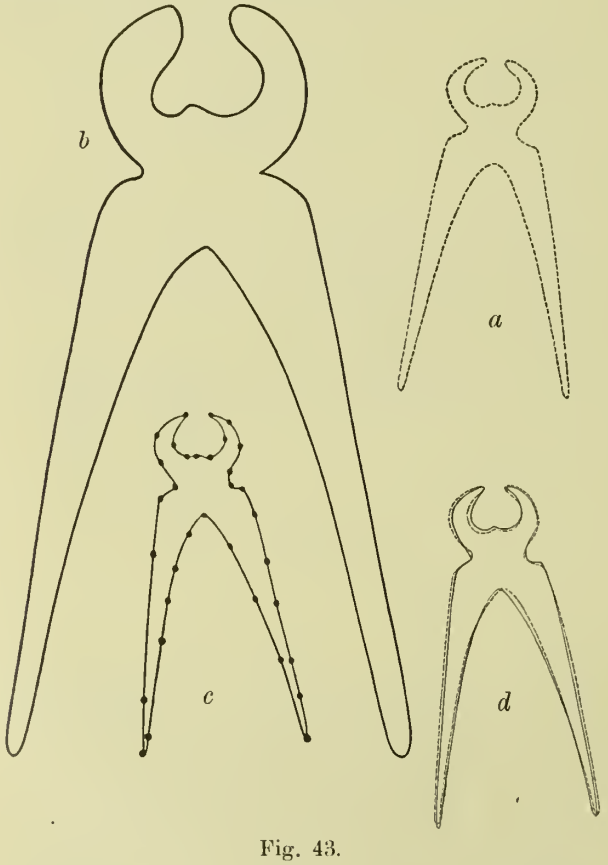

Fig. 43.

a) Direkt bestimmter Umriss einer Zange (mit Bleistift umfahren).
b) Umriss der Zange mit divergenten Röntgenstrahlen aufgenommen.
c) Umriss der Zange mit Apparat aufgenommen (bei gleicher Entfernung der Zange von Röhre und Schirm wie in *b*).
d) *a* und *c* aufeinandergepasst, um den Grad der Übereinstimmung zu zeigen.

Von den genannten Vorrichtungen sind meines Wissens nur die von Donath[1]) und die von mir[2]) und von Moritz angegebenen im Handel. Letztere — bisher nicht publiziert, eignet sich zur Anbringung an dem im technischen Teil für internistische Zwecke vor allen anderen Röhrenträgern empfohlenen Wandarm (Fig. 2). Am Endgliede desselben, nahe seinem proximalen (Kugel)-Gelenke ist ein vertikaler eiserner Vierkanter (*V*), Fig. 41 oder besser Dreikanter angebracht, auf demselben läuft eine mit Verschraubung fixierbare Führungshülse, welche einen horizontalen und senkrecht zur Achse des Wandarmes verlaufenden eisernen Rundstab (*E*) trägt. Eine weitere, auf diesem laufende Führungshülse trägt einen hölzernen „Vierkanter" (*H*), der schräg nach vorne vor die Röhre führt. In dem gelenkig angefügten hölzernen Endstück (*S*) desselben ist ein hölzerner Stift (*T*) verschieblich, dessen distales breiteres Ende ein konisches Loch zur Aufnahme der Metallmarke (*M*) trägt. Als solche ist ein aussen und in der Lichtung konisch gebohrtes Metallrohr verwendet, das in richtiger Stellung und Entfernung vom Fokus der Röhre einen scharfen, ringförmigen Schatten wirft. Dieser durch so viele Gelenke verschiebliche Hohlkonus wird nun so eingestellt, dass er möglichst senkrecht auf die Achse des Wandarmes gerichtet ist und man aus grösserer Entfernung, das Auge in der Höhe der Röhre haltend, durch das Lumen des Konus den Antikathodenspiegel sieht. Vergleiche die ganze Anordnung in Tfl. I, 1. Marke und Röhre bilden jetzt ein festes System und da der Wandarm parallel zu sich selbst in einer und derselben Vertikalebene verschoben werden kann, sind alle bei den verschiedenen

[1]) Übrigens auch zur Fremdkörper-Topik eingerichtet bei Ernecke (siehe Sonderpreisliste No. 16), Berlin, käuflich.

[2]) Castagna, Präzisionsmechaniker, physiolog. Institut in Wien.

[3]) Ash & Sons, Berlin.

Stellungen des Wandarmes durch das Lumen des Konus fallenden Strahlen parallel. Der stehende Patient wird nun zwischen Marke und Leuchtschirm gebracht (Fig. 40 *H*) und der Wandarm samt der Marke so lange verschoben, bis der ringförmige Schatten der Marke auf einen bezüglich seiner frontalen Projektion zu bestimmenden Punkt des Schirmbildes fällt. Der Schirm wird möglichst parallel zur vertikalen Verschiebungsebene des Wandarmes gehalten. Er hängt in der beschriebenen Aufhängevorrichtung. Tfl. I, Fig. 1 zeigt neben der Aufhängevorrichtung für Schirm und Blende (siehe auch Fig. 3) das Endglied des Wandarmes mit dem abnehmbaren Paralloskop montiert. Man sieht deutlich den 1. Stab (*V*), den Holzstab (*H*), den Holzstift (*T*) und sieht das dunkle Lumen des konischen hohlen Messingrohres (Marke *H* in Fig. 40).

Die Vorteile, die allen anderen derartigen Apparaten gegenüber der Moritzsche zu bieten scheint, sind die der Exaktheit und Stabilität. Fig. 42 giebt eine Übersicht der Anordnung und Fig. 43 zeigt die Exaktheit der Resultate des Apparates.

Der Patient liegt; über und unter ihm sind Röhre, Bleiblende, Marke, Schirm und eine sinnreiche Schreibvorrichtung in ein fixes System gebracht und ebenso leicht verschieblich als sicher in jeder Lage festzustellen. Die überraschenden Resultate sind darum begreiflich. Alle Details sind im Original[1]) einzusehen. Einer privaten Mitteilung zufolge hat Herr Professor Moritz seinen Apparat[2]) kürzlich in einer vereinfachenden Weise modifiziert, was einer weiten Verbreitung der Vorrichtung sehr dienlich sein kann. Auch hat er, einem Postulate Levy-Dorns folgend, die Möglichkeit geschaffen, die Figuren direkt auf die Haut zu zeichnen.

Die Pathologie des Herzens.

A. Die unkomplizierten stationären Lageveränderungen des Herzens.

Die radiologische Wahrnehmung erstreckt sich vorläufig nur auf die einfache seitliche Verschiebung des Herzens und seine Verschiebungen nach rückwärts und abwärts, während seine Drehung um die antero-posteriore Achse nicht erkennbar ist; letzterer entspricht wohl sicher eine Verkleinerung der basalen Herzbreite, aber die Unterscheidung von einem normal gelagerten aber entsprechend kleinerem Herzen ist zur Zeit nicht möglich.

Laterale Dislokation.

Die einfache, reine Seitenverschiebung des Herzens wird an der Lage der beiden Herzränder im Thorax besonders an ihrem Lageverhältnis zur Medianlinie auf sagittalen, dorsoventralen Bildern erkannt. Die Sichtbarkeit desselben ist aber oft durch die Art des ursächlichen Momentes beeinträchtigt. Pleurale Ergüsse, welche das Herz verdrängen, verdecken den gleichseitigen Herzrand. Die abnorme Lage des anderen Herzrandes allein darf aber nicht unbedingt als Verlagerung gedeutet werden, da er auch einem vergrösserten Herzen angehören kann. Lässt sich daher in solchen Fällen nicht mit Bestimmtheit zwischen Verlagerung und Vergrösserung unterscheiden, so giebt doch die Thatsache einen Anhaltspunkt, dass die reine seitliche Dislokation des Herzens selten ist, dass vielmehr meistens gleichzeitig eine Drehung um die von vorne nach hinten gehende Achse besteht, so zwar, dass das Herz wie ein Pendel, dem es wegen seiner Aufhängung an den Gefässen gleicht, in die eine oder andere Amplitude gerückt ist. Nur wenn z. B. bei sehr hohen Ergüssen auch die Herzkrone mit verschoben wird, fehlt die Drehung. Über diese siehe unten. Die Frage, ob es sich in solchen Fällen um Verdrängung oder Vergrösserung des Herzens handelt, wenn wegen des pleuralen Ergusses der eine Herzrand nicht sichtbar ist, lässt sich unter Umständen durch Kombination des radiologischen mit dem klinischen Befunde, der selbstverständlich immer herangezogen werden muss,

[1]) Münch. med. Woch. No. 29, 1900.

[2]) Voltohm-Gesellschaft, München.

lösen. Z. B. wird bei linksseitigem Erguss aus dem sichtbaren rechtsseitigen Herzrand und dem durch den Spitzenstoss angezeigten linken die Lage und basale Breite des Herzens ermittelt, trotzdem der linke Herzrand radioskopisch nicht nachweisbar ist.

In anderen Fällen aber, wie bei Verdrängung durch Pneumothorax oder Verziehung durch Lungen- oder Pleuraschrumpfung, sind beide seitlichen Herzränder der Radioskopie zugänglich. Es ergiebt dann die Untersuchung eine normale basale Herzbreite, aber eine abnorme Verteilung des Herzschattens auf die beiden Thoraxhälften, z. B. $\frac{12:170}{2:10}$ oder $\frac{11:150}{5:6}$ (siehe Seite 129). Ist aber das Herz vergrössert, so kann das Ergebnis $\frac{15:160}{3:12}$ sowohl eine gleichmässige Vergrösserung um 4 cm basale Breite und Verlagerung nach links um 2 cm oder aber eine überwiegende Vergrösserung des linken Herzanteiles mit geringerer Verlagerung bedeuten. Die Verlagerung des Herzens nach links führt, da der rechte Herzrand die Wirbelsäule nicht weit überragt, häufig dazu, dass die letztere an ihrer rechten Seite freigelegt wird. Man sieht dann den rechten Rand des Schattens der Wirbelkörper vom Zwerchfell aufwärts mit allen Details (Querfortsätze, Rippenartikulation etc.) unvergleichlich deutlicher als sonst durch den Herzschatten hindurch und diese deutliche Zone ist medial durch einen scharfen vertikalen Rand, den rechten Vorhofrand, begrenzt. Das Bild zeigt sich auf Radiogrammen in beiden sagittalen Strahlenrichtungen. Das Schirmbild täuscht in diesen Fällen den rechten Wirbelsäulenrand als rechten Herzrand vor (vgl. Tfl. IV, 6, III, 1). Ähnlich tritt auch bei bedeutenden Verlagerungen nach rechts (siehe Fig. 33, S. 113) der linke Wirbelsäulenrand zu Tage.

Bei pleuralen Ergüssen steht die Grösse der Verschiebung oft scheinbar nicht im Einklang mit der Höhe der Flüssigkeit. Liegt es auch nahe, Verwachsungen der Pleura oder andere Bewegungsbeschränkungen der Flüssigkeit für unerwartet kleine Dislokationen verantwortlich zu machen, so fehlt es doch bis jetzt zur Klarstellung dieser Sache an ausreichenden autoptischen Befunden. Wie hochgradig anderseits die seitlichen Verlagerungen bei pleuralen Ergüssen, besonders aber bei einseitiger Lungenpleuraschrumpfung werden können, ist bekannt und durch Figur 31, S. 96 illustriert.

Sagittale Dislokation.

Die Verschiebung des Herzens nach hinten kommt am häufigsten bei Lungenblähung vor. Man erkennt sie im Bilde der frontalen Durchleuchtungsrichtung daran, dass der helle Retrostenalraum auffallend vergrössert, vor allem vertieft ist und auffallend weit, oft bis zum Zwerchfell nach abwärts reicht. Er ist in diesen Fällen auch während der Exspiration sehr hell, zeigt scharf seine durch Sternum und Herz gebildete hintere und vordere Grenze und hellt sich inspiratorisch nicht mehr wesentlich auf. Die Spitze des sternocardialen Winkels steht abnorm tief und stimmt mit der perkutorischen, oberen Herzlungengrenze überein. Eine solche abnorme Grösse des Retrosternalraumes kommt übrigens auch bei Thoraxformen mit besonders stark ausgebildetem Luisschen Winkel vor. Ist das zwischen Herz und vorderer Thoraxwand eingelagerte das erstere vordrängende Gebilde nicht die geblähte, gut durchlässige Lunge, sondern kompaktes, luftleeres Gewebe, z. B. ein massiver Tumor, so ist natürlich der Retrostenalraum verdunkelt und die Lage des Herzens zum Sternum nicht zu ermitteln. Vgl. S. 91.

Drehung.

Die Drehung des Herzens um seine dorsoventrale Achse wird, da die rechte Vorhofswölbung dabei als kurzer, vorragender Abschnitt eines längeren Kreisbogens keine Veränderung erleidet, nur am Verlauf des linken Kammerbogens, respektive an der Richtung erkannt, nach welcher die Herzspitze zeigt.

Normalerweise ist sie ziemlich gleichmässig nach links und nach unten gerichtet. Die Drehung ist bei einseitigem Tiefstand oder Hochstand des Zwerchfelles am häufigsten und hochgradigsten. Die linke Zwerchfellhälfte hat auf sie einen grösseren Einfluss als die rechte, teils wegen ihrer vom Füllungszustande des Magens abhängigen, häufig und in grösserem Umfang wechselnden Lage, teils weil die Herzspitze weit lateralwärts über dieselbe hinreicht und von ihr getragen wird. Bei gefülltem, besonders aber bei natürlich oder künstlich geblähtem

Magen ist die Spitze oft fast rein lateral gerichtet und seitlich von ihr wölbt sich ausserdem die vom Zwerchfell und der Magenwand gebildete Schattenlinie blasenartig in das helle Lungenfeld empor (Tfl. V, Fig. 3). Bei einseitigem Tiefstand (z. B. vicariierendem Emphysem) verläuft der linke Kammerbogen steiler als sonst und die Spitze zeigt mehr nach unten als seitwärts. Bei allgemeiner Lungenblähung, also bei beiderseitigem Tiefstand des Zwerchfelles, besteht zwar auch ein allgemeiner Tiefstand des Herzens, dieser wird aber überwogen durch eine Drehung desselben, der zufolge die Spitze stark nach abwärts zeigt und sich so die sonst von oben innen nach unten aussen verlaufende Achse des Herzens mehr senkrecht stellt, um trotz der Fixation an den grossen Gefässen dem Höhenzuwachs der Brusthöhle zu entsprechen. Es giebt keinen einfachen Tiefstand des Herzens. Schon die normale inspiratorische Herzsenkung ist nur zum Teil wirklich allgemeine Senkung, zum anderen Teil Drehung im Sinne des Uhrzeigers (bei Betrachtung des Herzens von vorne). Die Herzspitze rückt ja dabei nach unten und innen. Diese Drehung des Herzens geht mit einer wesentlichen Veränderung der queren Herzbreite einher. Die letztere nimmt zu, wenn die Spitze nach oben gerichtet ist und nach aussen zeigt und wird kleiner, wenn sie abnorm stark nach abwärts gerichtet ist. Darauf beruht die v. Criegern beobachtete und richtig gedeutete Zunahme der basalen Herzbreite nach dem Essen. Man kann sich von derselben und ihrem bedeutenden Ausmasse experimentell durch CO_2-Blähung des Magens leicht überzeugen. Daraus folgt weiter, dass die basale Herzbreite bei Emphysem etwas zu klein gefunden wird, da man bei gedrehtem Herzen einen anderen und zwar kleineren horizontalen Diameter misst, als bei normal gelagertem. Die Messung des Drehungswinkels ist mangels fixem Punkt am Herzschattenrande wohl nicht ausführbar.

Situs inversus cordis.

Wenn L. v. Schrötter in einer Arbeit über Dextrocardie sagt, dass Sicherheit über das Bestehen derselben erst die Nekropsie bringt, so hat Schlesinger recht, wenn er dieses damals richtige Urteil heute als nicht mehr zutreffend bezeichnet. Die charakteristische Form der Herzspitze, in der rechten Thoraxseite liegend, nach unten und rechts gerichtet, ihre typische Aktion, der flache Bogen des rechten Vorhofes pulslos in der linken Thoraxseite, lassen keinen Zweifel aufkommen. Immerhin war ich jedoch einmal bei einem später zu beschreibenden Falle (Tfl. V, Fig. 5) von kongenitalem Vitium einige Zeit schwankend, ob nicht Dextrocardie vorliegt. Der mächtige hypertrophische rechte Ventrikel bildet nach rechts unten eine herzsystolisch pulsierende Spitze, die erweiterte A. pulmonalis bildet mit dem linken Ventrikel einen fast vertikalstehenden flachen Bogen am linken Mittelschattenrand, und das Ganze machte auf den ersten Blick den Eindruck eines allgemein vergrösserten cor inversum. Der circumscripte mächtige Pulmonalispuls entschied die Frage. Unter den Fällen von situs inversus meiner Beobachtung waren zwei reine Dextrocardien, die übrigen betrafen alle zugänglichen Organe. In den zwei ersteren jedoch war ausser dem Herzen auch noch die Brustaorta invertiert. Das Bild der sonst von links hinten nach rechts vorne ziehenden Durchleuchtungsrichtung mit dem Aortenschattenband war nur in der Richtung von rechts hinten nach links vorne zu sehen. Die Aorta descendens verlief also oben zur rechten Seite der Brustwirbelsäule. Dagegen trat das helle Feld des CO_2 geblähten Magens unter der linken Zwerchfellkuppe auf und der linke Hode war der tieferstehende.

B. Die abnormen vorübergehenden Dislokationen des Herzens sind abhängig von der Körperlage der Respiration und dem Schluckakt. Die auch normalerweise, wenn auch in geringerem Maasse, vorhandene Verschieblichkeit des Herzens nach rechts und links, bei rechter und linker Seitenlage (siehe Seite 121) kann, wie Determann an zahlreichen Fällen nachgewiesen hat, erhebliche Grade (bis $6^1/_2$ cm nach links) erreichen. Determann bezeichnet diese abnorme Beweglichkeit des Herzens als Cardioptose und unterscheidet eine primäre und eine sekundäre. Die erstere findet er bei schlecht genährten, schlaffen, fettarmen Individuen, häufig bei Neurasthenikern und Herzneurosen und führt sie auf eine primäre Schwäche der Herzbefestigungen zurück, während er die andere bei Enteroptose beobachtete. Hier führt er den

Zug der Baucheingeweide, den geringen Gegendruck des Zwerchfells als ursächliches Moment an, welches durch konsekutive Zerrung des Herzens an seinen Befestigungen zur sekundären Dehnung derselben führt. Das Maximum der Verschieblichkeit findet Determann bei Chlorose (7 cm nach links, $4^1/_2$ cm nach rechts). Es liegt nahe, der Beschaffenheit der grossen Gefässe hierbei eine Rolle zuzumessen.

Ausser der Vermehrung der normalen seitlichen Beweglichkeit des Herzens giebt es auch eine Verminderung derselben. Jede Raumbeengung des Thoraxinneren und Abdomens (z. B. durch Emphysem, Meteorismus) verringern die Herzbeweglichkeit. Durch Gasaufblähung des Magens kann ein solcher Fall experimentell dargestellt werden.

Eine Raumbeengung in anderem Sinne, die Vergrösserung des Herzens selbst, führt ebenfalls zur Beschränkung dieser und anderer Arten von Herzbeweglichkeit. Die respiratorische Bewegung des Herzens, bestehend in einer Senkung desselben und gleichzeitigen Drehung der Spitze nach innen unten kann keinen abnormen hohen Grad erreichen. Da es eine abnorme tiefe Einzelinspiration nicht giebt. Die sogenannte grosse Respiration z. B. im diabetischen Coma hat damit nichts zu thun. Dagegen ist eine Verminderung der radioskopisch sichtbaren inspiratorischen Herzsenkung häufig. Sie tritt auf bei Bewegungsbeschränkung des Zwerchfells, die stets wahrnehmbar ist, also bei volumen pulmonum, abdominis aut cordis auctum, ferner bei Obliteration der Pleurahöhle und Capacitätsverlust der Lunge. Eine andere Art der respiratorischen Herzbewegung ist an die forcierte Expiration gebunden. Das Herz wird gleich den übrigen Mediastinalorganen beim Husten, kurz vor Eröffnung der Glottis, um 1—2 cm gehoben. Vgl. S. 72 ff.

Die respiratorische Seitenbewegung des Mediastinums bei Bronchostenose und bei einseitigem Capacitätsverlust der Lunge, an der das Herz hervorragenden Anteil nimmt, wurde Seite 49 ff., Tfl. II, 1, 2 bereits erörtert. Beim Schluckakt wird unter besonderen oben angeführten Verhältnissen auch das Herz eben merklich gehoben. Die Erscheinung bedeutet wohl, wie erörtert, einen abnormen Grad von Spannung der vom Larynx zum Zerchfell ziehenden Kette, deren Mittelglieder die Trachea, der linke Bronchus, die Aorta und das Herz sind. Vgl. S. 47 ff.

Die Frage der abnormen von der Respiration abhängigen Formveränderung des Herzens (die Arbeiten von Bouchard, Guillominot und v. Criegern weisen auf solche hin und bezeichnen speziell die durch die Vorhöfe gebildeten Herzränder als Sitz derselben) bedarf noch weiterer Studien.

C. Die abnormen Eigenbewegungen des Herzschattens.

Ich habe den von v. Criegern aufgestellten starken und schwachen Aktionstypus beim normalen Herzen besprochen. Der Ernährungszustand, die Turgescenz etc. schwanken in weiten physiologischen Grenzen, innerhalb deren obige Formen der Herzthätigkeit oft gesehen werden. Dagegen glaube ich an das Vorkommen eines pathologischen, schwachen Aktionstypus, der aber wie der früher besprochene, mit dem, was wir Herzschwäche nennen, nichts zu thun hat. Man gewinnt diesen Eindruck besonders bei mehrmaliger Untersuchung von Phthysikern bei vorgeschrittenem Lungenprozess. Die Respirations- und Herzlabilität derselben ist bekannt. Das Schirmbild zeigt nun gewöhnlich den starken Aktionstypus. Hat der Kranke sich aber nach mehrmaliger Untersuchung an die erregenden Sinneseindrücke gewöhnt, und befindet er sich in völlig ruhiger, gut unterstützter Lage, so tritt ein oft unheimlich schwacher, nur eben wahrnehmbarer Aktionstypus ein, dessen bekannte Erklärung in pathologisch verändertem Sauerstoffbedürfnis des kachektischen Körpers liegen mag. Das Gleiche kann man bei anderen Kachexien sehen, wo jedoch wohl wegen der ungestörten Lungenventilation bei körperlicher Anstrengung ein Umschlagen in den starken Typus seltener eintritt.

Starke Aktionstypus.

Unzweifelhaft ist dagegen die Existenz des pathologisch starken Aktionstypus, der den normalen um sehr Vieles übertreffen kann. Das typische Beispiel für denselben zeigt die Aorteninsufficienz. Hier muss daran erinnert werden, dass für den Aktionstypus des Herzens nur der linke Kammerbogen und der bei gasgefülltem Magen sichtbare linke Anteil der basalen Schattengrenze als Teile des Herzens in Betracht kommen, die normalerweise Kammerpulsation zeigen. Ausser der Aorteninsufficienz zeigen ebenfalls pathologisch starken Aktionstypus die übrigen Fehler des linken Herzens, abgesehen von der Stenose des Mitralostinums, ferner Nephritis, chronische Bleiintoxication, M. Basedowii, Chlorose, allgemeine Arteriosklerose etc.; die Ursache ist klar, die Thatsache aber nicht stets sicher zustellen, da eine Grenze gegen den normalen starken Typus nicht gezogen werden kann.

Aorteninsufficienz.

Vorläufig sei hier bemerkt, dass für gewöhnlich eine Übereinstimmung zwischen dem Puls der linken Kammer, der Aortenwölbung und der Höhe (nicht der Form) des Radialpulses besteht. Dies trifft auch für die meisten Fälle pathologisch verstärkter Aktion zu. Bei Aorteninsuffizenz zeigt der Kammerbogen einfachen, verstärkten Aktionstypus, die Aortenwölbung entweder den gleichen, oder deutliche Celerität (blitzartig rasches Zurückkehren des Schattenrandes in die Systole neben Pulsus celer der peripheren Arterien). Die Palpation des Radialpulses lässt unter den einfachen, bisher zu Grunde gelegten Verhältnissen den Pulsus celer deutlicher und schon bei geringeren Graden desselben wahrnehmen als die Aortenwölbung.

Aortenstenose.

In einigen Fällen, welche ausser der sicheren Aorteninsufficienz wegen der fehlenden Celerität des Pulses und eines lauten systolischen Geräusches und Fremisment über der Aorta, der Aortenstenose verdächtig waren, zeigten sich kräftige Kammerbogenaktion, aber schwache Aktion der Aortenwölbung. Keiner der beiden kam zur Autopsie. Die allgemeine Aortendehnung zeigt ebenfalls übereinstimmende Intensität der Aktion der linken Kammer, der Aorta und des Radialispulses. Diese Übereinstimmung fehlt jedoch bei der Mehrzahl der Aneurysmen der Brustaorta (schwächer als der Kammerpuls), im positiven Fall ein wichtiges Moment.

Mitralinsufficienz.

Ein eigenartiges Bild geben manche Fälle von Mitralinsufficienz. Neben normalem Verhalten des Pulses besteht bedeutend verstärkter Aktionstypus des Herzens. Letzterem scheint aber die geringe Ausbildung der Aortenwölbung und ihre wenig ausgeprägte Pulsation zu widersprechen. Dagegen sieht man den mittleren linken Bogen des Mittelschattens deutlich ausgeprägt und pulsierend etwa in der Art einer normalen Bogenwölbung, also herzsystolisch (positiv) mit arteriellem Charakter. Oft überwiegt sogar der Puls des mittleren Bogens ganz erheblich den der Aortenwölbung. Man gewinnt den Eindruck, als würde sich diese Aktion des linken Kammerbogens wie sonst in die Bogenwölbung, jetzt in den mittleren Bogen übertragen. Die Deutung des mittleren Bogens erfährt übrigens durch diese Erscheinung keine Förderung, da von den beiden Konkurrenten, welche den Herzschattenrand an dieser Stelle bilden können, sich bei Mitralinsufficienz jeder so verhalten kann, wie beschrieben wurde. Die A. pulmonalis kann auf Grund der Mehrarbeit des hypertrophischen rechten Ventrikels erweitert sein, und mit pulsierendem Rand den Vorhof überragen, anderseits kann der erweiterte Vorhof die Pulmonalis überragen und wegen der Schlussunfähigkeit der Mitralklappen die vom linken Ventrikel übernommene Pulswelle zeigen. Den starken Aktionstypus begleitet oft eine pulsatorische Bewegung des rechten untersten Mittelschattenbogens. Sie ist trotz ihrer zweifellosen Zugehörigkeit zum rechten Vorhof auffallend häufig dem Aktionstypus des linken Ventrikels gleichsinnig, als ob sie an einer Ventrikelwand bestände. Mag auch bei allgemein hypertrophischem Herzen der rechte Ventrikel durch Vergrösserung und vielleicht durch Verschiebung durch den ebenfalls vergrösserten linken eine Strecke weit knapp über der rechten Zwerchfellkuppe randständig werden, so erklärt das doch nicht die Verbreitung dieser Pulsation über den ganzen rechten Herzbogen. Der zuerst von v. Criegern beschriebene radioskopisch sichtbare positive Puls der V. cava descendens bei Insufficienz der Tricuspidelklappen habe ich zweimal gesehen. In beiden Fällen bestand ausser dem positiven Puls gleichzeitig energische Diastole der rechten Vorhofswölbung. In der gleichen Phase würde, wenn sie sichtbar wäre,

Tricuspidalinsufficienz.

die normale Diastole des rechten Vorhofes auftreten. Es ist jedoch wegen seines energischen, arteriellen Charakters nicht möglich, den bei Tricuspitalinsufficenz auftretenden Vorhofpuls mit einer abnorm starken, herzsystolischen Vorhofsfüllung zu verwechseln. In beiden Fällen konnte man ausserdem am Schatten der Zwerchfellkuppe positiven Leberpuls beobachten. Derselbe drückt sich in eigentümlicher Weise aus (siehe im Kapitel Zwerchfell). In einem dritten (zeitlich dem ersten Falle) habe ich nur den Leberpuls gesehen, den rechten Mittelschattenrand daraufhin nicht beachtet.

Bei der Deutlichkeit der Herzaktion ist die Beobachtung der Frequenz und des Rythmus leicht. Die radioskopische Feststellung desselben schien mir selbst dort, wo die Palpation des Radialpulses wegen Ausfallens einzelner Pulse nicht hinreicht, kein Übergewicht über die auskultatorische Zählung zu besitzen. Dagegen berichtet Hoffmann-Düsseldorf[1]) über einen sichtbaren Pulsus alternans des Herzens, der am Radialpulse und auskultatorisch nicht nachzuweisen war, resp. sich als Bradycardie ohne Arythmie darstellte. Zwei Fälle von ausgesprochener Bradycardie (40—48 Pulse) zeigten mir, daraufhin untersucht, reine Verlangsamung. Fälle von Asystolie habe ich nicht radioskopiert. Recht auffallend ist die Arythmie der Herzaktion, und der bei ihr gewöhnliche Wechsel in der Intensität der einzelnen Kontraktionen drückt sich mit besonderer Deutlichkeit aus. Die Erscheinung des Pulses paradoxus wird von keiner Veränderung der Herzaktion begleitet.

D. Abnorme Grösse und Gestalt des Herzschattens.

Die Grössenveränderung[2]) kann als Vergrösserung und Verkleinerung auftreten. Sie kann allgemein und partiell sein. Die partielle Grössenabweichung hat Gestaltveränderungen des Herzschattens zur Folge. Wir messen, wie erörtert wurde, vorläufig die quere basale Herzbreite, ferner die auf die beiden Thoraxhälften entfallenden Anteile derselben (S. 127) und geben endlich an, ob auch sonst eine, der gemessenen Verbreiterung entsprechende oder allgemeine oder blos einzelne Randpartieen des Herzschattens betreffende Volumsveränderung sichtbar ist. Die abnorm kleinen Herzschatten meiner Beobachtung waren sämtlich durch senile Atrophie bedingt. Ein aplastisches Herz im Virchowschen Sinne habe ich nicht gesehen. Das kleinste atrophische Herz $\frac{9:175}{3:6}$ (siehe S. 129). Der Träger desselben war ein 66jähriger Bauer mit Krebskachexie. Der Gestalt nach zeigen diese Herzschatten keine Abweichung von normalen. Sie sind der letzteren geometrisch vollkommen ähnlich. Anders die pathologisch vergrösserten. Ausser der Zunahme aller Dimensionen zeigen sie Formveränderungen, welche meist in einer vermehrten Wölbung der bekannten Randbogen bestehen. Diese betrifft bald vorwiegend den linken Kammerbogen, bald mehr die oberen Herzteile und den rechten Vorhofsbogen. Im ersten Falle springt der Kammerbogen bucklig vor, während er normalerweise bei sagittalem Strahlengang ziemlich flach ist. Ebenso ist die Krümmung des basalen Randes vermehrt. Die Spitze hört gänzlich auf, diesen Namen zu verdienen, indem sie plump und abgerundet wird (Fig. 44, punktierte Linie). Sie sinkt tief in die Helligkeit des luftgeblähten Magens ein. Dieser Umstand ist umso auffallender, als die spontane starke Luftfüllung des Magens bei cardialen Erkrankungen recht häufig und in ein und demselben Falle auffallend konstant ist. Man würde erwarten, dass die Füllung des Magens mit verschluckten oder Gährungsgasen sehr wechselnd sei. Dies ist jedoch durchaus nicht richtig. Man beobachtet an ein und derselben gesunden oder kranken Person morgens oder abends, vor und nach der Mahlzeit fast das gleiche Quantum Luft im Magen. Von den hier in Betracht

---

[1]) D. med. Woch., 1899, No. 15.

[2]) Wir haben keine direkten radiologischen Anhaltspunkte, um zwischen Hypertrophie und Dilatation zu unterscheiden, da die bluterfüllten Herzhöhlen sich vom Fleischmantel nicht differenzieren.

kommenden Erkrankungen zeigen besonders die des Herzens und der Aorta so häufig eine solche konstante Luftfüllung des Magens, dass die Annahme eines causalen Zusammenhanges sehr nahe liegt. Man wird wohl nicht irregehen, wenn man den Stauungskatarrh für dieselbe verantwortlich macht. Bei starker Magenblähung ist die Spitze abnorm stark lateral gerichtet, wodurch die basale Herzbreite zu hoch bemessen wird.

In anderen Fällen überwiegt die Zunahme der oberen Herzanteile und des rechten Kammerbogens. Alle Fälle ausgesprochener cardialer Stauung zeigen dieselbe in hohem Grade. An dieser Volumszunahme beteiligt sich insbesondere die Vena-cava superior in der später zu schildernden Weise. Dadurch entsteht eine allgemeine Verbreiterung des gesamten Mittelschattens, der oft fast vollkommen parallelrandig ist, sodass nur die Herzspitze ausserhalb der beiden vertikalen Grenzlinien des Mittelschattens zu liegen kommt. Diese Formation ist um so auffallender, je weniger der linke Kammerbogen und die Herzspitze an der Volumszunahme Anteil haben (Fig. 44, gestrichelte Kontur). Besteht aber gleichzeitig starke Beteiligung des linken Ventrikel, so ergiebt sich eine grobe, wenig Randdetails enthaltende, scheinbar abnorm hohe dreieckige Herzschattenfigur mit mit plumper Spitzenkontur (Fig. 44, rechts gestrichelte und links punktierte Linie). Alle diese Formen der Herz- und Gefässschatten sind nicht eingehend untersucht und erlauben kein abschliessendes Urteil. Es kommen ferner noch andere, fast abenteuerliche Figurationen vor, aus denen ich eine hervorheben will (Fig. 44, punktierte und gestrichelte Kontur). Der erste Eindruck derselben war der der echten Dextrocardie. Fig. 44 zeigt dieselbe in Ansicht von vorne, Tfl. V, 5 von hinten. Dieser Eindruck wurde noch dadurch verstärkt, dass der rechte als Spitze eines invertierten Herzens erscheinende Anteil lebhaft nach Art des linken Kammerbogens und der Herzspitze pulsierte. Ich sehe von der ausführlichen Mitteilung des Falles ab, weil die radiologischen unter seinen Symptomen in allen Einzelheiten erst dann werden klar gestellt werden können, wenn die schon mehrfach vermissten Untersuchungen über die einschlägigen Verhältnisse in einfacheren Fällen zu einem gedeihlicherem Resultat geführt haben werden. Ich kann dies um so eher thun, als Zinn[1]) und Burghard[2]) zwei ähnliche Fälle publiziert haben. Über meinen Fall nur so viel, dass wir zur Annahme eines kongenitalen Herzfehlers und zwar eines offen gebliebenen Ductus arteriosus Botalli, Erweiterung der Art. pulmonalis und (relativer) Insufficienz der Pulmonalklappen gelangten; ferner, dass der als rechts gelagerte Herzspitze imponierende Anteil dem rechten mächtig hypertrophierten Ventrikel angehört und der stark ausgeprägte Bogen, welcher den Raum zwischen Aorten- und linker Kammerwölbung ausfüllte und kräftigen positiven Puls zeigte, durch die enorm ausgedehnte A. pulmonalis gebildet wird. Unter ihr verschwindet der linke Kammerbogen bis auf die Herzspitze.

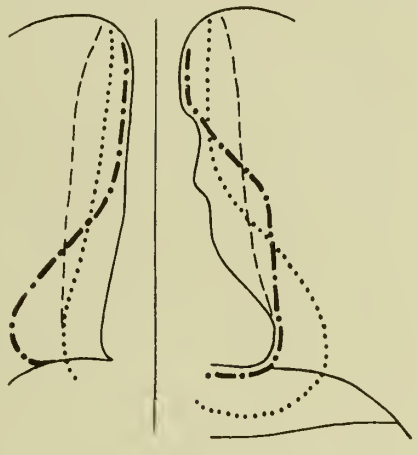

Fig. 44. Mittelschatten mit verschiedenen Grössen und Formen des Herzens und der grossen Gefässe, Zwerchfell, gasgeblähter Magen mit horizontalem Flüssigkeitsniveau.
Ausgezogene Linie: Normale Konfiguration des Mittelschattens.
Punktierte Linie: Allgemeine Vergrösserung des Herzens.
Gestrichelte Linie: Mittelschatten bei cardialer Stauung.
Punktierte und gestrichelte Linie: Mittelschatten bei dem erwähnten und in Tfl. V, 5 abgebildeten Fall von vitium congenitum.

Es ist eine begreifliche Folge der zahlreichen Lücken, welche die gegebene Darstellung der allgemeinen Radiopathologie des Herzens füllen, dass eine systematische Darstellung des im Gebiete der speziellen Pathologie des Herzens umöglich ist. Es ist heute

[1]) Berl klin. Woch., 1898.
[2]) Münch. med. Woch., 1899.

trotz der mannigfaltig nach Grösse, Gestalt und Bewegungserscheinung des Herzschattens wechselnden Bilder nicht möglich, die radiologischen Erscheinungen, z. B. der einzelnen Herzfehler, geschlossen darzustellen. Ich meine damit nicht, dass eine reine radiologische Diagnostik der Herzfehler nur eine Frage der Zeit ist, ich halte es vielmehr für sicher, dass es eine solche nie geben wird. Doch will ich nicht nochmals wiederholen, dass weder die radioskopische noch irgend eine andere Methode in der internistischen Diagnostik jemals die Alleinherrschaft an sich reissen kann, dass diese aber jede weitere Untersuchungsmethode dankbar entgegen nehmen wird. Das bringt uns auf die Frage nach dem Gewinn, den die Diagnostik der Herzkrankheiten durch das Röntgenverfahren zu verzeichnen hat. Sehen wir dabei ganz von demjenigen ab, der bei gehöriger Ausbildung der Methode noch zu erwarten steht, so ist die Beantwortung der Frage noch immer recht schwierig, ja im allgemeinen unmöglich. Den vollen Nutzen sieht man — und das gilt nicht nur für die Herzkrankheiten allein — erst am Einzelfall. Gerade die schwierigsten, vieldeutigsten derselben sind es, die am augenscheinlichsten durch die radiologische Methode gewinnen. Komplizierte Verhältnisse nehmen oft einzelnen klinischen Symptomen ihre Beweiskraft und lassen mehrere Möglichkeiten offen. Die Zahl denselben kann aber schon durch einen einzigen Behelf wesentlich eingeschränkt, ja auf eine reduziert werden. Dazu führt ebenso oft ein positives, wie ein negatives Resultat der Untersuchung. Bedingten es zum Beispiel die Erscheinungen des Falles, dass nebst anderen Möglichkeiten auch die eines grossen Aneurysma der Aorta oder eines grossen zentralen Lungenherdes vorhanden sind, während ebensolche kleine mit den übrigen Befunden, etwa Kompressionserscheinungen, nicht übereinstimmen, so entscheidet das negative, radiognostische Ergebnis, obwohl das Verfahren unter Umständen nicht im stande ist, einen sehr kleinen zentralen Herd, ein sehr kleines, an gewisser Stelle sitzendes Aneurysma auszuschliessen.

Hier noch ein Wort über die radioskopische Herzmessung. Das Bedürfnis nach derselben ist verschieden gross. In dem einen Falle reichen die übrigen klinischen Methoden aus, im anderen lassen sie uns völlig im Stich. Die rechte Dämpfungsgrenze ist stets, die linke bei fehlendem Spitzenstoss unzuverlässig. Bei bestehender Lungenblähung verlieren wir fast jeden Anhaltspunkt über die vorhandene Herzgrösse, wir wissen nur, dass das Herz sicher nicht so klein ist, als es scheinen möchte. Wäre das Emphysem stets gleichmässig über die ganze Lunge verbreitet, so liesse sich aus dem restierenden Dämpfungsbereich noch mittelst einer Art Korrektur eine Vorstellung von der Herzgrösse gewinnen. Ferner ist sowohl bei Emphysem als auch bei chronischer Nephritis, Arteriesklerose u. a. m. die Untersuchung des Herzens bezüglich seiner Grössenzunahme radioskopisch erheblich genauer auszuführen als mittelst der übrigen klinischen Methoden mit ihren grösseren Fehlergrenzen. Die Thatsache, dass man radiologisch nicht auf die Grösse des Herzens schliesst, sondern die wirkliche Herzgrösse misst und die andere, dass es bereits möglich war, gegen eine Messungsmethode aufzutreten, deren Fehlergrenzen höchstens 1 cm betragen, und sich für eine andere einzusetzen, welche die Fehlergrenzen auf Millimeter einengt (Moritz), mag das Erreichte illustrieren. Zur approximativen Messung des vergrösserten Herzens muss noch gesagt werden, dass die mit, wenn auch wenig divergenten Strahlen arbeitenden Methoden um so ungenauer sind, je grösser das Herz ist, je grösser also der Gesichtswinkel ist, unter dem die Röhre „das Herz sieht". Dabei spielt auch noch die Tiefendimension des Herzens und die Krümmung der seitlichen Herzoberflächen eine Rolle. Allein der daraus erwachsende Nachteil ist um so geringer, als ein Bedürfnis nach Genauigkeit des absoluten Maasses nur bei geringen Abweichungen von der normalen Grösse, bei der Frage: „Vergrösserung oder nicht?" besteht. Bei offenkundig abnormer Herzgrösse spielt ein Centimeter mehr oder weniger keine Rolle; hier ist Genauigkeit erst wieder geboten, wenn die Frage nach der Grössenzunahme seit der letzten Untersuchung, also: „grösser oder nicht" aufgeworfen wird. Eine hierfür geeignete Methode, welche zur Messung der Grössenveränderung aneurysmatischer Säcke ausgedehnte Anwendung verdient und dort beschrieben werden soll, ist zuerst von Kienböck angewendet worden (S. 165).

Die maximalen Herzgrössen sind bekanntlich sehr bedeutend. Ich habe ein Cor bovinum nach Pericarditis bei einem myodegnerierten Herzens gesehen, das $\frac{24:160}{6:18}$maass.

Der Spitzenstoss lag in der linken Axillarlinie. Bei der Messung derartiger Herzgrössen besteht übrigens eine Fehlerquelle, die in der Krümmung der linken vorderen Thoraxwand bei ihrem Übergang in die seitliche liegt. Die Herzen müssen sich der Krümmung anpassen und geraten so mit ihrer Vorderfläche in eine schräge Stellung. Damit geht eine Verkleinerung der in der Frontalebene gemessenen Schattengrösse einher.

Hier sei noch erwähnt, dass Schott-Nauheim den Nachweis der akuten Dilatation röntgenometrisch für möglich hält. Seither haben allerdings andere Beobachter an gesunden und kranken Herzen keine positiven Resultate erhalten. Es ist nicht zu zweifeln, dass derselbe unter Anwendung des Moritzschen Messapparates gelingen wird.

Ergüsse in das Pericard kommen wegen des schweren Allgemeinzustandes der Patienten selten zur Beobachtung. Ich habe einmal bei Pericarditis exsudativa einen grossen $\frac{18^1/_2:160}{8:10^1/_2}$ messendan „Herzschatten" gesehen, der gleichmässig gerundete, wenig geliederte Konturen und schwache, eigentümlich unregelmässige pulsatorische Bewegungen zeigte. Bei Concretio cordis cum pericardio konnten, abgesehen vom unmöglichen direkten Nachweis, auch keine indirekten radiologischen Anhaltspunkte gewonnen werden.

Für das Stadium des Herz- und Gefässschattens benutze ich folgenden Fragebogen:

A. Sagittal, dorsoventral.

Zwerchfellstand, rechts und links,
Grösse des Herzens im allgemeinen,
Form im allgemeinen,
Aktionstypus im allgemeinen,
Inspiratorische Bewegung,
Basale Herzbreite, Körpergrösse, rechtsseitiger, linksseitiger Anteil.
Spitze: Form,
Verhalten zum Zwerchfell, Richtung, Aktion.
Linker Kammerbogen: Verlaufsrichtung, Krümmung.
Basale Herzkontur: Krümmung, Aktion.
Rechter Vorhofsbogen: Verlauf, Krümmung, Aktion nach Umfang und Phase.
Linker mittlerer Bogen: Deutlichkeit, Grösse, event. Aktion nach Umfang, Phase und Charakter.
Aortenwölbung: Grösse, Form, bes. Verlauf des abwärts ziehenden Randes, Aktion nach Umfang und Charakter, Vergleich der Energie der Aktion mit der des linken Kammerbogens und Radialpulses.
Rechter oberer Mittelschattenrand (Vena cava descendens): Breite, Verlauf, event. Aktion wie oben.

B. Ventrodorsal.

Differenzen gegen A, abgesehen von den durch den blossen Richtungswechsel der Strahlen bedingten.

C. Schräg von hinten links nach vorne rechts (vgl. Fig. 38).

Spitze, Kammerbogen, linker mittlerer Bogen, wie oben. Vergleich der Aktionen mit denen der sagittalen Richtung,
Aortenband (siehe die folgenden Kapitel): Länge, Breite, Verlauf (gerade oder wie gekrümmt), Aktion am linken, rechten Rand nach Charakter und Höhe,
Vergleich der Energie der Aktion des Kammerbogens bei geringerer (l. Ventr.), bei grösserer Drehung (r. Ventr.),
Vorhofsgrenze nach Verlauf, Aktion, unteres Ende des hellen Mittelfeldes.

D. Frontal: Retrosternal- und Retrocardialfeld.

E. Schräg von rechts hinten nach links vorn (vgl. Fig. 39).

Breite des „Cavaschattens“ und sonst Bemerkenswertes an diesen (und den übrigen zwei schrägen Richtungen).

Die normale Brustaorta.[1])

Wir wissen aus der allgemeinen Beschreibung des normalen radiologischen Thoraxbildes, dass sich die Aorta ascendens im Mittelschatten verbirgt. Sie liegt (Fig 10, S. 29) ungefähr in der Medianebene, eher etwas mehr rechts, näher dem rechten, als dem linken Schattenrand, von ersterem durch den Schatten der V. cava descendens, die den rechtseitigen Rand bildet, getrennt.

Die linke oberste Bogenkontur des Mittelschattens, welche sowohl in dorsoventraler, wie ventrodorsaler Projektionsrichtung in ungefähr gleicher Grösse, Dichte und Schärfe zu sehen ist, gehört zweifellos der Aorta an. Dafür sprechen die zitierten Untersuchungen Weinbergers an Horizontalschnitten, deren Resultate an dem Frontalschnitt Fig. 10, S. 29 gut veranschaulicht sind; dafür spricht die radioskopisch sichtbare Pulsation dieses Gebildes, deren Phase und Charakter mit Entschiedenheit. Die Aortenbogenwölbung pulsiert unter normalen Verhältnissen (bei gutem Licht und Bleiblende gesehen) stets deutlich mit arteriellem Charakter, im Sinne einer synchron mit der Ventrikelsystole erfolgenden Aortendiastole. Die Form der Aortenbogenwölbung ist nicht die eines Halbkreises. Eine solche scheint in das Gebiet des Pathologischen verwiesen werden zu müssen. Vielmehr tritt die Kontur derselben oben allerdings scharf aus dem Mittelschatten heraus, kehrt aber nicht in gleichmässiger Rundung in denselben zurück, sondern verläuft senkrecht oder nur wenig gegen die Medianlinie zurückkehrend nach abwärts, bis sie von der nächsten mittleren Wölbung übernommen und wieder lateralwärts geführt wird. Besteht eine deutliche mittlere Wölbung nicht, so zieht diese Kontur weiter abwärts, um sich stumpfwinklig an die linke Kammerwölbung anzufügen. Die Grösse der Aortenbogenwölbung schwankt normalerweise in erheblichen Dimensionen, vor denen die grösseren stets der pathologischen Aortendehnung verdächtig sind und häufig bei alten Leuten auftreten, während die kleineren bei ganz gesunden, bei jugendlichen Individuen zu finden sind. Bei solchen fehlt[2]) eine deutliche, ausgeprochene Aortenbogenwölbung nicht selten ganz. In solchen Fällen ist die Stelle des Aortenbogens doch durch zwei Erscheinungen markiert. Erstens pulsiert radioskopisch der gradlinie Rand dort, wo gewöhnlich die Aortenwölbung zu sehen ist, zweitens findet sich an dieser Stelle des Mittelschattenrandes eine grössere Schattendichte in verschiedenem Umfang, und diese Stelle des Randes erscheint daher schärfer gegen das helle Lungenfeld abgegrenzt.

Auf guten, sagittalen, besonders ventrodorsalen Bildern lässt sich der Rand der Aortenwölbung in sanftem Bogen nach ein- und abwärts in den Mittelschatten verfolgen, er ist dort die laterale Schattengrenze der Aorta descendens. Diese Differenzierung im Mittelschatten, auf die schon 1897 Beclère[3]) aufmerksam gemacht hat, ist besonders bei Kindern und schwächlichen Personen deutlich (Tfl. I, 2; VI, 4). Der sichere Nachweis ihres angenommenen Ursprungs dürfte erst vom Experiment an der Leiche zu erwarten sein. Aus anatomischen Momenten lässt sich deduzieren, dass der oberste scharf ausspringende Teil der Aortenwölbung dem Bogen, der zur nächsten Wölbung des Mittelschattenrandes abfallende der Aorta descendens angehört. Da man am linken Kammerbogen die Ventrikelaktion in entgegengesetztem Sinne

[1]) Den folgenden Ausführungen liegt der spezielle Teil der Arbeit des Verfassers, „das radiologische Verhalten der normalen Brustaorta“, Wr. med. Woch., 1900, Nr. 10, zu Grunde.

[2]) Siehe Anmerkung No. 3, S. 27.

[3]) Béclère, Troisième note sur l'applications de la methode Röntgen au diagnostic des affections theoriciques (de l'aorte p. 17) Societé médical des hôspitaux 25. VI. 1897.

wahrnimmt, während der wenig ausgeprägte mittlere Bogen wenig oder gar keine cardialen Bewegungen zeigt, so macht der pulsierende linke Mittelschattenrand den Eindruck eines in der Mitte stumpfwinklig gebogenen, im Knickungswinkel fixierten Stabes, welcher um diesen Punkt als Drehpunkt seitliche Bewegungen ausführt in der Art, dass mit jeder Kammersystole der untere vom linken Kammerrand beigestellte Abschnitt nach einwärts und der obere, von der Aorta gebildete entsprechend einem festen System gleich schnell, gleich weit und gleich energisch nach auswärts rückt. In der zweiten Phase kehren beide in ihre Ausgangsstellung langsam zurück. Das Fehlen dieses Eindrucks wird im pathologischen Teil Bedeutung gewinnen. Der Rest der Aorta descendens verbirgt sich im Mittelschatten. Von der Aorta thoracica ist unter normalen Verhältnissen bei sagittalem Strahlengang, abgesehen von einer unsicheren Andeutung der Descendens im Herzschatten, nur der Bogen und das erste Stück der Descendens als linke Aortenwölbung sichtbar.

Frontaler Strahlengang.

Bei den unscharfen Grenzen, die den Bildern der frontalen Projektionsrichtungen eigen sind, ist es begreiflich, dass Pulsation an Schattenrändern auch dort nicht gesehen werden kann, wo sie durch die Aorta gebildet werden. Da aber grössere abnorme Massen doch ganz deutlich gesehen werden, sind diese Bilder um so wichtiger als sie Räume aufdecken (Retrosternal- und Retrocardialraum), die sonst wegen des deckenden Mittelschattens nicht zugänglich sind. Wir wissen, dass die Aorta ascendens und die Pulmonalis gemeinsam den hinteren Winkel des retrosternalen Feldes bilden helfen (Fig. 10 u. 37) und müssen daher in pathologischen Fällen darauf achten, ob nicht Schattenmassen von hier aus das Retrosternalfeld einengen oder decken. Wir wissen ferner, dass das unterste Stück der Descendens thoracica das Retrocardialfeld in mittlere Tiefe senkrecht durchzieht, und zwar neben dem sichtbaren Schatten der Oesophagussonde. Werden auch radioskopisch sowohl Wirbelkörper als auch Oesophagus und Aorta weggeleuchtet und unsichtbar, so muss der Raum doch beachtet werden, weil grössere Schattenmassen als diese, welche von ihnen ausgehen, ihn nicht selten verdunkeln.

Das Thoraxbild der frontalen Durchleuchtung zeigt nirgends erkennbare Anteile der normalen Brustaorta, ist aber für pathologische Zustände derselben wichtig.

Von unten links nach vorn rechts.

Von grösster Bedeutung für die Untersuchung der Brustaorta ist die erste schräge Durchleuchtungsrichtung. Im Bilde derselben (Fig. 16, 17 und 38; Tfl. III, 2) schliesst sich an die obere Ecke des dreieckigen, ringsum freistehenden Herzschattens kontinuierlich ein schmales aufsteigendes Schattenband an, das offenbar der Aorta ascendens und dem Arcus aortae angehört.[1]) Vermutlich fallen bei dieser Durchleuchtungsrichtung Aorta ascendens und descendens, vorderer und hinterer Abschnitt des Bogens und endlich Röhrenfocus und Schattenbilder in ein und dieselbe Ebene, sodass die entsprechenden genannten Teile der Aorta aufeinander projiziert werden und als Band mit freiem oberen Ende erscheinen. Dass es sich hier um die Projektion der Aorta handelt, geht aus den Eigenschaften des Schattenbandes hervor. Ein vom Herzschatten abgehendes, 1. in Halblinksstellung (45° zwischen Sagittalebene und Strahlenrichtung) sichtbares, 2. von der Wirbelsäule durch einen hellen Streif getrenntes, 3. überall gleich breites, 4. nach beiden Seiten und zwar 5. mit dem Herzen alternierend pulsierendes, 6. intensiv dunkles Schattenband, 7. dessen oberes Ende abgerundet ist und 8. allseitig, auch nach oben, pulsiert, 9. noch dunkler als das übrige Band ist und 10. etwas unter der Höhe der Artic. sternoclavicularis und des dritten Brustdornes liegt; dieses so beschaffene Schattenband, dessen Bild 11. bei Gesunden konstant ist, kann nur die Projektion der Aorta ascendens und des Bogens sein.[2])

[1]) v. Criegern hat dieses Schattenband gelegentlich seiner Untersuchungen über Herzmessung ebenfalls gesehen und hält es für die Aorta, wie aus einer Bemerkung (17. Kongress für interne Medizin, pag. 302) hervorgeht.

[2]) Die Zahlen beziehen sich auf das Folgende.

Gehen wir die einzelnen Punkte nochmals durch.

Ad. 1. Die Betrachtung eines anatomischen Querschnittes des Thorax in der Höhe des vierten Brustwirbelkörpers (Fig. 11) zeigt in der Medianebene den Anfangsteil der Aorta, flankiert von der Art. pulmonalis, die ihren höchsten Punkt erreicht hat und sich teilend rechts und links in den Lungen verschwindet, und anderseits von der V. cava superior vor ihrem Eintritt in den rechten Vorhof. Man begreift, dass die Aorta ascendens bei sagittalem Strahlengang nicht gesehen wird. Ihr Schatten fällt in den der Wirbelsäule. Drehen wir aber den Körper so, dass die neue Strahlenrichtung mit der Sagittalebene einen Winkel von 45° einschliesst, dann gehen die Strahlen unter Vermeidung der Wirbelsäule blos durch das durchlässige Lungenparenchym und treffen auf ihrem Wege die Aorta, deren Schatten sie auf den Schirm werfen. Die Konstruktion am Bilde des Querschnittes ist so angelegt, dass der Strahl *RS* (Fig. 11) blos die Aorta ascendens, nicht aber die descendens trifft. Der Schatten der letzteren fiele dann in das helle Mittelfeld. Unbekannt mit der Thatsache, dass bei schräger und frontaler Durchleuchtung die Wirbelkörper weggeleuchtet werden, habe ich in der eben zitierten Arbeit der Meinung Raum gegeben, dass der eingezeichnete Strahl *RS* der bei schräger Durchleuchtung benutzte Hauptstrahl sei und dass die Aorta descendens ihrer Röhrennähe wegen weggeleuchtet sei. Heute wissen wir, dass auch die Wirbelkörper weggeleuchtet werden und dass der von ihnen eingenommene Raum das helle Mittelfeld bilden hilft. Jetzt ist die plausible Auffassung die, dass links vom hellen durch die Wirbelkörper gebildeten Mittelfeld die aufeinander projizierte auf- und absteigende Aorta als bandförmiger Schatten erscheint. Welche Bedeutung für diese Frage die experimentelle Füllung der Aorta mit schweren schattenwerfenden Massen an der Leiche hätte, ist augenscheinlich.

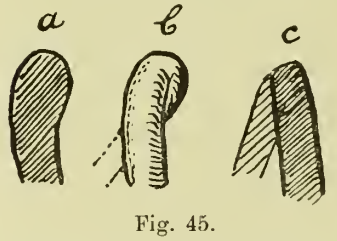

Fig. 45.
a und *c* Schattenkonfiguration des Aortenbogens bei schräger Durchleuchtung. *b* Erklärung von *a*.

Ad. 2. Der mittlere helle Streif zeigt im Ganzen spindelige Gestalt. Das untere Ende ist, falls er, wie gewöhnlich, bis zur Zwerchfellkuppe reicht, durch letztere abgestumpft, das obere ist offen und um das obere Ende des Schattenbandes herum mit dem linken Lungenfelde in Kommunikation. Die Breite des hellen Mittelfeldes schwankt nicht unerheblich mit der Tiefe des Thorax, der Haltung der Brustwirbelsäule, resp. ihrer Krümmung. Die das spindelförmige Mittelfeld erhellenden Strahlen passieren auf ihrem Wege (*RS* Fig. 11), wie ein Blick auf obigen Querschnitt lehrt, den linken Unterlappen in seinem hinteren Anteile und die vorderen Anteile des rechten Ober- und Mittellappens. Diese Lungenteile müssen, wenn der Raum hell sein und das Schattenbild der Aorta erscheinen soll, frei von erheblichen Verdichtungen sein.

Ad. 3. Das Schattenband der Aorta ist normalerweise überall gleich breit, also parallelrandig; der linke, dem linken Lungenfeld zugewandte Rand ist scharf linear, der dem Mittelfeld angehörige undeutlich, verschwommen begrenzt. Das Band steigt mit wechselnder schwacher Krümmung und Neigung vom Herzen auf. Das gewöhnliche Verhalten ist das, dass das Band leicht nach rechts geneigt und leicht mit der Konkavität nach links gekrümmt ist (Tfl. III, 2), wenigstens trifft das bei solchen Personen zu, deren normales Herz und normaler Zwerchfellstand ausser Zweifel sind. Die Breite des Schattenbandes schwankt je nach Alter, Geschlecht und Körperbau zwischen 2 und $3^1/_2$ cm bei 50 cm Röhrenschirmdistanz im Schatten gemessen. Vom Parallelismus der Ränder weicht nur das obere Ende des Schattenbandes bisweilen ab, indem es ganz wenig kolbig angeschwollen erscheint. Da der Aortenquerschnitt auf der Bogenhöhe durch Gefässabgabe ab, sicher nicht zugenommen hat, so lässt sich die Anschwellung nur dadurch erklären, dass ein Teil des Bogens, sei es die vordere, sei es die hintere Hälfte, aus der präsumptiven Ebene desselben etwas heraustritt und so die beiden Teile sich in der Projektion nicht vollständig decken. Fig. 45 *a* und *b* giebt das Bild

und die Erklärung. Für die Richtigkeit derselben spricht auch die Thatsache, dass die Grösse der Anschwellung zu- oder abnimmt, ja, dass sie ganz verschwinden kann, wenn man mit dem Patienten kleine Drehbewegungen um die gewählte Halblinksstellung als Mittelstellung macht und zwar verschwindet die Anschwellung dann, wenn man die Drehung nach links über 45° hinaus vermehrt. Statt dessen tritt dann innen, die günstigsten Bildverhältnisse vorausgesetzt, ein blässerer und schmälerer Streifen auf, der vom oberen Ende des Bandes, also vom Bogen schief nach abwärts und einwärts zur Wirbelsäule hinzieht (Fig. 45 *c*). Es liegt nahe, ihn für das Anfangsstück der Aorta descendens zu halten, die bei dieser stärkeren Drehung hinten aus der besprochenen Ebene nach rechts herausgetreten ist. Dafür spricht: 1. Die Lage hinter der Aorta descendens; diese ergiebt sich daraus, dass der Schatten dann erscheint, wenn man den Patienten über die Ausgangsstellung um etwas nach links hinausdreht; 2. die Verlaufsrichtung und der schiefe Ansatz an den Bogen einerseits und die Wirbelsäule anderseits; 3. die Blässe des Schattens jedesmal gegenüber dem der Aorta ascendens, die grössere Entfernung vom Schirm zur Ursache hat; 4. die geringere Breite des kurzen Streifens gegenüber der übrigen Aorta. Letztere hat nach Abgabe der Arteria subclavia sinistra erheblich an Kaliber verloren. Dass sie weiter hinten, also dem Focus der Strahlen näher liegt und daher in der Schattenprojektion mehr vergrössert wird als letztere, fällt offenbar bei der geringen Distanz der beiden gegenüber der grossen Röhrenschirmdistanz nicht ins Gewicht.

Ad. 4 und 5. Die Pulsation ist am linken Rand bisweilen, am rechten häufig nicht erkennbar,[1]) was dann meist in technischen Ursachen (Ruhe, Qualität und Intensität des Lichtes, welch letztere meist zu gross, nur selten zu klein ist) seine Begründung findet und sich oft beheben lässt. Immerhin bleiben eine Anzahl Fälle übrig, die die Pulsation gar nicht erkennen lassen. Das ist dann natürlich kein Grund, das typisch geformte Gebilde nicht für die Aorta zu halten. Bei starker Obesitas und in anderen Fällen ist das Lungenbild so wenig kontrastreich, dass sich das Schattenbild der Aorta nur in ganz undeutlichen Konturen repräsentierte. Die Pulsation des Schattenbandes hat den Charakter des Arterienpulses, die Diastole ist energisch, erreicht rasch die Höhe der Welle, um dann langsamer abzuschwellen, der Puls lässt nicht im Entferntesten an ein venöses Gefäss denken. Es ist nämlich auffallend und ein Blick auf den anatomischen Querschnitt (Fig. 11) wird dieses Bedenken verstärken, dass die zur Rechten der Aorta ascendens absteigende Vena cava superior nicht ebenfalls im Schattenbilde erscheint oder wenigstens die Klarheit und Schärfe des Aortenschattens trübt. Eine hier in die Wagschale fallende Differenz im Kaliber der beiden oder im spezifischen Gewicht des venösen und arteriellen Blutes ist nicht vorhanden. Ich muss die Frage nach dem Verbleib des Schattens der Vena cava hier vorläufig offen lassen. Dass der besprochene pulsierende Schatten nicht der Vena cava, sondern der Aorta angehört, das erhellt aus dem oben erwähnten arteriellen Charakter der Pulsation, sowie daraus (ad 4), dass sie alternierend mit der Herzaktion erfolgt. Synchron mit jeder sichtbaren Kontraktion des linken Ventrikels und jedem Carotidenpulse tritt eine Diastole des Schattenbandes auf und mit der Diastole der Ventrikel fällt eine Systole des Schattens zusammen, während die Vena cava die entgegengesetzten Phasen zeigen müsste.

Ad. 6. Die relative Tiefe und Saturation des Schattens ist eine bedeutende. Sie ist grösser als sie erfahrungsgemäss das einfache Volumen der Aorta erzeugen kann.

Ad. 7 und 8. Das obere abgerundete Ende pulsiert überall senkrecht auf seine halbkreisförmige Peripherie.

Ad. 9. Es erscheint noch dunkler als der übrige Teil des Bandes. Das rührt wohl daher, dass man gleichsam durch das den Bogen bildende Rohr in seiner Längsrichtung hindurchsieht, also die Strahlen eine etwa doppelt so dicke Schichte des stark absorbierenden

[1]) Ohne Anwendung der Bleiblende sieht man sie fast nie.

Blutes als tiefer unten durchdringen müssen (Fig. 46). Übrigens wird das ganze Band und vor allem das obere Ende durchaus nicht immer von denselben Anteilen der Aorta gebildet, es hängt vielmehr von der Stellung der Röhre zum Patienten ab, welche Teile dasselbe konstituieren.

Das ergiebt sich aus der Erwägung der einschlägigen anatomischen Verhältnisse und aus der Betrachtung der Fig. 46. Diese zeigt die Projektion der Aorta von drei Röhrenstellungen aus: o, *o* und *o''*. Die entsprechenden Silhouetten der Aorta, die die Röhren auf den Schirm *S S'* werfen, *A a*, *A' a'* und *A'' a''*, unterscheiden sich nicht durch Aussehen und Breite, sondern durch ihren verschieden hohen Stand, projiziert auf die vordere Brustwand und ihre verschiedene Länge, sowie dadurch, dass sie von verschiedenen Anteilen der Aorta herrühren. Bei mittlerer Röhrenstellung (*o*) bildet der im Querschnitt gesehene Bogen (*3—5*) das obere Ende (*a*), die Ascendens (*1—3*) das übrige Band (*a A*). Bei hoher Röhrenstellung (*o'*) wird die ganze Aorta ascendens (*1—3*) zum Band (*a' A'*) aber nur die vordere Bogenhälfte (*3—4*) im Querschnitt gesehen zum oberen Ende *a'*. Bei tiefer Stellung (*o''*) wird das Band (*a'' A''*) durch die Aorta ascendens mit Ausnahme des Anfangsteiles, der im Schatten des linken Vorhofes und der rechten Arteria pulmonalis untertaucht und unsichtbar bleibt und durch die vordere Hälfte des Bogens gebildet (*2—4*), während sein oberes Ende (*a''*) von der im Querschnitt gesehenen hinteren Bogenhälfte und dem angrenzenden Stück der Aorta descendens (*4—5*) gebildet wird. In den Zwischenstellungen treten natürlich Kombinationen ein, welche zwischen den beschriebenen liegen. Als Röhrenstellungen werden bei gleichbleibender Röhrenschirmdistanz von 50 cm für *o* die Höhe des dritten und vierten Brustdornes, für *o'* die Höhe des Halses, für *o''* die der letzten Brustwirbel gewählt. Kurz wiederholt, man sieht die Aorta ascendens in jeder Röhrenstellung, nur den Anfangsteil bei tiefer Stellung nicht; vom Bogen die vordere Hälfte im Querschnitt bei hoher, in Bandform bei tiefer Stellung, den ganzen im Querschnitt bei mittlerer Stellung der Röhre. Die Schattenbilder selbst erscheinen, wie angedeutet, in allen Stellungen, abgesehen von dem höheren oder niederen Stande und geringen Längendifferenzen, ziemlich gleich und man wird durch nichts darauf geführt, dass man nicht immer dieselben Anteile der Aorta vor sich hat, wenn man sich nicht theoretisch über dieses geometrische Verhalten klar geworden ist.

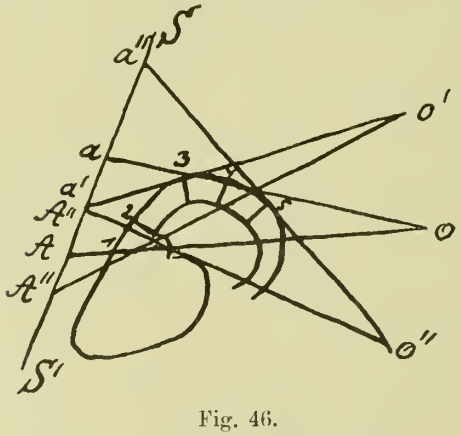

Fig. 46.
Schematische Darstellung der Projektion der einzelnen Abschnitte der Aorta bei verschiedener Höhenstellung der Röhre (*o o' o''*) auf den Fluorescenzschirm *S S'*.

Ad. 10. Bestimmt man paralloskopisch die horizontalen Projektionspunkte des oberen Endes des Schattenbandes auf die vordere und hintere Fläche des Thorax, so ergeben sich mit kleinen Abweichungen die Articulatio sternoclavicularis und der dritte Brustdorn, übereinstimmend mit den diesbezüglichen Befunden an anatomischen Gefrierdurchschnitten. Das oberste Ende des Aortenbandes wird durch einen häufig nicht sichtbaren, vom Halse hervorkommenden, mit der Wirbelsäule parallel verlaufenden, strichförmigen Schatten schräg durchkreuzt. Wir haben denselben bereits als die linke vordere Wand der Trachea erkannt, welche hier parallel mit der Wirbelsäule im hellen Mittelfeld bis ein Stück unterhalb des Bogens verläuft. Sie verleiht dem oberen Teil des Mittelfeldes eine grössere Helligkeit und hilft mit, die Wirbelkörper wegzuleuchten (Tfl. VI, Fig. 5). Ob zur Bildung der strichförmigen, von der Höhe des Aortenbogens gegen den Hals ziehenden Schattens die vom Bogen abgehenden Gefässe etwa unter Wirkung der Schattendeckung beitragen, kann zwar vermutet werden (Fig. 38), ist aber nicht mit Sicherheit festzustellen. Kleine Drehbewegungen, welche man mit dem Patienten um seine Achse ausführt, zeigen allerdings eine vom Aortenband unabhängige Bewegung dieses strichförmigen Schattens.

Interessant und für die Deutung der sagittalen Aortenwölbung wichtig ist die Beobachtung des Thoraxbildes während der rückläufigen Drehung aus der ersten schrägen in die dorsoventrale Durchleuchtungsrichtung. Behält man dabei nämlich den Schatten des Bogens im Auge, so sieht man, wie derselbe unter Verschmälerung und schliesslichem Verschwinden des hellen Mittelfeldes wieder allmählich in den Mittelschatten einrückt und dabei zur Aorten-

wölbung wird, indem sein linker Rand nicht völlig im Mittelschatten verschwindet. Damit ist die Identität der sagittalen Aortenwölbung mit dem in schräger Richtung sichtbaren oberen Aortenbande erwiesen. Beide werden durch den Bogen gebildet.

Die drei übrigen schrägen Durchleuchtungsrichtungen siehe im allgemeinen Teil.

Die drei übrigen schrägen Richtungen.

Für die Aorta haben sie bis jetzt nur wenig Bedeutung gewonnen. In der entgegengesetzten Richtung (von vorne rechts, nach hinten links) kommt zwar ein ähnliches Aortenbild zu stande, es ist aber undeutlich begrenzt und bietet nicht mehr und nicht andere Details als in der ersten Richtung, wenigstens soweit meine Erfahrung reicht (Fig. 18). Immerhin wäre es lohnend, systematisch auf anatomischer Basis die Details desselben zu deuten. Bei lokalisatorischen Manövern kommen natürlich alle Richtungen zur Verwendung.

Die Abweichungen von den im vorigen Kapitel dargestellten normalen Durchleuchtungsbildern der Aorta sind als pathologisch aufzufassen. Dabei kann die Abweichung betreffen: 1. Veränderungen der umliegenden Organe, welche die Aorta verdecken und das Zustandekommen ihrer Bilder hindern. Dadurch wird die Beurteilung des Zustandes des betreffenden Aortenteiles unmöglich gemacht und gelegentlich werden auch mehr oder minder leicht Täuschungen in der Weise herbeigeführt, dass die Schatten statt auf das schuldtragende andere Organ auf die Aorta bezogen werden. Die stets anerkannte Wichtigkeit der radiologischen Untersuchung der Aorta gebietet das nähere Eingehen auf diese Verhältnisse. 2. Pathologische Veränderungen der Aorta selbst. Hier kann es sich wieder um reine Lageanomalien der Aorta handeln, ferner um Texturanomalien; von diesen sollen die wahren Aneurysmen gesondert nach den übrigen Texturveränderungen behandelt werden.

Die Beziehung pathologischer Prozesse im Thorax zu den röntgenoskopischen Bildern der normalen Aorta.

Eine technische Bemerkung, die ich vorausschicken will, betrifft das Erkennen oft sehr schwacher, pulsatorischer und dislokatorischer Bewegungen am Mediastinalschatten, die natürlich dort, wo es sich um Zugehörigkeit oder Nichtzugehörigkeit eines Schattens zu den grossen Gefässen handelt, von grösster Bedeutung ist. Um solche schwache Pulsationen und Dislokationen von Schattenrändern zu erkennen, bedient man sich natürlich der auf Seite 12 eingehend besprochenen Bleiblende. Diese stellt man so ein (Fig. 47), dass ihr kreisförmiger Ausschnitt in grösster Ausdehnung ziemlich nahe an den auf Pulsation zu untersuchenden Schattenrand herantritt und mit ihm ungefähr parallel verläuft. Dadurch gewinnt man, wie bei der Anwendung der Blende überhaupt, einesteils eine grössere Schärfe des zu beobachtenden Schattenrandes, die dessen Bewegungen besser erkennen lässt, und setzt anderseits an Stelle der schwerer zu beobachtenden pulsatorischen Vergrösserung und Verkleinerung des dunklen Schattens die aus optischen Gründen leichter erkennbare Verschmälerung und Verbreiterung des schmalen hellen Ringes, der den Schatten umgiebt. Dabei empfiehlt es sich, das Auge recht nahe an den Schirm heranzubringen, weil dadurch die Amplitude der Pulsationen unter grösserem Gesichtswinkel gesehen wird. Das Gleiche gilt für Pulsationen am Herzen, respiratorische Bewegungen etc. In weite Entfernung vom Schirm bringt man dagegen das Auge, wenn man zur Erkennung einer Bewegungserscheinung als fixen Kontrollpunkt Entfernteres, z. B. die laterale Thoraxwand wählt; es wäre sonst der Gesichtswinkel zu gross, um überhaupt beide Schatten gleichzeitig beobachten zu können. Natürlich lässt man in dem beispielsweise angezogenen Fall die laterale Thoraxwand durch Anhalten des Atems ruhig stellen.

Die folgenden Auseinandersetzungen nehmen stets auf die vier im ersten Kapitel angeführten wichtigsten Durchleuchtungsrichtungen Rücksicht:

1. die sagittale, dorsoventrale,
2. die sagittale, ventrodorsale,

3. die frontale,
4. die erste schräge (von links hinten nach rechts vorne), welche kurzweg als schräge Richtung bezeichnet werden wird.

Die hier zu besprechenden Schattenbildungen sind diejenigen, welche durch Veränderungen anderer Organe als der Aorta hervorgebracht, das Zustandekommen der normalen Durchleuchtungsbilder in den angegebenen Richtungen hindern. Da sich die Durchleuchtungsbilder des Thorax hauptsächlich aus zwei Komponenten zusammensetzen, aus den hellen Projektionen der lufthältigen Lungen und den dunklen der massiven Organe, so kommen die Störungen derselben zum Teil dadurch zu stande, dass die Lungen ihren Luftgehalt verlieren, massiv werden, an spezifischem Gewicht zunehmen und dann Schatten werfen, zum anderen Teil dadurch, dass die Lungen durch Zunahme massiver Bestandteile des Thoraxinneren verdrängt und örtlich substituiert werden. Ich müsste um Nachsicht für das folgende, das systematische Gefüge der ganzen Arbeit durchbrechende Kapitel bitten, wenn nicht die Wichtigkeit der radioskopischen Untersuchung der Aorta eine Zusammenstellung aller Verwechselungsmöglichkeiten fordern würde.

Lymphdrüsen.

Vergrösserte bronchiale und mediastinale Lymphdrüsen stören in sagittaler Richtung nur dann, wenn sie in grösseren Paketen auftreten und ihre Schatten sich ohne hellen Zwischenraum lateral an den Mittelschatten des Thorax anschliessen. Dann lässt sich nicht erheben, ob nicht bei Abwesenheit dieser Drüsenschatten an deren Stelle ein der Aorta angehöriger Schatten zu sehen wäre. Auch geschieht es nicht selten, dass besonders in der Gegend des rechten Lungenhilus aus dem Mittelschatten hervorragende Drüsenschatten medial der Aorta ascendens, wenn auch mittelbar (siehe V. cava), anliegen und von ihr mitgeteilte Pulsation erhalten, die zur Verwechslung mit der Aorta selbst führen kann. Bei frontalem Strahlengang habe ich eine Verdunkelung des Retrosternalraumes durch die häufigen geringeren Bronchialdrüsenschwellungen nie gesehen. Wohl aber stören sie nicht selten in der schrägen Durchleuchtungsrichtung. Der beschriebene helle Spalt zwischen Wirbelsäule einerseits und Herz und Aorta anderseits wird dann nicht selten durch sie zum Teil oder in ganzer Breite, wohl nie in ganzer Höhe ausgefüllt. Es ist dann nicht möglich, in diesem Bilde die rechte Grenze des Aortenschattens zu sehen und seine Form und Breite zu beurteilen. Meist liegen solche Lymphdrüsen nicht genau zwischen Aorta und Wirbelsäule, sondern rechts oder links von diesen und es werden nur ihre Schatten bei der eben vorhandenen Richtung der Strahlen in dem hellen Spalt projiziert. Sind dieselben nicht sehr gross, wie in Fig. 48, so gelingt es, sie durch eine kleine Abweichung von der gewählten, 45 ° zur Frontalebene betragenden Strahlengangsrichtung aus dem hellen Spalt zu entfernen. Sie weichen dann nach rechts oder links aus. Dadurch ist auch ihre Lokalisation gegeben. Weichen bei einer Drehung um die Rumpfachse nach rechts (also Sternum nach der rechten Seite des Patienten) die Drüsenschatten auch nach rechts hin und bei einer Drehung nach links auch nach links, also immer gleichsinnig mit der Drehungsrichtung, aus, so liegen sie vor der Ebene, die Wirbelsäule und Aorta ascendens gemeinsam haben, also in der rechten Thoraxhälfte, weichen sie aber bei Rechtsdrehung nach links und bei Linksdrehung nach rechts, also in entgegengesetztem Sinne zur Drehungsrichtung aus, so liegen sie hinter der besprochenen Ebene, also in der linken Thoraxhälfte. Aus der Schnelligkeit, mit der sie ausweichen, im Verhältnis zur Grösse des aufgewendeten Drehungswinkels erfolgt, lässt sich auch die Grösse der Entfernung der Drüsen der Medianebene schätzen. Sie ist um so grösser, je schneller das Ausweichen stattfindet und umgekehrt. Man bekommt bei einiger Übung direkt den Eindruck der Entfernung etwa ebenso, wie wir beim binoculären



Fig. 47.
Ein halbkreisförmiger Vorsprung des Mittelschattens, der auf Pulsation untersucht werden soll, ist in den kreisförmigen Ausschnitt der Bleiblende eingestellt.

Sehakt aus den in zwei Richtungen erhaltenen Bildern die Distanz zwischen zwei hintereinander liegenden Gegenständen wie eine unmittelbare Wahrnehmung percipieren.

Wenn aber die störenden Drüsenschatten grösser sind, wie mitunter bei Tuberkulose, Lues, Leukaemie und Pseudoleukaemie und maligner Degeneration der bronchialen und mediastinalen Lymphdrüsen, dann ist die Störung des Aortenbildes in sagittaler und schräger Durchleuchtungsrichtung grösser und lässt sich in der letzteren meist nicht mehr durch jene Drehbewegungen beseitigen, da die kleineren nicht ausreichen, bei den grösseren aber das gewünschte Aortenbild nicht mehr zu stande kommt. Ausserdem verdunkeln solche grössere Massen je nach ihrer Lokalisation auch den Retrosternal- und Retrocardialraum bei frontaler Durchleuchtung.

In zum Teil ähnlicher Weise stören die Tumoren der Wirbelsäule und die von den übrigen Gebilden des Mediastinums ausgehenden Tumoren die Einsicht in die Aortenverhältnisse. Wenn sie klein sind, füllen sie oft blos den Raum zwischen Wirbelsäule und Aorta aus, ähnlich den bronchialen Drüsen, und stören dadurch die schräge Durchleuchtung, grössere auch die sagittale. Tumoren.

Findet man bei schräger Durchleuchtung einen kleinen circumskripten Schatten in dem hellen Mittelfeld, wie ihn Fig. 48 zeigt, so versucht man zunächst, wieder durch kleine seitliche Drehbewegungen, ihn aus dem Spalt herauszubringen. Gelingt dies, so bestimmt man seine Lokalisation wie vorhin besprochen. Es kann aber auch der Fall eintreten, dass sich der Schatten nicht aus dem Gebiet des hellen Spaltes herausbewegen will. Dann liegt die ihn verursachende Masse nicht rechts oder links von der Medianebene, sondern in derselben, zwischen Aorta und Wirbelsäule. Dieses Verhalten ist für Schatten, welche durch Oesophagus und Wirbeltumoren bedingt sein sollen, zu fordern und trifft für andere dort lokalisierte Massen ebenfalls zu. Ebenso ist der Schatten der in den Oesophagus eingeführten Sonde, abgesehen vom untersten Teil, durch keinerlei Drehbewegungen aus dem hellen Spalt herauszubewegen (Fig. 16 und 17, S. 40).

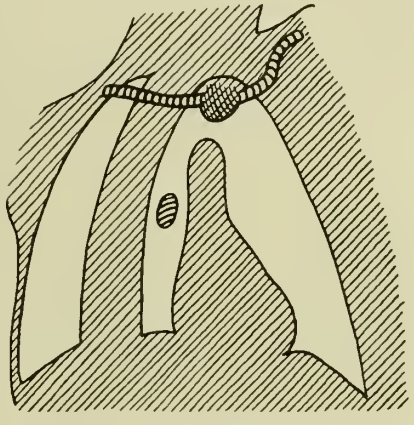

Fig. 48.
Schematische Darstellung des Durchleuchtungsbildes des Thorax in der Richtung von links hinten nach rechts vorn. Im hellen Mittelfeld, zwischen Wirbelsäule und Aorta ein Drüsenschatten und zwischen den sternalen Enden der Schlüsselbeine das untere substernale gegen den Aortenbogen hinragende Ende einer Struma.

Wenn es sich um grössere Tumormassen handelt, so können zwei wichtige Fälle eintreten; entweder der relativ fixierte Tumor verdrängt die Aorta, so dass sie in einer der üblichen Durchleuchtungsrichtungen verlagert erscheint, und davon soll später die Rede sein, oder die Aorta teilt dem ihr anliegenden, relativ beweglichen Tumor ihre Pulsation mit. In beiden Fällen sehen wir dann an dem aus dem Mittelschatten ausspringenden Schatten Pulsation, die sychron mit dem Caroditenpuls ist und der Phase nach alterniert mit den Ventrikeln. Der Unterschied liegt darin, dass die verlagerte und zum Teil, oft in grossen, halbkreisförmigen Abschnitten sichtbare Aorta allseitige, das heisst an allen Stellen der Peripherie senkrecht auf die letztere gerichtete Pulsation zeigt (Fig. 49 *a*), während die mitgeteilte Pulsation vom Tumorschatten einseitig ist, d. h. an allen Punkten der Peripherie nach der gleichen Richtung erfolgt und zwar nach der der Aorta entgegensetzten Seite des Tumors (Fig. 49 *b*).[1])

Retrosternale und neben dem Sternum liegende retrocostale, kompakte Massen, sei es, dass sie von Sternum und Rippen, sei es, dass sie von anderen Organen ausgehen, verändern Struma.

[1]) Kürzlich wurde (wohl eine Rarität) ein den Aortenbogen durch Umwachsung gleichmässig umschliessender maligner Tumor beschrieben, der daher mitgeteilte aber allseitige Pulsation zeigte.

die frontalen und schrägen Durchleuchtungsbilder erheblich, indem sie den hellen Retrosternalraum ausfüllen und das helle Mittelfeld verdecken.

Thymus. Ist die Thymus noch vollständig entwickelt, so giebt sie ein charakteristisches Durchleuchtungsbild: In sagittaler Richtung erhält man von dem dreieckigen Schatten in der Mitte des Thorax den Eindruck eines total und enorm dilatierten Herzens ohne Aktionserscheinungen, oder eines enormen pericardialen Ergusses. Er rührt von der Thymus her, die die grossen Gefässe und das Herz mantelartig einhüllt. In frontaler und schräger Richtung sind die entsprechenden hellen Räume durch sie gedeckt.

Unter den retrosternalen Strumen zeigen die grössten in sagittaler Richtung den Mittelschatten in seinem obersten Anteil seitlich überragende Schatten, und gegen Erwarten engen nur ganz wenige, sehr grosse und tief herabreichende bei frontaler Durchleuchtung den Retrosternalraum von oben her ein. Wertvoll dagegen ist hier die schräge Richtung, in der sich ihre Beziehungen zum Aortenbogen betrachten lassen. Fig. 48 zeigt schematisch eine erst kürzlich retrosternal gewordene Struma parenchysmatosa in schräger Durchleuchtungsrichtung. Der die Vorderseite des Halses vorwölbende Schatten setzt sich, an den sternalen Enden des Schlüsselbeines vorbei ziehend, in den hellen Thoraxraum fort und grenzt sich scharf mit gleichmässig gerundetem unteren Rande 2 cm über dem Bogen der Aorta ab.

In sagittaler Durchleuchtungsrichtung springen nur grössere retrosternale Strumen seitlich aus dem Mittelschatten vor und grenzen sich mit scharfen Rändern von den hellen Lungenfeldern ab. Ihre exquisit anteriore Lokalisation macht, dass sie bei postero-anteriorem Strahlengang kleiner, dunkler und schärfer begrenzt erscheinen, bei anteroposteriorem aber auf den entfernter (am Rücken) liegenden Schirm einen grösseren, helleren und weniger scharf begrenzten Schatten werfen. Daraus wird ihre Lage erkannt. Sie werden beim Schlingen und Husten stark gehoben.

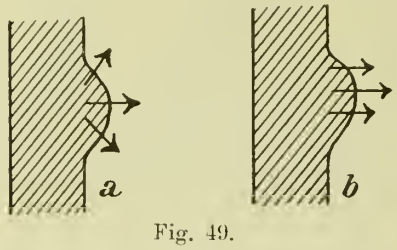

Fig. 49.

a) Allseitige, resp. mehrseitige (autochthone) Pulsation.
b) Einseitige (mitgeteilte) Pulsation.

Herzkrankheiten. In eigentümlicher Weise nehmen auch Erkrankungen des Herzens Anteil an der Störung der Einsicht in die Aortenverhältnisse, und zwar fast ausschliesslich bei der wichtigsten, der schrägen Durchleuchtungsrichtung. Alle ihrer Natur nach zu Stauung vom linken Ventrikel nach rückwärts führenden Herzerkrankungen zeigen bei schräger Durchleuchtung an Stelle der schlanken, scharf begrenzten und ziemlich langen Projektionsfigur der Aorta einen vom Herzen aufsteigenden plumpen, durch Heraufrücken seiner Basis verkürzten, unscharf und verwaschen begrenzten, unregelmässig verbreiteten Schatten. Dabei brauchen die genannten Affektionen durchaus noch nicht zu Stauungserscheinungen in der Peripherie geführt zu haben, können also kompensiert sein. Ich führe beispielsweise aus meinem Durchleuchtungsprotokoll an: Kompensierte Mitralstenose, Mitralinsufficienz, Aorteninsufficienz mit Verbreiterung der Herzdämpfung und des Herzschattens auch nach rechts hin, Myodgeneratio cordis, Concretis cordis cum pericardio.

Sind manifeste Stauungserscheinungen in der Peripherie vorhanden, so findet man obige Verhältnisse noch ausgeprägter. Die Erklärung derselben kann wohl darin gefunden werden, dass die Stauung zu vermehrter Füllung und Verbreiterung der (in dieser Richtung) neben und vor der Aorta liegenden grossen Venen (V. cava descendens, VV. anonymae s. S. 174 ff.) führt, die als unscharfe Schatten den Aortenschatten teils decken, teils verbreitern. Die Hebung der Basis des Aortenschattens, die zu seiner Verkürzung führt, wird auf die vermehrte Füllung und Dilatation der Arteria pulmonalis und der Vorhöfe zu beziehen sein.

Ich habe früher die Frage nach dem Verbleibe des Schattens der V. cava descendens im Bilde dieser Durchleuchtung offen gelassen. Nach dem Gesagten liegt es jetzt nahe, anzunehmen, dass normalerweise die an und für sich an Kaliber kleinere V. cava, in schräger

Durchleuchtungsrichtung vor der Aorta gelegen, sich in deren Schatten verbirgt, wenn die Strahlen von hinten kommen, dass sie aber, wenn sie dilatiert ist, seitlich neben der Aorta hervortritt und nun ein gemeinsamer breiter Schatten entsteht. Das würde auch mit der Thatsache übereinstimmen, dass in entgegengesetzter Durchleuchtungsrichtung (von rechts vorn nach links hinten, also Schirm am Rücken links), wo ebenfalls ein von der Wirbelsäule isolierter, den grossen Gefässen angehöriger Schatten auftritt, dieser schon normalerweise unscharf, breit und verschwommen ist. Hier würde sich dann die Aorta im Schatten der Cava verbergen.

Ausser diesen lokalen Störungen zeigen fast alle mit Stauung einhergehenden Herzaffektionen eine allgemeine Verminderung der Klarheit des Thoraxbildes infolge Abnahme der Durchsichtigkeit der Lunge, die sich wohl aus der vermehrten Blutfüllung und Verdichtung durch braune Induration erklären lässt. Selbstverständlich müssen andere Ursachen gleichmässiger Kontrastlosigkeit der Lungenbilder, dicke, fettreiche Hautdecken, dicke Kleidungsstücke, zu harte Röntgenröhren ausgeschlossen sein. Trotzdem bleibt noch eine Anzahl von Fällen übrig, die bei anscheinend völlig intaktem Cirkulationsapparat solche trübe Lungenbilder zeigen.

Die Pericarditis exsudativa hebt nur bei bedeutender Höhe ihres (breiten, pulsationslosen) Schattens die Basis des Aortenschattens und verkürzt dadurch denselben mässig, wie ich in einem Falle sehen konnte, der wegen enorm angewachsenen Exsudates aus indicatio vitalis paracentesiert und geheilt wurde.

Besteht eine solche beschriebene, verschwommene Verbreiterung des Aortenschattens, so muss man sich aller Aussagen über kleine Abweichungen im Verhalten der Aorta enthalten. Man kann sich nicht verhehlen, dass zur Untersuchung der Aorta wegen Verdacht auf ein Aneurysma gerade solche ungünstige, cardiale Fälle häufig Veranlassung geben.

Lungenherde.

Nachdem wir bisher jene Prozesse besprochen haben, welche, vom Mediastinum ausgehend. die Durchleuchtungsbilder in einer die Erkenntnis des röntgenoskopischen Verhaltens der Aorta schädigender Weise verändern, so haben wir uns nun mit den ebenso wirkenden Veränderungen der Lungen zu befassen. Es sind Verdichtungen derselben mit Herabsetzung oder Aufhebung ihres Luftgehaltes. Welcher Natur der betreffende Prozess ist, ist hier im allgemeinen gleichgiltig. Antochtone Infiltrationen der Lunge, Substitution durch maligne Tumoren, gefüllte Cavernen, pleurale Ergüsse machen die gleichen Ausfallserscheinungen in den Aortenbildern, wenn sie eine entsprechende Lage einnehmen. Diese wechselt je nach der Durchleuchtungsrichtung.

In den beiden sagittalen Richtungen stören, wie ein Blick auf den Thoraxquerschnitt Fig. 11 erklärt, solche Verdichtungsherde der Lunge, die ihrer facies mediastinalis nahe liegen indem sie den Mittelschatten verbreitern. In frontaler Richtung verdecken Infiltrate die beiderseits in der ungefähren Höhe des 2.—4. Ic. R. nahe der vorderen Thoraxwand liegen, das sonst helle Retrosternalfeld, während der Retrocardialraum, je nachdem die Röhre zur rechten oder linken Seite des Patienten steht, durch Herde verdunkelt wird, die in den zentralen Partien der einen und in den unteren seitlichen Partien der anderen Lunge liegen.

Die schräge Durchleuchtung wird (vergl. Fig. 11) gehindert durch Lungenherde, welche ihren Sitz in den medialen vorderen Partien der rechten und den inneren hinteren der linken Lunge haben. Unter den speziellen Verdichtungsprozessen will ich nur einen hervorheben. Die Infarkte gewinnen hier dadurch eine besondere Bedeutung, dass man einerseits ihretwegen besonderen Grund hat, die Verhältnisse der grossen Gefässe zu untersuchen, dass sie aber anderseits durch ihre Vorliebe für die Lungenränder gelegentlich gerade in der wichtigsten schrägen Durchleuchtungsrichtung hinderlich dazwischen treten.

Pathologische Veränderungen der Lage und Textur der Aorta thoracica.

Reine Lageveränderungen.

Bevor wir auf die klinischen Einzelheiten eingehen, wollen wir das schematische Bild der sagittalen Projektion der Aorta auf die vordere Brustwand (Fig. 35 S. 119, Fig. 10 S. 29) betrachten, aus dem wir entnehmen, dass derjenige Teil der Aorta, der im Thorax am weitesten nach rechts liegt, ihr Anfangsteil ist, während die Höhe des Bogens am weitesten nach links von der Medianlinie reicht. Es ist somit klar, dass bei seitlichen Lageveränderungen diese Teile zuerst aus dem Mittelschatten des Thorax hervor und in die hellen Lungenfelder hineintreten werden. Wir sehen thatsächlich bei Verschiebung der Aorta nach links am sternalen Ansatze der 2. linken Rippe einen runden Schatten mit pulsierendem Rande vorspringen. (Tfl. IV, 7.) Seine Form ist bei den kleineren und mittelgrossen, die einer geringeren oder grösseren Verschiebung entsprechen, die eines Kreissegmentes mit kürzerer oder längerer Sehne bis zur Form eines Halbkreises (Tfl. VII, 2, VIII, 1, Fig. 54, S. 175); noch grössere weichen von dieser Form ab, in dem ihre untere Umrandung schief nach abwärts und einwärts zieht und erst allmählich in den Mittelschatten zurückkehrt (Tfl. VII, 3), sodass man den Eindruck eines nach oben und links in den hellen Lungenraum vorgeschobenen, am Ende abgerundeten Cylinders bekommt und an das Bild der schrägen Durchleuchtung erinnert wird. Thatsächlich wird das obere Ende der Vorwölbung durch den Aortenbogen, der allmählich in den Mittelschatten zurückkehrende Rand durch die Aorta descendens gebildet.

Seitliche Verschiebung.

Wird die Aorta nach rechts verschoben, so tritt naturgemäss (vergl. Tfl. VIII, 6) ihr Anfangsteil am weitesten nach rechts vor. Wir sehen dann aus dem Mittelschatten nach rechts einen ziemlich flachen (breite Basis, geringe Höhe), scharfrandigen, pulsierenden Schattenbogen in der Höhe der 3.—4. Rippe austreten. Wie derselbe meist nicht durch die Aorta selbst, sondern die V. cava descendens gebildet wird, welche die Aorta, ihren Puls auf sie übertragend, vor sich herschiebt, werden wir noch zu erörtern haben. Die Pulsation entspricht dem Charakter und der Phase nach der Aorta.

Dass bei seitlichen Verschiebungen der Aorta im allgemeinen häufiger links der Bogen, als rechts der Anfangsteil sichtbar wird, rührt daher, dass der Bogen normalerweise weiter nach links liegt als der Anfangsteil nach rechts von der Medianebene und geringere Grade von Dislokation häufiger sind als grosse.

Die Lageveränderungen nach rechts und links werden zum Teil durch Druck von der entgegengesetzten Seite bei Füllung des Pleuraraumes durch pleurale Ergüsse, bei Pneumothorax durch Tumoren der Lunge, der Pleura und des Mediastinums hervorgebracht (Tfl. VII, Fig. 2 und 3; Tfl. VIII, 1, 6). Anderenteils entstehen sie durch Zug von der gleichnamigen Seite her bei Schrumpfungsprozessen der Pleura und der Lunge (Fig. 33, S. 113) (siehe auch temporäre Verlagerung der Aorta Tfl. II, Fig. 1, 2 und Text S. 49). Die Differenzen in den Bildern bei den verschiedenen ursächlichen anatomischen Veränderungen liegen einesteils darin, dass diese Prozesse selbst durch Schattenbildungen an der Configuration teilnehmen, anderseits darin, dass die Verschiebung bald die Aorta allein betrifft (Tfl. VII, Fig. 2) bald auch andere Teile des Mediastinums oder das ganze an der Verschiebung teilnimmt (Tfl. II, 1 und IV, 7).

Wir haben bisher nur die Bilder der sagittalen Durchleuchtung der verlagerten Aorta betrachtet, und keinen Unterschied zwischen der dorsoventralen und ventrodorsalen Richtung gemacht. Für den links austretenden Schatten der Bogenhöhe ist ein solcher auch nicht vorhanden, insbesondere besteht kein wichtiger Grössenunterschied in beiden Stellungen, da der Aortenbogen ungefähr in der Mitte zwischen vorderer und hinterer Thoraxwand liegt und daher bei gleichem Röhrenschirmabstand auf die beiden Thoraxwände gleich vergrösserte Schatten

projiziert werden. Wohl aber ist bei dorsoventraler Durchleuchtung der Schatten des verlagerten Anfangsteiles verschieden, und zwar kleiner, schärfer begrenzt und dunkler als bei ventrodorsaler Richtung.

Die frontale Durchleuchtung weicht bei diesen rein seitlichen Verlagerungen, wenn sie nicht durch den vorhandenen Prozess gestört wird, von der normalen nicht ab, ebenso wenig die schräge.

Wichtig ist aber diese schräge Durchleuchtung darum, weil erst sie den Beweis erbringt, dass die in sagittaler Durchleuchtung seitlich vom Mittelschatten austretenden pulsierenden Verwölbungen 1. die verdrängten aber normalen Teile der Aorta, und zwar 2. der Anfangsteil und die Bogenhöhe sind und nicht etwa von einem Aneurysma herrühren. Diese beiden Beweise sind dann erbracht, wenn man 1. bei der schrägen Diaskopie den normalen Aortenschatten sieht (Tfl. III, 2, Fig. 16, 17, 49), (siehe seine Eigenschaften S. 143), und wenn man 2. beim Übergang von der sagittalen in die schräge Richtung sieht, wie die links austretende Bogenhöhe zum obersten, der rechts austretende Anfangsteil zum unteren Ende des normalen Schattenbandes der Aorta wird.

Bei Kyphose.

Wir kommen zu dem Verhalten der Aorta in Fällen, bei denen ihre Lagebeziehungen zur Umgebung, insbesondere zur Wirbelsäule, durch pathologische Formveränderung der letzteren betroffen werden. Bei arcuärer und entsprechend gelegener angulärer Dorsalkyphose ergeben sich bei Anwendung der sagittalen Durchleuchtungsrichtungen die gewöhnlichen beschriebenen Verhältnisse, nur erscheint der Thoraxraum der Höhe nach verkürzt, die Zwerchfellkuppeln flacher und in höheren Graden tritt die Bogenhöhe links aus. Bei frontaler Durchleuchtung erscheint das helle Retrosternalfeld erheblich tiefer: die antero-posteriore Höhe des von ihm gebildeten, gleichschenkeligen Dreieckes ist vergrössert. In der schrägen Durchleuchtung erscheint der spindelförmige helle Raum zwischen Wirbelsäule einerseits und Herz und Aorta anderseits erheblich verbreitert, indem die sichtbare Wirbelsäule in entsprechend stärker gekrümmtem Bogen (der Hälfte der wirklichen Krümmung, S. 62) nach rechts ausweicht. In höheren Graden kann man eine auffallende Knickung des Aortenbandes an seinem oberen Anteile, meist im Sinne der pysiologischen Linksneigung beobachten.

Bei Skoliose.

Bei Dorsalskoliosen mit der Convexität nach rechts und links werden durch das Seitwärtstreten der Wirbelsäule Teile der Aorta, die früher durch den Wirbelsäulenschatten gedeckt waren, sichtbar; naturgemäss bei der ersteren die Bogenhöhe, bei der letzteren der Anfangsteil der Aorta. Dadurch entstehen Bilder, welche zur Annahme der Verlagerung oder wie wir sehen werden, Erweiterung der Aorta verleiten können, wenn die Verkrümmung der Wirbelsäule nicht gewürdigt wird. Die schräge Durchleuchtungsrichtung ergiebt bei beiden Formen normal geformte Aortenschatteubänder, nur erleidet der Drehungswinkel eine Veränderung. Bei der rechtsseitigen Scoliose darf er nicht volle 45° betragen, es genügt oft eine viel geringere Drehung um den Aortenschatten von der Wirbelsäule zu isolieren, bei der linksseitigen muss sie grösser als 45° sein, und oft gelingt die Isolation der Aorta auch dann nicht, indem bei so grosser Drehung bereits der Schulterschatten das Aortenbild deckt.

Situs inversus.

Nur in gewissem Sinne ist der Situs viscerum inversus zu den seitlichen Verlagerungen zu rechnen. Wir haben in allen daraufhin beobachteten Fällen zu sehen Gelegenheit gehabt, dass die Isolation des Aortenschattens von der Wirbelsäule nicht bei der Durchleuchtung von hinten links her, sondern von hinten rechts her gelingt. Damit ist auch im Einzelfalle bewiesen, dass sich der Aortenbogen nicht in die linke, sondern in die rechte Körperhälfte wendet und die A. descendens an der rechten Seite der Wirbelsäule absteigt.

Hoch- und Tiefstand.

Während wir uns bisher nur mit der seitlichen Verlagerung der Aorta beschäftigt haben, müssen wir jetzt noch den dauernden und temporären Hoch- und Tiefstand der Aorta besprechen. In den untersuchten Fällen waren Schwangerschaft, grosse Abdominal-

tumoren, Ascites, Meteorismus die Ursachen der einen, allgemeines Lungenemphysem die der anderen. Immer bestand gleichzeitig Zwerchfell- und Herzhochstand, respektive -tiefstand.

Die frontale Durchleuchtung bietet in diesen Fällen keine Abweichung des Aortenbildes vom normalen. Die sagittale zeigt bei Tiefstand des Zwerchfelles ebenfalls keine Abnormität, bei Hochstand besteht in höheren Graden Austritt der Bogenhöhe in Form eines halbkreisförmigen pulsierenden Schattens aus dem Mittelschatten nach links, jedoch nicht in der bei seitlicher Verlagerung üblichen Höhe, sondern mehr weniger höher. Die schräge Diaskopie zeigt im ganzen das bekannte normale Bild der Aorta, jedoch in höherer Stellung. Projiziert man das obere Ende des Schattenbandes genau in gleicher Höhe (siehe Paralloskop S. 131) auf die frontale Thoraxwand, so ergeben sich bei Tiefstand des Zwerchfelles Punkte, die von der zweiten Rippe nach abwärts bis zur Mitte der dritten reichen. Bei Hochstand des Zwerchfelles findet sich ein oft bedeutender Hochstand des oberen Endes des Aortenschattenbandes. In den höchsten Graden sieht man das obere Ende desselben an dem sichtbaren sternalen Ende der rechten Clavicula liegen, so wie Tfl. III, Fig. 2, wo der Hochstand des Schattens aber nicht pathologisch begründet, sondern durch die tieferere Stellung der Röhre — in der Höhe der Herzkrone — auf dem Bilde vorgetäuscht wird. In solchen Fällen ist dann auch in jugulo Pulsation fühlbar.

Dass in solchen Fällen der Hochstand der Aorta durch den Zwerchfellhochstand bedingt ist und nicht auf andere Ursachen zurückgeführt zu werden braucht, zeigte eine Gravida, welche post partum wieder eine normal hohe Aorta ohne pulsatio in jugulo bot.

Von den temporären Lageveränderungen der Aorta haben wir die normalen schon besprochen. Auch pathologische temporäre Dislokation derselben kommen vor.

Bei Bronchostenose.

Bei einseitiger Bronchostenose wird, wie bereits beschrieben, unter Umständen blos der Aortenschatten, meist aber die ganzen sichtbaren Schatten der Mediastinalorgane inspiratorisch in das helle Lungenfeld der stenosierten Seite dislociert und kehrt mit der Exspiration wieder in ihre normale Lage zurück. Die Erscheinung rührt daher, dass infolge der Stenose des Bronchus bei der Inspiration die Luft zwar ungehindert in die nicht stenosierte, aber nur in beschränkter Menge in die stenosierte Thoraxhälfte einzuströmen vermag; da aber die intentierte muskuläre Erweiterung und Inhaltszunahme der beiden Thoraxhälften die gleiche ist, entsteht eine Druckdifferenz in den beiden Thoraxhälften mit höherem negativen Druck in der stenosierten Seite.

Dieser Druckdifferenz giebt das als elastische Membran zwischen beiden Thoraxhälften ausgespannte Mediastinum nach und rückt kompensatorisch an Stelle der Luft in die stenosierte Thoraxhälfte ein. Tfl. II, Fig. 1 und 2 zeigen eine inspiratorische und eine exspiratorische Aufnahme eines solchen Falles einer rechtsseitigen Bronchostenose aus unbekannter Ursache,[1]) bei der die inspiratorische Verschiebung des Anfangsteiles der Aorta nach rechts drei Querfinger betrug. Siehe das Nähere unter Bronchostenose, S. 49 ff. und Kasuistik, Fall 1, 3, 10, 11.

Beim Schlingakt.

Wenn zwischen der Trachea und dem Bronchus eine feste direkte oder indirekte Verbindung mit einem schattengebenden intrathoracischen Gebilde besteht, so sieht man beim Schlingakte eine Hebung des Schattens derselben in verschiedenem, einen Centimenter erreichendem Maasse, analog der Hebung von Halstumoren, welche wie z. B. Strumen mit der Trachea fest verbunden sind. Der Aortenbogen befindet sich zwar stets in einem solchen Verhältnisse zum linken Bronchus, allein die Hebung der dehnbaren Trachea beim Schlucken reicht unter normalen Verhältnissen nicht hin, um die Aorta zu heben, wohl aber in solchen, wo die Spannung der Kette, deren Glieder Trachea, linker Bronchus, Aorta, Herz, Zwerchfell sind, vermehrt ist. Siehe S. 48, unten.

[1]) Verf., ein neues radioskopisches Symptom bei Bronchialstenose, Wr. klin. Rundschau 1899, No. 45.

Texturveränderungen der Aorta mit Ausschluss des Aneurysmas.

Pathologische Prozesse, welche ohne Form und Lageveränderungen des Gefässes einhergehen, entziehen sich der röntgenoskopischen Untersuchung. Die Hoffnung, die arteriosklerotischen Kalkeinlagerungen in der Wand der Aorta zu sehen, hat sich ebenso wenig erfüllt, wie die übereilte Mitteilung, dass arteriosklerotische Coronararterien auf dem Röntgenschirm sichtbar sind, bestätigt wurde. Desgleichen die Mitteilung über den röntgenoskopischen Nachweis des Offenbleibens des Ductus Botalli, und über die hellerleuchtete offen gebliebene

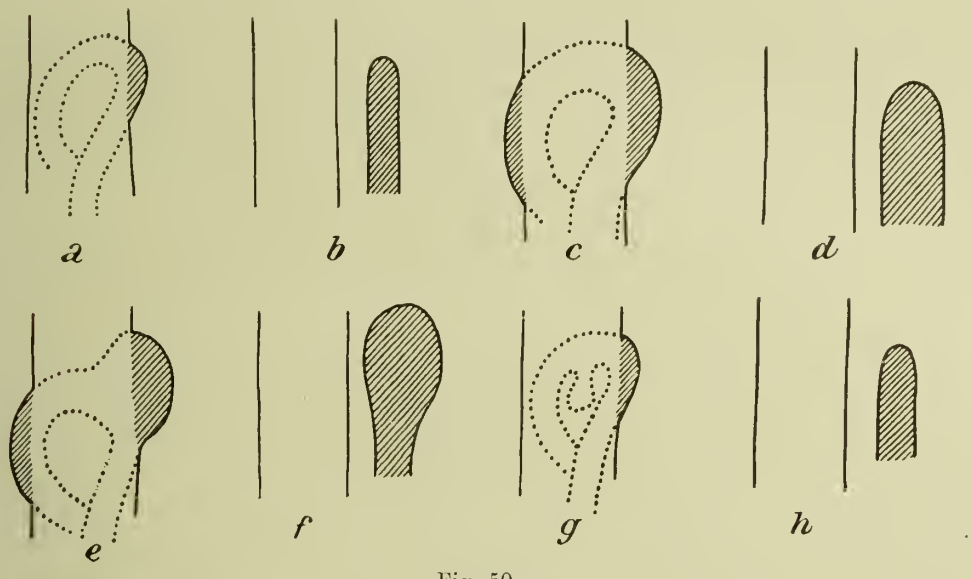

Fig. 50.

Schematische Darstellung der normalen (*a b*), mit allgemeiner (*c d*) und mit aneurysmatischer Erweiterung (*e f, g h*) behafteten Aorta in den zwei wichtigsten Durchleuchtungsrichtungen, der sagittalen (*a*, *c*, *e* und *g*) und der schrägen von links hinten nach rechts vorn (*b*, *d*, *f* und *h*). Die allgemeinen Konturen des Mittelschattens sind durch zwei vertikale Striche gekennzeichnet. Die in demselben verborgenen Anteile der Aorta sind punktiert, die ihn überragenden schraffiert gezeichnet.

a) Normale Aorta, überragt nur mit kleinem Kreisbogen den linken Mittelschattenrand.
b) Normales Aortenschattenband in schräger Richtung (vgl. Fig. 53, S. 170).
c) Allgemein dilatierte Aorta höheren Grades überragt mit einem grossen Kreissegment den linken und mit einem flachen Bogen den rechten Mittelschattenrand (vgl. Tfl. VI, 2).
d) Dieselbe; plumpes, breites aber parallelrandiges Aortenschattenband bei allgemeiner Aortendehnung (vgl. Fig. 53, S. 170).
e) Aneurysma des Bogens. Sagittales Bild, ungefähr wie bei allgemeiner Aortendehnung (*c*).
f) Keulenförmige Gestalt des Aortenschattenbandes bei beginnendem Bogenaneurysma (vgl. Fig. 53, S. 170 und Tfl. VI, 5).
g) Kleines Bogenaneurysma, in die Konkavität des Bogens eingelagert (selten), sagittales Bild, wie bei normaler Aorta (*a*).
h) Dasselbe; Aortenschattenband fast wie bei *b*.

fenestra ovalis, die mir privat geschildert wurde, fast wie die Fenster eines Ballsaales von der Strasse aus gesehen. Denkbar wäre der Nachweis der Stenose der Aorta ascendens in der schrägen Durchleuchtungsrichtung, doch ist mir kein derartiger Fall bekannt.

Was übrig bleibt, sind Veränderungen, welche abgesehen von ihrer klinischen Bedeutung, dadurch wichtig sind, dass sie bisher vielfach zur Verwechslung mit dem Aneurysma geführt und zahlreiche schon richtig gestellte Diagnosen zum Opfer gefordert haben. Sie werden auch in Zukunft eine gewissenhafte Unterscheidung nicht immer leicht machen. Es handelt sich im folgenden um die mehr oder minder allgemeine Dilatation der Aorta, welche meist, peripher abnehmend, im Anfangsteile am stärksten ausgeprägt ist. Ihre strenge Abgrenzung vom Aneurysma ist nicht nur pathologisch berechtigt, sondern auch prognostisch

wichtig, weil sich die beiden durch ihr verschiedenes Verhalten zur Nachbarschaft wesentlich unterscheiden. Die allgemeine Dehnung macht fast nie, das Aneurysma fast stets in der Folge Kompressionserscheinungen an den Nachbarorganen, welche häufig im Krankheitsbild und Verlauf die erste Rolle spielen. Die radioskopischen Erscheinungen der ersteren sind das Austreten des Aortenbogens am linken und der A. ascendens am rechten Mittelschattenrand, sichtbar als pulsierende Vorwölbungen, ungefähr so, wie bei einfachen Verlagerungen. Während aber bei Verlagerung natürlich nur einer der beiden pulsierenden Bogen auftreten kann, bestehen bei allgemeiner Dilatation der Aorta nicht selten beide zugleich, und zwar in höheren Graden (Fig. 50 *c*), während in geringeren nur eine abnorm starke Bogenwölbung besteht. Die Unterscheidung zwischen der Dilatation und der Dislokation der Aorta ist in solchen Fällen aus den sagittalen Bildern ebenso wenig möglich, wie die zwischen diesen beiden und den in dieser Strahlenrichtung ebenso erscheinenden Bildern kleiner Bogenaneurysmen. Die Unterscheidung erfolgt unter Berücksichtigung der ersten schrägen Durchleuchtungsrichtung. Vor ihrem Bekanntwerden [1]) wurden die ungemein zahlreichen Fälle allgemeiner Aortendilatation vielfach in einer aller Autopsien spottenden Weise als Aneurysma gedeutet.

Die Grösse der pulsierenden Ausladungen bei allgemeiner Aortendehnung schwankt zwischen der normalen Aortenwölbung und über halbkugeligen Vorwölbungen, die den linken Sternalrand bei 50 cm Röhrenabstand bis 6 cm überragen, also grösser sein können, als die kleiner Bogenaneurysmen.

Die schräge Diaskopie dieser Fälle und der Übergang von der sagittalen zur schrägen Durchleuchtung bringen ähnlich wie bei der Verlagerung nach links den Beweis, dass der links oben austretende pulsierende Schatten nicht einem Aneurysma angehört, sondern zum obersten gleichbreiten Ende des Schattenbandes wird und sich so als Aortenbogen legitimiert. Das Schattenband selbst erscheint in manchen Fällen normal, meist aber gleichmässig verbreitert (Fig. 50 *d* und Fig. 53), sein oberes Ende oft, nicht immer, höher stehend als die 2. Rippe. Die bei den 117 Fällen meiner Beobachtung welche hierher gehören, vorhandenen Grundkrankheiten bilden auf den ersten Blick (siehe Tabelle) ein buntes Gemenge. Die Diagnosen sind grösstenteils klinische, zum Teil anatomische:

Zahl der Fälle	Grundleiden.	positiv [2])	negativ
17	Anteriosklerose der peripheren Gefässe	14	3
9	Nephritis chron. cum hypertrophia cordis	7	2
3	Intoxicatio saturnina chronica	1	2
3	Morbus Basedowii	3	0
7	Chlorose	2	5
8	Lues vor 15 bis 20 Jahren, untersucht im Alter von 30 bis 40 Jahren	3	5
6	Emphysema pulmonum chronicum	5	1
10	Insufficientia valvul. aort.	10	0
10	Insufficientia valvul. bicuspit.	7	3
1	Stenosis ossii arteriosi sinistr.	0	1
5	Stenosis et insufficienta valv. sinistr.	3	2
1	Insufficientia valv. aort., Stenosis et insufficientia valv. bicuspital.	1	0
2	Myodegeneradio cordis	2	0
2	Gesunde Individuen im Alter von 40 bis 50 Jahren	2	0
8	Gesunde Individuen im Alter von über 50 Jahren .	8	0

[1]) Verf., Das röntgenoskopische Verhalten der normalen und pathologischen Aorta. Wiener klinische Wochenschrift 1900, 10 und 25. Letztere Arbeit liegt den folgenden Ausführungen zu Grunde.

[2]) Positiv bedeutet, dass der pulsierende Bogenschatten in ausgesprochen abnormer Grösse vorhanden war.

Das Material, dem ich übrigens das grössere aber gleichwertige der verflossenen 2 Jahre nicht mehr hinzugefügt habe, lässt sich nach gewissen Gesichtspunkten in 2 Kategorien ordnen. Die reinen Insufficienzen und die mit Stenose der betreffenden Ostien kombinierten Klappenfehler (25 positive gegen 3), chronische Nephritis (7 gegen 2), Morbus Basedowii (3 gegen 0) und Intoxicatio saturnina chronica lassen sich unter dem gemeinsamen Gesichtspunkt der vermehrten Aktion des linken Ventrikels und konsekutiven Hypertrophie desselben bringen. Im Gegensatz dazu lassen sich die Fälle von Arteriosklerose der peripheren Gefässe, die Fälle von überstandener Lues und die anscheinend gesunden alten Leuten unter die Spitzmarke Arteriosklerose und deren Vorstufen einreihen.

Nun liegt es von vornherein nahe, anzunehmen, dass das oben beschriebene Austreten der Bogenhöhe auf einer Vermehrung der physiologischen Linksneigung der Ebene des Aortenbogens zurückzuführen ist. Wie nämlich die Aorta ascendens nach rechts oben gewendet aus dem Herzen austritt, sich dann aber nach links oben neigend in den Bogen übergeht, so führt die Descendens vom Bogen wieder nach rechts unten zur Wirbelsäule hingewendet gegen die Medianebene zurück. Denkt man sich nun durch A. ascendens und descendens eine Fläche gelegt, so haben horizontale in dieser Fläche gelegene Linien einen von links hinten nach rechts vorn gerichteten Verlauf, den der schrägen Durchleuchtung. Denkt man sich weiter die Fläche so nach oben fortgesetzt, dass sie auch die vordere und hintere Bogenhälfte in sich begreift, so krümmt sich dieser ihr oberer Teil entsprechend den Krümmungsverhältnissen der Aorta mit seinem oberen Ende physiologischer Weise nach links und vorne, gerade so weit, dass der Bogen bei sagittaler Richtung eben ausserhalb des röntgenoskopischen Mittelschattens zu sehen ist. Eine pathologische Vermehrung dieser Krümmung haben wir schon besprochen, die Verlagerung der Bogenhöhe nach links durch Verdrängung von rechts her. Ebenso eine zweite bei Hochstand des Zwerchfelles. Im letzteren Falle scheint die Erklärung darin zu liegen, dass mit dem Hochstande des Herzens auch der Aortenbogen, wie nachweisbar, in Hochstand gerät. Nun hat aber dieses Aufwärtssteigen der Bogenhöhe im Widerstand der natürlichen Ausfüllung der oberen Thoraxapertur seine Grenze. Rückt nun das Herz noch höher, so neigt sich der Bogen, um Platz zu gewinnen, seitwärts, und zwar selbstverständlich nach der Seite, nach der er schon physiologisch gekrümmt ist. Natürlich braucht die Bogenhöhe nicht immer die Thoraxapertur schon erreicht zu haben und kann schon früher genügende Widerstände gefunden haben, die sie zur Linksneigung veranlassen. Diese Fälle bieten den Übergang zur Erklärung derjenigen, denen obige tabellarisch geordneten Prozesse zu Grunde liegen. Während wir aber im letztgenannten Fall den Grund des Höhertretens des Bogens im Hochstande des Herzens erkannt haben, fehlt dieser hier. Es besteht also ein höherer Stand des Bogens bei gleichbleibendem Stand des Conus arteriosus aortae, und daraus ergiebt sich rein geometrisch die Annahme der Längenzunahme der vertikalen Anteile der Aorta durch Dehnung.

Betrachten wir nun die zwei Gruppen der in obiger Tabelle aufgezählten Krankheiten, so finden wir diese Dehnung begreiflich. Sie ist in höheren Graden anatomisch bekannt. Man kann annehmen, dass sie im allgemeinen die ganze Aorta betrifft, aber die einzelnen Teile in verschiedenem Grade, die centralen mehr als die peripheren und, an gekrümmten Stellen, die vom Blutstrom stärker getroffene äussere Wand mehr als die innere, dem Krümmungsmittelpunkt näher gelegenen. Wäre das letztere nicht der Fall, so würde keine Vermehrung, sondern eine Verminderung der Krümmung eine Streckung des Rohres zustandekommen, wie dies physikalisch für elastische, aber nicht dehnbare gekrümmte Rohre bekannt ist. Die Wand der Aorta wird offenbar sowohl in der Quer- als in der Längsrichtung gedehnt, nur die letztere kommt hier in Betracht.

Für diese Dehnung sind zwei verschiedene ursächliche Verhältnisse massgebend, welche übrigens auch gleichzeitig vorhanden sein und dann sich gegenseitig in ihrer Wirkung steigern können, wie diese bei gewissen Fällen von Aorteninsufficienz der Fall ist: 1. die Energie

der dehnenden Wirkung der einströmenden Blutwelle, und 2. die Widerstandsfähigkeit der Aortenwand diesem Dehnungsversuch gegenüber. Die Relaxation der Wand kommt zu stande, wenn das erste Moment über die Norm steigt, oder das zweite unter die Norm sinkt. Der erste Fall trifft zu für die erste oben aufgestellte Gruppe von zu Grunde liegenden Affektionen, die in zwei Unterarten, die Fälle mit dauernder Steigerung des Blutdruckes, deren Typus die chronische Nephritis mit Herzhypertrophie ist und die Fälle, bei denen ohne vorhandene Blutdrucksteigerung die vermehrte Aktion des linken Ventrikels und die mit Vehemenz in die Aorta einstürzende Blutwelle die für die Längendehnung der Wand nötigen Insulte liefert. Ihr Typus ist der Morbus Basedowii. Der 2. Gruppe liegt abnorme Dehnbarkeit der Aortenwand zu Grunde. Ihr Typus ist die allgemeine Arteriosclerose. Einige Autopsien zeigten Arteriosclerose auch dort, wo klinisch keine Anhaltspunkte dafür in peripherer Gefässveränderung vorhanden waren. In anderen Fällen aus der Gruppe alter Leute fehlte sie, wie auch eine Veränderung am Herzen, und man muss hier eine makroskopisch nicht evidente Läsion der Aortenwand im Sinne der Vorstufen der Arterioclerose, eine Erscheinung der senilen Involution annehmen, die mit abnormer Dehnbarkeit der Wand einhergeht. In höheren Graden bildet die Aorta auch einen Bogen von grösserem Radius, Fig. 50.

Ich klassifiziere die Ursachen der allgemeinen Aortendehnung geringen Grades, die in Zunahme der physiologischen Linksneigung des Bogens und Austreten desselben links vom Mittelschatten und in Vergrösserung des Bogenradius ihren röntgenoskopischen Ausdruck findet, noch einmal:

A.	B.	
Verminderte Widerstandskraft der Aortenwand.	Vermehrung der Insulte der Aortenwand durch die Blutwelle.	
	I.	II.
	Mit Blutdrucksteigerung.	Ohne Blutdrucksteigerung.
1. Arteriosklerose.	1. Nephritis chronica.	1. Gewisse Vitia cordis.
2. Überstandene Lues.	2. Intoxicatio saturnina chronica.	2. Myodegeneratio cordis.
3. Senium.		3. Emphysema pulmonum chronicum.
		4. Morbus Basedowii.
		5. Chlorose.

So verlockend es wäre, der 1. Tabelle (Seite 156) gewisse diagnostische Anhaltspunkte z. B. für die Frage der beginnenden Hypertrophie des Herzens bei chronischer Nephritis oder für die reine Stenose der Mitralis zu suchen, muss ich mich dessen doch mit Rücksicht auf das unzureichende autoptische Material vorläufig enthalten.

Rückbildung.

Die Eingangs angedeutete Möglichkeit der Rückbildung der in Rede stehenden Vorwölbungen aus dem Mittelschatten zur Norm konnte ich in 2 Fällen konstatieren. Der erste war eine chronische Bleivergiftung, nach deren Heilung die pulsierende Vorwölbung verschwand, der 2. eine anscheinend sichere interstitielle Nephritis, bei der unter zeitweiliger allgemeiner Besserung ebenfalls der links austretende Bogen, der vor Jahren in der oben gekennzeichneten, irrtümlichen Weise zur Diagnose eines Aortenaneurysma geführt hatte, bis auf eine eben merkliche Randpulsation des Mittelschattens verschwunden war.

Differenzialdiagnose.

Wie aus diesem und dem vorhergehenden Kapitel erhellt, besteht eine so enorme Vieldeutigkeit dieser abnorm grossen pulsierenden Vorwölbungen, dass man es begreift, wenn Viele davon als von einem bedeutungslosen Nebenbefunde sprechen. Bezüglich der Deutung wird man sich in praxi folgendermassen verhalten: Besteht eine solche Vorwölbung, so überzeugt man sich zunächst, dass sie dem arteriellen System angehört, wozu der Charakter der Pulsation, ihre Richtung, ihr zeitliches Verhalten zur Herzaktion dienen. Hierauf konstatiert man durch Übergang in die schräge Durchleuchtung, dass die pulsierende Vorwölbung die Bogenhöhe ist.

Auf diesem Wege hat man bereits die in Kapitel 2 besprochene Möglichkeit ausgeschlossen, dass ein der Aorta fremder Prozess den sie vortäuschenden Schatten, der eventuell mitgeteilte Pulsation zeigen könnte, auf den Schirm wirft. Hierauf berücksichtigt man die Möglichkeit einer Verlagerung der Aorta nach links bei den oben besprochenen Prozessen, ferner den Hochstand der Aorta durch Zwerchfellhochstand und bestimmt eventuell paralloskopisch die Höhe des Bogens. Endlich überzeugt man sich, ob Dorsal-Skoliose nach rechts oder höhergradige Kyphose bestehen. Fehlen alle diese Momente, so bleibt noch die allgemeine Dehnung der Aorta als Folge der oben angeführten Prozesse (Längen- und Breitenzunahme des Aortenbandes) und das Aneurysma arcus incipiens, das im folgenden Kapitel seine Besprechung findet.

Neben dieser mehr oder minder allgemeinen Dilatation der Aorta kommen bekanntlich auch partielle, circumskripte, spindelförmige Erweiterungen vor, die die Anatomen nicht als Aneurysmen gelten lassen, sondern höchstens als aneurysmatische Erweiterungen bezeichnen, und deren häufigster Sitz der Anfangsteil der Aorta ascendens ist. Ihre Ätiologie, in der die Aorteninsufficienz auf arteriosklerotischer Basis die Hauptrolle spielt, ist bekannt. Die schon bei der allgemeinen Dilatation, wenn auch in geringem Grade ausgebildete pulsierende Vorwölbung am rechten Mittelschattenrand (verdrängte V. cava descendens mit mitgeteiltem Aortenpuls), knapp über der Vorhofswölbung, tritt dann stärker hervor und prävaliert über die daneben immer auch vorhandene Vergrösserung der links erscheinenden Bogenwölbung. Die schräge Durchleuchtung zeigt, dass die frühere seitliche Ausladung zum untersten Teil des bandförmigen Aortenschattens wird. Die ventrodorsale Diaskopie lässt ihn erheblich grösser erscheinen als die dorsoventrale, was von der Lage des schattenwerfenden Teiles nahe der vorderen Brustwand herrührt und daher auf sie schliessen lässt. In gleicher Weise erklärt es sich, dass bei Drehung des Patienten um seine Vertikalachse nach rechts und bei Verschiebung der Röhre nach links die jedesmal zustandekommende Verbreiterung des Schattens bei der ventrodorsalen Durchleuchtung grösser ist, als bei der dorsoventralen.

Die Ähnlichkeit dieses Bildes mit dem der Verschiebung der Aorta nach rechts (S. 152) ist klar. Nach rechts dislozierende Momente müssen daher ausgeschlossen sein, wenn man Dilatation des Anfangsteiles der Aorta annimmt.

Ich habe dieses Bild in vielen Fällen gesehen, zweimal bei Morbus Basedowii, sonst bei Aorteninsufficienz (Tfl. VI, 2; Fall 13). Zwei Fälle kamen zur Autopsie, ein Morbus Basedowii und eine Aorteninsufficenz.

Ich habe noch nichts über die Breite des bei schräger Diaskopie sichtbaren Aortenbandes in den Fällen von allgemeiner Dehnung gesagt. Sie ist in einigen nicht augenfällig vermehrt; bei diesen muss wohl die Längendehnung die Hauptrolle spielen, übrigens sind die massgebenden Röhrenkörperschirmdistanzen bei dieser Richtung schwerer kontrollierbar. In den meisten Fällen von allgemeiner Arteriosklerose und Aorteninsufficienz, bei denen die Bogenhöhe links weit austrat, fand sich eine erhebliche gleichmässige, das $1^1/_2$—2fache der normalen Breite erreichende Verbreiterung des ganzen Bandes, wobei jedoch im Gegensatze zur verschwommenen, unscharf begrenzten Verbreiterung bei bestehender Stauung in den grossen Venen (S. 139) die Konturen scharf blieben, und im Gegensatz zum Aneurysma parallelrandig.

Das Aneurysma der Brustaorta.

Wir haben im vorhergehenden Kapitel das Verhalten der normalen Aorta, die Anomalien der Lagerung und Textur, soweit sie der Röntgenoskopie zugänglich sind, besprochen und damit die beständig zu berücksichtigende Basis geschaffen, auf der an die Untersuchung der Aneurysmen geschritten werden kann.

An dieser Stelle will ich gleich die Röntgenographie bezüglich ihres Wertes für die Diagnostik des Aortenaneurysma abthun. Man denke sich für jeden Fall die Aufnahme von 4 Röntgenogrammen in den 4 wichtigsten Durchleuchtungsrichtungen bei meist schwerkranken, hustenden und unruhigen Patienten; man

berücksichtige den Verzicht auf die Lokalisation, auf die „Oberflächenabsehreitung" durch Drehbewegungen des Patienten oder Verschiebung der Röhre, den Verzicht auf die Pulsation, auf die Erscheinungen beim Übergang aus einer Durchstrahlungsrichtung in die andere und auf die besprochenen pathologischen Bewegungserscheinungen, dann wird man darüber klar, dass für das Radiogramm nichts übrig bleibt als der Umfang des Schattens mit undeutlichen, durch pulsatorische und andere Bewegungen verwischten Konturen: dieses Wenige allerdings ist sicher gegen Zerstörung, ein bleibendes Dokument und kann bequem nach Hause getragen werden. Der röntgenoskopischen Schirmuntersuchung ist daher der Vorzug zu geben, sie reicht

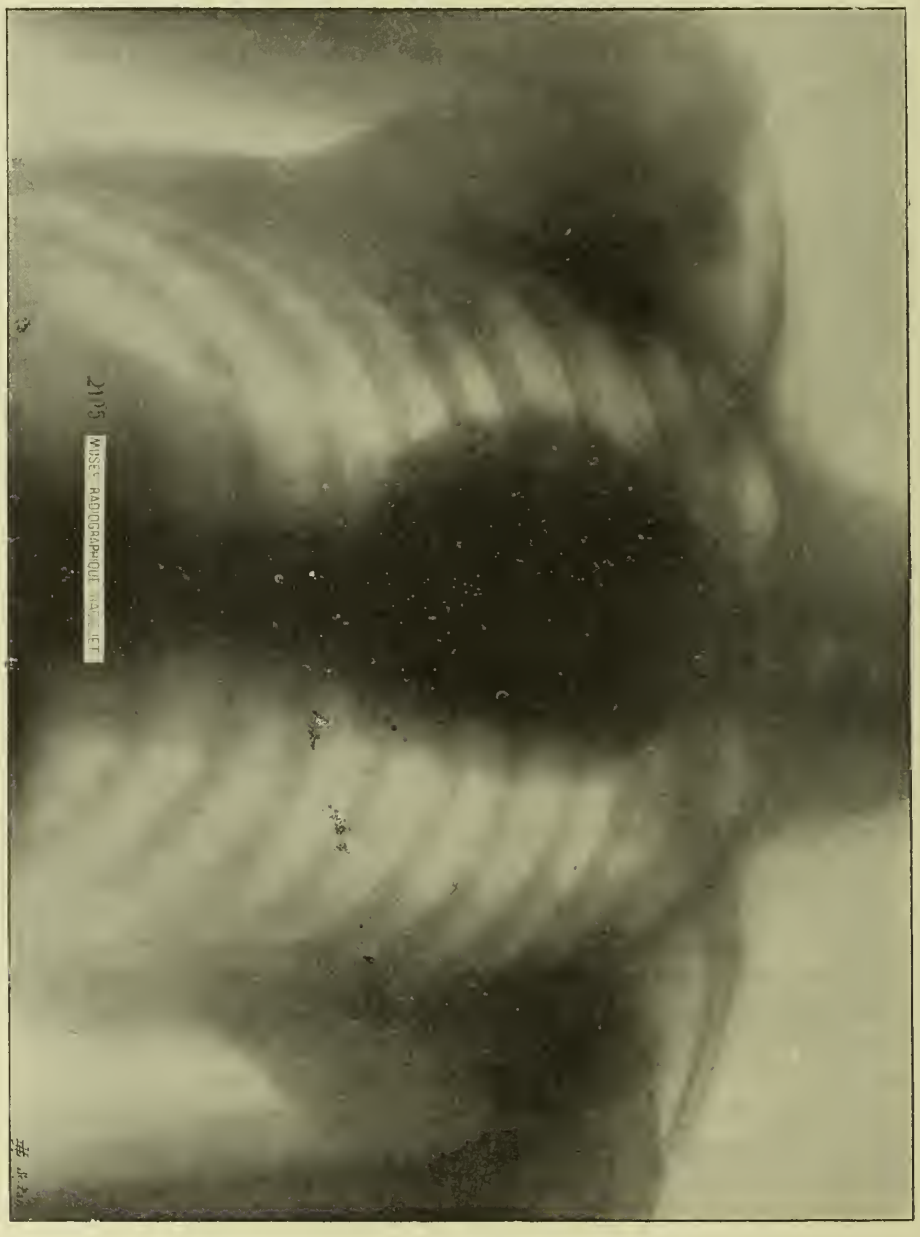

Fig. 51.
Aneurysma aortae (Bogen).

immer vollständig aus. Viele mit dem Staunen der Mitwelt über ihre Bilder zufriedenen Naturen haben sich verleiten lassen, die allerdings beschwerliche und zeitraubende aber ungleich ergiebigere Schirmuntersuchung zu vernachlässigen. Aber gerade für den Thorax, wo alle Organe in steter Bewegung sind, wo zahlreiche pathologische Bewegungsphänome auftreten, darf das nicht geschehen. Freilich, beschwerlich und zeitraubend ist die Diaskopie internistischer Fälle, die oft je $^1/_4$—$^3/_4$ Stunde in Anspruch nehmen. Verfügt man da nicht über eine entsprechende Einrichtung, so ist es einfach unmöglich, eine solche Zeit hindurch den Fluorescenzschirm und besonders die schwere Bleiblende in den Händen zu halten, ganz davon

abgesehen, dass diese dadurch für Anderes gebunden sind. Fixierungsvorrichtungen für diese Gegenstände sind unerlässlich. Hier soll hervorgehoben werden, dass auch von den im Anhange bei gegebenen von Aneurysmen gewonnenen Radiogrammen kein einziges für sich allein für diese Diagnose beweisend ist.

Hat man einen Patienten mit Aneurysma aortae oder mit Symptomen, welche Verdacht darauf erwecken, röntgenologisch zu untersuchen, so nimmt man zunächst die Röntgenoskopie in sagittaler Richtung vor, wo die Bilder am klarsten, die Befunde am reichlichsten und fast seit Bestand des Verfahrens beachtet und missdeutet wurden (mit ihnen beschäftigt sich ausschliesslich die bisherige Litteratur), dann in den schrägen.

Die Ergebnisse beider sagittalen Durchleuchtungsrichtungen sollen gemeinsam besprochen werden. Auf ihre Differenzen und deren Verwertung wird an entsprechender Stelle hingewiesen.

Bei den zwei sagittalen Durchleuchtungsrichtungen sieht man 1.[1]) mehr oder minder grosse, 2. tief dunkle Schattenmassen, 3. welche einerseits oder beiderseits, 4. in verschiedener Höhe und 5. verschiedener Tiefe des Thorax liegen, 6. verschieden geformt dem Mittelschatten breit aufsitzen und 7. von scharfen, 8. gleichförmig gerundeten, 9. meist pulsierenden Rändern begrenzt wird.

Ad. 1. Die möglichen Grössen der Aneurysmensäcke sind aus der pathologischen Anatomie bekannt, die Schatten sind natürlich durch die Schattenprojektion immer und zwar je nach der Lage in verschiedenem Grade vergrössert. Darüber S. 164.

Ad. 2. Die Saturation der Schatten schwankt um die des Mittelschattens, grosse sind dunkler, ganz kleine heller, Innenzeichnung, abgesehen vom dunkleren Centrum, besteht nie.

Ad 3. Die Lage der Säcke hängt natürlich vom Ausgangspunkt einerseits und von der Wachstumsrichtung anderseits ab. Erstreckt sich die Erkrankung auf ausgedehnte Strecken des Aortenrohres, so liegen die, oft in beiden Thoraxhälften etablierten, anscheinend selbstständigen Säcke oft in verschiedener Tiefe des Thorax.

Ad. 4. Es giebt keinen Anteil des Mittelschattens, in dessen Höhe nicht ein Aneurysmenschatten seitlich austretend gelegen sein könnte. Doch überwiegt die obere Thoraxhälfte als Sitz derselben wegen der relativen Seltenheit der Aneurysmen der Aorta descendens. Die Höhenlage der oberen und unteren Schattengrenzen, projiziert auf die Thoraxwand, ändert sich mit der Stellung der Röhre und ist daher ohne besondere Methoden, welche im folgenden Punkt unter einem besprochen werden, eine exakte Bestimmung der Höhenlage nicht zu erreichen.

Ad. 5. Die Bestimmung der Tiefenlage eines Aneurysma im Brustraum, die anteriore, mittlere oder posteriore Lokalisation desselben darf nicht vernachlässigt werden, man darf sich nicht mit den Flächenprojektionen begnügen, ein Fehler, der durch die Überschätzung der Röntgenographie entstanden ist. Die Tiefenlage ist approximativ meist leicht bestimmbar und bietet mit Anderen wesentliche Anhaltspunkte für die Erkenntnis des Ausgangspunktes eines Aneurysma. So deutet eine leichte, flache, pulsierende Vorwölbung rechts in der Höhe der dritten Rippe, wenn die ihr zu Grunde liegende Masse vorne liegt, auf die häufige spindelförmige Erweiterung des Anfangsteiles der Aorta oder eines Aneurysma aortae ascendens,[2]) während die gleiche aber posteriore Lokalisation ein Aneurysma der A. descendens wahrscheinlicher macht.

Ich fasse hier alles zusammen, was die Bestimmung der Lage und Grösse der Aneurysmen betrifft. Unter Lage will ich zunächst die ihnen als Tumoren zukommende Lage im Thorax, nicht ihren Ausgangspunkt verstanden wissen.

Die approximative Lagebestimmung wird bei der Schirmuntersuchung ohne weitere Hilfsapparate vorgenommen. Am einfachsten wäre es, die Lage der Schatten im Verhältnis zur Thoraxbegrenzung in zwei aufeinander senkrechten Strahlenrichtungen, also bei sagittaler und frontaler Richtung zu bestimmen; da jedoch in frontaler Richtung (Fig. 14 und Tfl. VI, 6)

[1]) 1, 2, 3 . . . . bezieht sich auf den folgenden Text.

[2]) Differenzialdiagnostik zwischen beiden siehe später.

das Thoraxbild grösstenteils von Schatten ausgefüllt wird, ist dieses Lokalisationsverfahren oft ergebnislos. Was daran brauchbar ist, soll bei der lokalisatorischen Verwertung der frontalen Durchleuchtungsrichtung nachgeholt werden. — Statt dessen benützen wir zwei nicht in einem rechten, sondern in einem spitzen Winkel sich schneidende Strahlenrichtungen, deren verschiedene Projektionen ebenfalls einen Schluss auf die Lage des Tumors erlauben. Diese sich schneidenden Durchleuchtungsrichtungen, die als Abweichungen von der sagittalen aufgefasst werden können, lassen sich auf mehrfache Weise erzielen. Am verständlichsten ist die seitliche Verschiebung der Röhre. Nimmt man dieselbe bei sagittalem, dorsoventralem Strahlengang vor, so bleibt das Bild der vorderen Thoraxwand mit seinen Rippenschatten fast unbeweglich. Der laterale Rand des Aneurysmenschattens wandert aber in verschiedenem Ausmaass in seitlicher Richtung entgegengesetzt der Röhrenverschiebung. Ein Beispiel möge das Ganze erläutern. Das in Tafel VII, Figur 6 sagittal, dorsoventral dargestellte Aneurysma A. ascend. zeigt einen dem rechten Mittelschattenrand in der Höhe der ersten bis fünften Rippe aufsitzenden, halbkugeligen Sack. Ob derselbe an der vorderen oder hinteren Thoraxwand oder zentral gelegen ist, ist aus dem einem Bilde nicht zu entnehmen (Fig. 52 liegt zum Teil dieser Fall zu Grunde; die bisher beschriebene Röhrenstellung ist o, der Strahl $o\,a$ projizierte den rechten Schattenrand des Sackes auf den Schirm). Verschob man nun die Röhre nach rechts (o'), so war nur eine ganz geringe Verschiebung des rechten freien Schattenrandes nach innen ($o'\,a$), also eine geringe Abnahme der Seitenausbreitung des Sackschattens zu konstatieren. Es handelte sich, wie die Sektion erwies, um ein Aneurysma der Aorta ascendens, der Sack lag nach dem Perkussions- und Palpationsbefund der vorderen Thoraxwand an (Beobachtung No. 9, S. 213).

Seitliche Verschiebung der Röhre

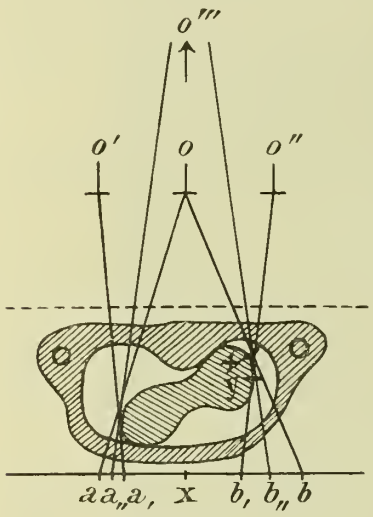

Fig. 52.

Schematische Darstellung des Thoraxquerschnittes mit beiderseitigem aneurysmatischen Sack. $o\,o'\,o''$ Röhrenstellungen. $a\,a'$ und $b\,b'$ die entsprechenden Projektionsorte der Schattenränder am Schirm. Bei gleicher Röhrenverschiebung ($oo' = oo''$) hängt die Verschiebung der Schattenränder und damit die Breite des Aneurysmen-Schattens von der Lage des Aneurysma im Thorax ab und kann letztere so ermittelt werden. Bei Entfernung der Röhre (o''') verkleinert sich der Schatten des dem Schirm naheliegenden Herdes ($a\,x$) stärker als der andere (bx): $aa'' < bb''$.

Das Bogenaneurysma der Tfl. VII, Fig. 5 zeigt in sagittaler, dorsoventraler Richtung einen halbkugeligen, dem linken Mittelschattenrand zwischen der zweiten und vierten Rippe aufsitzenden Sack. Auch hier ist die Tiefenlage desselben aus dem einen Bilde nicht zu entnehmen. Fig. 52 erläutert auch für diesen Fall die Projektionsververhältnisse: Röhrenstellung o, Projektionsort des linken Schattenrandes b. Verschob man nun die Röhre um ein Stück nach links (o''), so war eine ausgiebige Verschiebung des freien linken Schattenrandes nach innen ($b\,b'$), also eine bedeutende Abnahme seiner Seitenausbreitung zu konstatieren. Es handelte sich um ein Aneurysma des Bogens mit nach links wachsendem Sack (Beobachtung No. 8, S. 213), der, der ausgiebigen Schattenverschiebung bei Röhrenverschiebung, entsprechend nahe der hinteren Thoraxwand gelagert war. Ein anderer Fall (Beobachtung No. 11, S. 213), Aneurysma der A. ascendens und des Bogens, vereinigte die Verhältnisse beider Fälle, Tfl. V, 2.

Fig. 52 veranschaulicht in den ausgezogenen Linien die Projektionsverhältnisse der drei erwähnten Fälle. Im ersten Fall folgt der Verschiebung oo' eine geringe Abnahme der Seitenausbreitung des Aneurysmenschattens, im zweiten ist die Abnahme der Seitenausbreitung eine bedeutende ($b\,b'$), im ersten Fall ist eben der Abstand des Aneurysmas vom Schirm klein, im zweiten gross, daher der verschiedene Effekt gleich grosser Röhrenverschiebung. Beide Fälle können an einem einzigen Sack dann beobachtet werden, wenn man das eine Mal in der dorsoventralen, das andere Mal in der ventrodorsalen Richtung untersucht,

wobei sein Rand das eine Mal weiter, das andere Mal weniger weit in das Lungenfeld hineinreicht, also das eine Mal grösser, das andere Mal kleiner erscheint.

Wir schliessen, dass der gesehene aneurysmatische Sack jener Seite näher liegt, auf welche projiziert sein Rand die kleineren Seitenexkursionen bei Röhrenverschiebung macht. Liegt er zentral, so ist die Verschiebung seines Randes mittelgross und in beiden sagittalen Richtungen die gleiche. Das führt uns auf die zweite Lokalisationsmethode.

Vergleich der entgegengesetzten Bilder.

Sie besteht in den nacheinander ausgeführten beiden sagittalen Durchleuchtungen bei gleich grosser Röhrenschirmdistanz (fixer Schirm) und der Notierung der Grösse des gesehenen Schattens in beiden Fällen. Die Notierung geschieht am besten auf einer in den Rahmen des Schirmes eingelegten Glasplatte oder einem gut durchscheinenden Papier durch Einzeichnen der halbkreisförmigen Schattenbegrenzung und des gegenüberliegenden Mittelschattenrandes. Dabei ergeben sich bei zentraler Lage hinten und vorn gleich grosse Schattenbilder, sonst aber mehr oder minder bedeutende Grössendifferenzen. Mit diesen gehen Differenzen in der Dichte des Schattens und in der Schärfe der Konturen einher (ähnlich Tfl. V, 2). Wir schliessen, dass der Aneurysmasack derjenigen Thoraxwand näher liegt, auf welche projiziert er das kleinere dunklere und schärfer begrenzte Schattenbild entwirft. In Fig. 52 würde der linke Sack auf die hintere Thoraxwand das kleinere Schattenbild entwerfen, auf die vordere das grössere.

Vergleich bei verschiedener Röhrenferne.

Eine dritte Methode besteht darin, in einer von den beiden sagittalen Richtungen zu durchleuchten und die Grösse der beiden Bilder zu vergleichen, welche entstehen, wenn man die Röhre in sagittaler Richtung verschiebt, also vom Thorax entfernt oder ihm nähert (Fig. 52 *o* und *o'''*). Dabei findet bei Entfernung der Röhre immer eine Verkleinerung, bei Annäherung eine Vergrösserung des Schattens statt. Diese Grössenveränderungen sind nun verschieden bei verschiedener Lage des Sackes ($aa'' < bb''$) und wir schliessen, dass der Aneurysmasack der Thoraxwand, auf welche er projiziert ist, näher liegt, wenn bei Annäherung und Entfernung der Röhre die Grössenveränderungen geringe sind und ferner liegt, wenn diese Differenzen gross sind.

Drehung des Patienten.

Eine vierte Methode setzt in der ersten statt der Röhrenverschiebung die Drehung des Patienten um seine vertikale Achse und hat daher die gleiche Bedeutung. Es ist ja gleichgiltig, ob man die Röhre aus der Medianebene (*o*) nach links hinter die linke Schulter (*o''*) verschiebt, oder ob man den Patienten so weit nach links dreht, bis die Röhre wieder hinter seiner linken Schulter steht. Diese Methode hat aber den Vorteil vor der ersten voraus, dass sie bequemer auszuführen ist, wenn der Vorgang auch geometrisch nicht so einfach ist, wie bei der ersten. Der Geübte wird sich daher ihrer bedienen und in unklaren Fällen die ersteren zur Aufklärung heranziehen. Wir schliessen dabei so: Nimmt die Schattengrösse eines (rechts- oder linksseitigen) Sackes bei Drehung nach der gleichen Seite zu, bei entgegengesetzter ab, so liegt er derjenigen Thoraxhälfte näher, auf die er projiziert wurde, geschieht die Grössenveränderung in entgegengesetztem Sinne, so liegt er der entgegengesetzten näher. Kleinere, dem Mittelschatten aufsitzende Schatten verschwinden dabei leicht vollständig und dieser höchste Grad von Abnahme ist besonders markant und gut verwertbar; oder sie sind im entgegengesetzten Fall trotz ihrer Kleinheit und der starken Drehung nicht zum Verschwinden zu bringen.

Höhenverschiebung der Röhre.

Die fünfte Methode ist wieder eine Modifikation der ersten, bei der aber an Stelle der Seitenverschiebung der Röhre und der Ab- und Zunahme der Seitenausdehnung des Schattens die Höhenverschiebung der Röhre und des Schattens, die in entgegengesetzter Richtung stattfinden, als Prämissen dienen.

Wir schliessen, dass der Sack derjenigen Thoraxwand näher liegt, auf welche projiziert er die geringere Höhenverschiebung erleidet. Der S. 9 beschriebene Wandarm erlaubt bequeme Höhenverschiebungen von 5 zu 5 cm, worauf er jedesmal

sich selbstthätig mit schnappendem Geräusch fixiert, was dieser Methode zu statten kommt. — Die Höhenverschiebung der Schatten kann bequem an den Rippen, über die er hinstreicht, abgelesen werden. Findet man in einem Fall, dass die Verschiebung der Röhre und die des Schattens gleich gross sind, so würde man irren, wenn man daraus schliessen wollte, dass der Schatten in der Mitte zwischen der hinteren und vorderen Thoraxwand liegt. Er liegt vielmehr in der Mitte zwischen Schirm und Röhre, also je nach der Entfernung der Röhre verschieden weit hinter der Mitte. Siehe Ausführliches hierüber bei der Lokalisation der Lungenherde S. 74.

So kompliziert diese Methoden auf den ersten Blick erscheinen, so rasch wird man sie bei einiger Übung inne, man schiebt dann rasch die Röhre rechts und links, hebt und senkt sie, entfernt und nähert sie, dreht den Patienten und erhält bei alldem ohne detaillierte Schlussfolgerung direkt und unmittelbar wie beim binoculären Sehakt die Tiefenlokalisation des Tumors, man sieht seine Lage im Thorax, man glaubt „nach ihm greifen zu können".

Es handelte sich bisher um die approximative Lagebestimmung. Leicht erledigt sich die Frage nach der exakten Lokalisation aneurysmatischer Säcke. In dem Sinne, wie wir kleine Fremdkörper lokalisieren und die Resultate in Zahlen angeben, ist sie nicht möglich, da es nicht angeht, so grosse und unregelmässige Bildungen als Punkte aufzufassen, ihre räumliche Ausdehnung zu vernachlässigen oder ihre Kugelform willkürlich vorauszusetzen. Die exakte Lokalisation einzelner Punkte ihrer Schattenränder ist ebenfalls unmöglich, da Strahlen, die in verschiedener Richtung ihre Oberfläche tangieren, nie Tangenten derselben Punkte dieser Oberfläche sind. (Fig. 52 $o\,b$ tangiert in x, $o''\,b'$ in y die Oberfläche des Sackes.) Der exakt berechenbare Punkt wäre der Kreuzungspunkt von $o\,b$ und $o''\,b'$, also der gefundene Rand zu weit lateral. Übrigens besteht im Gegensatz zur Grössenbestimmung (s. d.) selten eine Indikation zur exakten Lagebestimmung eines Sackes. Die approximative ist fast für alle klinischen Bedürfnisse hinreichend genau.

Grössenbestimmung.

Als Grössenbestimmung eines sichtbaren Sackes genügt für gewöhnliche Zwecke ebenfalls die approximative. Alle röntgenoskopische Schatten sind grösser als die schattenwerfenden Massen; daraus folgt, dass man bei der approximativen Grössenbestimmung diejenige Anordnung von Rohr, Patient und Schirm wählen wird, bei der der Schatten am kleinsten ist, und dass man die so erhaltene Schattengrösse als die maximale wirkliche Grösse angeben wird. Zu dem Ende wählt man 1. jene sagittale Durchleuchtungsrichtung, bei der der Schatten kleiner ist als bei der entgegengesetzten, also bei vorn gelegenem Sack die dorsoventrale, bei hinten gelegenem die ventrodorsale; 2. entfernt man sich mit dem Patienten so weit von der Röhre, als es die Deutlichkeit des Schattenrandes erlaubt. Damit geht eine sehr auffallende Verkleinerung des Schattens einher, dessen Umrisse man dann auf eine in den Rahmen des Fluorescenzschirmes eingelegte Glasplatte zeichnet. Die Entfernung, die man dabei erreichen kann, ohne dass das Bild verschwindet, kann unter günstigen Verhältnissen (gut durchlässiger Thorax und starkes Licht) zwei Meter erreichen und lässt sich bei Benutzung der Bleiblende erheblich vergrössern. Die Abnahme der Grösse der Schatten beträgt oft mehrere Centimeter; je grösser beide sind, desto mehr nähert man sich der wirklichen Grösse des Sackes. Die Grössenangabe wird beispielsweise so gemacht: Halbkugelig dem Mittelschatten aufsitzender Sack, vertikaler Durchmesser „gegen" 10 cm horizontale Breite, von der Medianlinie aus gerechnet gegen 7 cm. Will man die Grössenbestimmung exakt ausführen, sie bei mehreren Durchleuchtungen verfolgen, so dürfte der Moritzsche Apparat der geeignetste sein. Die Bestimmung geschieht hier durch parallelstrahlige Randeinstellung (siehe Herzmessung S. 130).

Man projiziert einige Randpunkte senkrecht auf den frontal gehaltenen Schirm, markiert sie hier und verbindet die gewonnenen Punkte.

An den Praktiker tritt häufig die Frage heran, durch zwei einander in grösserem Abstande folgende Untersuchungen zu entscheiden, ob ein Wachstum des gesehenen Sackes besteht oder nicht. Da hier auch geringe Differenzen erkannt werden sollen, eignen sich in erster

Linie die wirklich exakten Methoden. Eine hierfür und auch für das Herz gut verwendbare und dabei ungemein einfache Methode hat mir Herr Dr. Kienböck zur Mitteilung überlassen: Auf einem in den Leuchtschirm eingelegten, durchsichtigen Papier zeichnet man bei beliebiger Stellung der Röhre und des Patienten die Kontur des Aneurysmaschattens, aber auch die des Thoraxskelettes, wenigstens in einzelnen markierenden Zügen ein. Bei der zweiten Untersuchung sucht man jene Stellung von Patient und Röhre auf, in der die unveränderlichen Teile mit der aufbewahrten Zeichnung übereinstimmen, und vergleicht dann die nunmehrige Form und Grösse des Aneurysmasackes mit der in der Zeichnung. Die Methode ist höchst empfehlenswert und für ähnliche Zwecke (Herz, Tumorschatten) nicht minder brauchbar.

Ad. 6. Da fast immer nur ein Teil des Schattens eines Aneurysmasackes aus dem Mittelschatten hervorragt, so hängt die Form desselben von der Form des Sackes, sowie von der Grösse des hervorragenden Teiles ab. Der Mittelschattenrand bildet dann eine Sehne zu einem hervorragenden Kurvenabschnitt. Ist er ungefähr halbkreisförmig, d. h. sitzt er mit einem grössten Durchmesser oder wieder kleiner werdenden Sehne dem Mittelschatten auf, so wird der Aneurysmasack kugelig sein. Ragt dagegen ein kleiner Kreisabschnitt, also relativ breit aufsitzend, hervor, so kann der Sack auch kugelig sein, wobei sich der grössere Kugelanteil im Mittelschatten verbirgt, oder er hat ovale Form. Von den beiden Formen der Vorwölbung ist die flache die häufigere. Das Thoraxbild macht dann sofort den Eindruck der Verbreiterung des Mittelschattens in verschiedenem Grade, oft so bedeutend, dass z. B. links ein deutliches Seitwärtstreten der Kontur des linken Kammerbogens fehlt.

Ad. 7 und 8. Die Schattenränder der Säcke setzen sich scharf linear von der umgebenden hellen Lunge ab und zeigen eine meist sehr regelmässige Krümmung. Tumoren, welche Pleura oder Lunge durchwachsen und substituieren und autochtone Infiltrationen der Lunge zeigen unscharfe, verschwommene, in unbestimmter Weise ausgezackte Ränder, die oft nur als allmähliche Übergänge des dunklen Tumorschattens in den lateralen hellen Lungenschatten erscheinen. Die scharfen, gleichmässig gerundeten Ränder haben die Aneurysmen jedoch gemeinsam mit solchen Mediastinaltumoren, die die Lunge nicht substituieren, sondern sie nur verdrängen. Nebst anderen unterscheiden sie sich oft dadurch von Aneurysmen, dass sie in mehreren guirlandenförmigen Bogen, die durch Konfluenz einzelner kleiner, kreisförmig begrenzter Massengebilde entstanden sind, begrenzt werden, was bei ersteren äusserst selten ist.

Ad. 9. Die röntgenoskopisch sichtbare Pulsation und ihre Bedeutung für die Diagnose des Aneurysma aorta ist ein Zankapfel der Röntgenologen geworden. Rosenberg[1]) und Sendziak haben die Forderung aufgestellt, dass ein abnormer, dem Mediastinum entspringender Schatten nur dann als Aneurysma gedeutet werde, wenn er dilatatorische Pulsation, d. h. Pulsation an verschiedenen Stellen, nach verschiedenen Richtungen hin aufweist. Diese Formulierung hat manche Irrtümer zur Folge gehabt. Was die beiden Autoren sagen wollten, und was thatsächlich zu Recht besteht, ist, dass dilatatorische Pulsation eines solchen Schattens fast mit Sicherheit für Aneurysma spricht. Was man früher zu sorglos mit der Diagnose: Aortenaneurysma, so wurde man jetzt zu ängstlich. Diese Thatsache illustriert am besten folgender, von Eulenstein in der Versammlung des Vereins süddeutscher Laryngologen zu Heidelberg, 3 April 1899[2]) demonstrierte Fall: Bei einem Patienten mit rechtsseitiger Rekurrenzlähmung, Dyspnoe, schwächerem rechten Radialpuls und symmetrischen Carotidenpulsen, Vorwölbung der vorderen Trachealwand in das Lumen der Trachea und geringere Exkursion der rechten Thoraxhälfte zeigte die Durchleuchtung links über dem Herzen einen nach aussen pulsierenden, rundlichen Schatten, rechts einen anderen, etwas höher hinauf bis zur Clavicula reichenden zweiten Schatten (etwa wie Tfl. VII, 2). Der letztere zeigte jedoch keinerlei Pulsation.

[1]) Fränkls Archiv für Rhinologie und Laryngologie. 33 S. Heft 1. 1899.
[2]) Münch. med. Woch. 1899.

Eingedenk der Rosenbergschen Forderung wurde der Fall als Tumor des Mediastinums mit Verdrängung der pulsierenden sichtbaren Aorta nach links oder als Kombination von Tumor und Aneurysma aufgefasst. Die Autopsie ergab ein Aneurysma der rechten vorderen Hälfte des Bogens. Von anderer Seite wurde unter dem Eindruck solcher Fälle eine Sammelforschung beantragt, um zu eruieren, ob Aneurysmenschatten pulsieren müssen oder nicht. Allein das ist überhaupt keine Frage. Denn klinisch ist es längst bekannt, dass Aneurysmensäcke Pulsation nicht unbedingt zeigen müssen. Die Zahl der Beobachtungen, in denen Aneurysmen, die zur Usur der knöchernen Thoraxwand geführt haben und als erhebliche Vorwölbung der Haut dem Auge zugänglich waren, und die weder sichtbare noch fühlbare Pulsation zeigten, ist eine beträchtliche. Karewsky[1]) beschreibt einen Fall, wo ein umgreifbarer, kompressibler Tumor des Halses, da er keine Pulsation zeigte und bei der Punktion Blut langsam und stetig, nicht stossweise ausfloss, als Cyste operiert wurde, und sich dabei als Aneurysma der Carotis communis entpuppte. Dieses Verhalten erklärt sich auch ohne weiteres, wenn man bedenkt, wie verschieden sich in verschiedenen Aneurysmensäcken die Strömungsverhältnisse, die Menge und Geschwindigkeit des durchfliessenden Blutes, kurz die „Ventilation" des Sackes verhält. Dieselbe ändert sich offenbar mit der Grösse und Lage der Zu- und Abflussöffnung, mit der verschieden reichlichen Ausfüllung des Sackes durch Gerinselmassen und mit der verschiedenen Elastizität der Wand, welche durch periadventitielle, chronisch indurative Entzündung von aussen her und durch Organisation der wandständigen Thromben von innen her eine bedeutende Dicke erreichen kann. Das geht so weit, dass die eigentliche Blutbahn, wie in einem von v. Schrötter[1]) beschriebenen und abgebildeten Fall bei einem faustgrossen Aneurysma, auf ein federkieldickes zentrales Lumen reduziert war. Dass aus solchen Gründen die Pulsation fehlen kann, illustriert der oben zitierte Fall Eulenburgs: An dem der Leiche entnommenen Präparat konnte derselbe demonstrieren, dass es sich um ein apfelgrosses Aneurysma der Aorta mit völliger Einbeziehung der A. anonyma in den Sack handelte, der zum grössten Teil mit festem Gerinsel ausgefüllt war. Insbesondere war die Abgangsstelle der Subclavia derart von organisierten Thrombenmassen gedeckt, dass sie nicht auffindbar war, während der Blutstrom nach der Carotis hin völlig freie Bahn hatte. Damit erklärt sich einerseits der fast verschwindende rechte Radial- und vorhandene rechte Carotidenpuls, anderseits, und darauf kommt es hier an, die fehlende Pulsation des rechts vom Mittelschatten gelegenen bis hinauf zur Clavicula reichenden Aneurysmaschattens, der offenbar dem mit Gerinsel erfüllten Anteil des Sackes an der Abgangsstelle der Subclavia entspricht. Eulenburg folgert daraus die Überflüssigkeit der Rosenbergschen Forderung nach dilatatorischer Pulsation. Wenn diese jedoch vorhanden ist, und zwar an einem sicher abnormen Gebilde (vergl. allgemeine Aortendehnung und Dislokation), also wenn nur die engere Wahl zwischen Tumor und Aneurysma besteht, dann halten wir die dilatatorische Pulsation als pathognomisches Aneurysmensymptom aufrecht. Es genügt dann sogar nachzuweisen, dass eine und dieselbe Masse an zwei verschiedenen Oberflächenpunkten nach zwei verschiedenen Richtungen hin pulsiert. Dabei kann die eine Pulsation z. B. vorne an der Brustwand palpabel, die andere z. B. seitlich radioskopisch sichtbar sein, oder beide können durch die Radioskopie gewonnen werden. Sie müssen nur, wie gesagt, der Oberfläche ein und derselben Masse angehören, da andernfalls ein Irrtum so zu stande kommen kann, dass z. B. rechts ein Tumor von der Aorta fortgepflanzte Pulsation zeigte, während links vom Mediastinum der nach links verdrängte Aortenbogen wahrgenommen wird. Da die Masse durch den Mittelschatten hindurch nicht verfolgt werden und ihre Einheit so nicht konstatiert werden kann, ergiebt sich hieraus die Forderung, eine Pulsation nur dann als dilatatorisch anzuerkennen, wenn die beiden in verschiedenen Richtungen pulsierenden Oberflächenpunkte auf einer Seite des Mittelschattens liegen.

[1]) Spec. Pathologie und Therapie, herausgegeben von Nothnagel, L. v. Schrötter, Erkrankungen der Gefässe. 1. Teil. S. 200.

Absolut pathognomisch ist übrigens auch die allseitige Pulsation nicht, da — L. v. Schrötter[1]) weist darauf hin — im oberen Mediastinum, das hier am meisten in Betracht kommt, Lymph- und Dermoidcysten vorkommen, von welchen Pflanz 24 aus der Litteratur gesammelt hat und deren einer von ihm beobachtet, von der Aorta ascendens mitgeteilte dilatatorische Pulsation gezeigt hat. Offenbar wurde der einfache pulsatorische Stoss in der dünnen Cystenflüssigkeit nach bekannten Gesetzen auf alle Punkte ihrer Oberfläche verteilt. Wenn nicht besondere Umstände, wie Jugendalter des Patienten und die Möglichkeit, frühzeitige Arterienerkrankungen auszuschliessen, vorwalten, wird man allerdings an solche Raritäten nicht zu denken haben. Dass das Fehlen der mehrseitigen Pulsation nicht ein Aneurysma ausschliesst, haben wir erörtert. Ich schätze die Zahl der Fälle, wo sie fehlt, auf 50 % aller Aneurysmen. Seltener kommt es vor, dass an einem Aneurysmenschatten überhaupt keine Pulsation nachzuweisen ist. Dabei ist vorausgesetzt, dass 1. durch Röhrenverschiebung und Drehung des Patienten alle zugänglichen Oberflächenpunkte des Aneurysmas als Randpunkte eingestellt und so auf Pulsation hin untersucht werden, und dass 2. dazu die Bleiblende in der Seite 12 und Fig. 4 angegebenen Weise verwendet wird. (Vgl. Fall 7, S. 212.)

Die Pulsation der Schattenränder zeigt selten jenen ausgesprochenen arteriellen Typus wie die der normalen und der allgemein dilatatierten Aorta, besonders bei Aorteninsufficienz.

Bei der Differenzialdiagnose zwischen den genannten Prozessen spricht — so paradox dies klingen mag — eine energische Pulsation gegen ein Aneurysma. Die Diastole des Sackes vollzieht sich hier selten so energisch und so rasch wie bei jenen und zeigt auch meist eine geringere Amplitude; die letzte ist häufig so gering, dass die Pulsation nur schwer zu erkennen ist, deshalb ist ein sehr ruhiges Licht (rasche, gleichmässige Unterbrechung) und ein möglichst kontrastreiches Bild (starke Differenz zwischen hellem Lungengebiet und dunklem Aneurysmaschatten) durch Anwendung entsprechend kritischer Röhren nötig. Der Phase nach tritt die Pulsation alternierend mit der Ventrikelkontraktion auf, es erfolgen also Ventrikelsystole und Spitzenstoss gleichzeitig mit der Aneurysmendiastale. Eine kleine Verzögerung der Diastale des Sackes gegen diese beiden Phänomene ist hier öfter zu bemerken im Gegensatz zur Pulsation des normalen Bogens. Ich lasse es jedoch vorläufig dahingestellt, ob dieselbe nicht auf Täuschung durch den Pulsus tardus der Säcke beruht.

Der Vergleich zweier Pulsationen, bezüglich ihrer Phase, z. B. der Ventrikelaktion und der Pulsation eines Schattens des oberen Mediastinums, besonders der rechten Thoraxhälfte, gehört nämlich zu den schwierigsten radioskopischen Aufgaben, besonders wenn es die Lage der beiden Punkte nicht erlaubt, sie gleichzeitig mit der Bleiblende einzustellen. In solchen Fällen hält man sich an den Spitzenstoss und nicht an den Carotis- oder Radialispuls, weil zur normalen Verzögerung des Pulses dieser Gefässe in solchen Fällen oft auch eine pathologische kommen kann. Die Ursache dieser, in einem Falle sehr grossen (Beobachtung No. 10), meist aber verschwindend kleinen Verzögerung des Aneurysmenpulses gegen den Spitzenstoss könnte in der verschiedenen Grösse der Eingangsöffnung eines eventuell halsartig aufsitzenden Sackes liegen, wobei eine sehr kleine dadurch zur Verzögerung führen mag, dass erst nach vollständiger Entleerung des Ventrikels der Sack sich aus der Aorta mittelst deren Eigendruckes füllt. Leider sind mir die Details des autoptischen Befundes in dem oben angeführten Falle entgangen. Die Deutlichkeit der Pulsation kann selbstverständlich durch andere den Rand des Aneurysma überlagernde schattengebende Massen gedeckt sein. Eine typische Art der Überlagerung durch andere Massen muss erwähnt werden. Bei Aneurysma des Bogens oder der Ascendens, die wenig oder in flacher Wölbung den Mittelschatten nach rechts überragen, ist die Pulsation wohl auch deshalb undeutlich, weil der Rand hier eigentlich durch die Vena cava descendens gebildet ist, ebenso wie bei den schon besprochenen spindelförmigen Erweiterungen

[1]) c. l. Gefässe I, p. 227.

des Anfangsteiles. Dabei ist hier die Vena cava descendens oft noch abnorm stark gefüllt und ihr Schatten verbreitert, sei es durch allgemeine Stauung, sei es durch lokale infolge direkter Kompression seitens des Aneurysma. Die Vena cava kann dann mitgeteilten positiven Puls zeigen, er kann aber auch fehlen und ist sicher kleiner als der der Aneurysmenwand.

Zusammenfassend können wir sagen, dass wir in der röntgenoskopischen Untersuchung eine wesentliche Förderung der Diagnose der Zugehörigkeit einer intrathoracischen Tumormasse zum arteriellen System sehen. Bedenkt man, dass die Pulsation hier ein wesentlicher diagnostischer Behelf ist und dass einerseits viele Aneurysmen nur an ein oder der anderen Stelle ihrer Oberfläche Pulsation zeigen, dass anderseits der Palpation oft gar keine Oberflächenpartie des Aneurysma nur selten mehr als eine Wand zugänglich ist, dass aber die Röntgenoskopie meist die Hälfte der Oberfläche und mehr zugänglich macht, so begreift man die besseren Chancen der Röntgenoskopie, eine solche entscheidende Pulsation zu entdecken. Dazu kommt, dass an den Stellen der Sackoberfläche, welche der Radioskopie zugänglich sind, der Pulsation seitens der Nachbarschaft (meist Lunge) ein geringer Widerstand entgegensteht und sie daher in ungeschwächter Energie erfolgt, während die Palpation Pulsationsstösse empfängt, die durch den Widerstand der Thoraxwand abgeschwächt sind. Da daher die röntgenoskopisch sichtbare Pulsation der wirklichen, was die Energie anbelangt, am meisten entspricht, liegt es nahe, eine schwache Pulsation auf eines jener Momente zu beziehen, welche prognostisch in günstigem Sinne verwertbar sind, also auf kleine Eingangsöffnung, geringe Stromgeschwindigkeit, zahlreiche Gerinnselbildung, kurz auf geringe Inanspruchnahme der Wandfestigkeit, welche hoffen lässt, dass ihre Elastizitätsgrenze nicht so bald erreicht wird. Mag das auch im allgemeinen richtig sein, so sprechen doch die mir bekannten Fälle eher dagegen. Der oben zitierte Fall Karewsky's (Aneurysma carotidis) umgreifbar, nicht pulsierend und daher für eine Cyste gehalten und später operiert, wuchs trotz der fehlenden Pulsation sehr rasch zu bedeutender Grösse an, und einer meiner Fälle (Tfl. V, 3, 4), ein kindskopfgrosses Aneurysma der Ascendens und des Bogens mit radioskopisch überhaupt nicht auffindbarer Pulsation führte rasch zum Exitus, freilich nur durch eine einzige Perforation in den Herzbeutel und immerhin ohne bemerkenswertes allgemeines Grössenwachstum des Sackes. Begreiflich ist ja, dass auch die nicht pulsierende Wand unter der Wirkung des allgemeinen Blutdruckes gedehnt werden kann, wenn sie nur schwach genug ist. Aber die immerwährende Dehnung durch die pulsatorische Erweiterung muss doch intensiver wirken, wenn auch die Wand selbstverständlich Elastizität besitzt. Andernfalls würde ja keine Retraktion, keine Systole bestehen und der Sack mit jeder Blutwelle um ebenso viel wachsen, als ihre Höhe beträgt.

Aneurysmenschatten zeigen herzsystolische, bald einseitige, bald mehrseitige Pulsation auf der ganzen Oberfläche oder an einzelnen, oft wenigen Stellen. Selten fehlt die Pulsation ganz. Die dilatatorische Pulsation muss mindestens zwei verschiedene Stellen eines nachweislich einheitlichen Schattenkomplexes, also auf derselben Seite des Mittelschattens betreffen und kann dann fast als pathognomonisch betrachtet werden.

Bezüglich anderer Bewegungserscheinungen als der cardiogenen Pulsation verweise ich auf die betreffenden normalen und pathologischen Kapitel, S. 47, 49, 72 und bemerke hier nur, dass die physiologische Hebung des ganzen Mediastinums beim Husten regelmässig auch die Aneurysmen betrifft und dass die Hebung beim Schlucken und die inspiratorische Seitenbewegung des Mediastinums gerade bei Aneurysmen besonders häufig vorkommen, was sich aus den häufigen Beziehungen erklärt, in die Aneurysmen zu Trachea und Hauptbronchen treten. Deshalb ist es indiziert, in jedem Fall von Aneurysma auch ohne besonderen Verdacht daraufhin zu untersuchen.

Im Vorstehenden haben wir jene Schattenbilder und ihre Ergebnisse besprochen, welche Aneurysmen in den beiden sagittalen Durchleuchtungsrichtungen geben. Wie die

Litteratur zeigt, sind diese Richtungen bisher allein angewendet worden. Im Folgenden müssen nun die frontale und die schrägen Durchstrahlungen ihre Würdigung finden.

Frontale Richtung.

Bei der frontalen Durchstrahlung treten, wie gezeigt wurde, zwei helle Felder, das Retrosternal- und das Retrocardialfeld in Erscheinung (Fig. 14, Seite 37). Das erste zeigt, abgesehen von den Schwankungen, die in zugänglichen Verhältnissen (Thoraxbau etc.) ihren Grund haben, eine schätzenswerte Konstanz; es fehlt unter normalen Verhältnissen nie. Das letztere ist auch unter normalen Verhältnissen oft undeutlich, zeigt aber seine Grenzen bei tiefer Inspiration deutlich. Das erste wird, soweit Aneurysmen in Betracht kommen, vor allem durch solche der Aorta ascendens und des Bogens verdunkelt und zwar ganz oder teilweise ausgefüllt. Es verschwindet dann entweder ganz, oder man sieht eine tief dunkle Schattenmasse mit mehr oder minder, oft sehr scharfer Kontur von hinten her in denselben einspringen. Dadurch wird die ohnedies geringe Höhe des Dreieckes, das es bildet, noch mehr verkleinert, der stumpfe, hintere Winkel abgestutzt und das helle Dreieck auf diese Weise in einen hellen Spalt verwandelt, dessen vordere und hintere Begrenzung von den ungefähr vertikalen Schattenrändern des Sternum und des Aneurysma gebildet werden. Die letztere ist je nach der Form des Sackes manchmal mehr geradlinig oder nur leicht mit der Konvexität nach vorn gekrümmt, manchmal wellenförmig mit flachen Thälern und Verwölbungen versehen. Pulsation dieses Schattenrandes ist selten sichtbar, sodass sich nicht entscheiden lässt, ob sie im speziellen Fall an der vorderen Oberfläche des Sackes überhaupt fehlt, oder ob sie in der nicht seltenen allgemeinen Undeutlichkeit dieser Bilder untergegangen ist. Wenn sich aber die besprochenen Schattenränder scharf linear zeichnen, dann ist das Fehlen oder Vorhandensein der Pulsation als objektiv zu betrachten. Dem Retrosternalfeld entspricht vorn das Corpus sterni, hinten die aorta ascendens. Aneurysmen dieser treten daher hier in Erscheinung, auch dann, wenn sie noch klein sind. In zweiter Linie kommen Bogenaneurysmen in Betracht, welche nach vorne und nach abwärts wachsen (Tfl. VI, 6; Fall 7, S. 212 und Fall 10, S. 213). Für die in Rede stehenden Bilder ist es natürlich gleichgiltig, ob der das Retrosternalfeld zum Teil erfüllende Sack in der Medianlinie, also hinter dem Corpus sterni liegt oder seitlich rechts oder links neben dem Sternum; diese Frage, die meist schon vorher durch sagittale Durchleuchtung entschieden ist, lässt sich übrigens auch bei der frontalen dadurch entscheiden, dass kleine Drehbewegungen um die vertikale Rumpfachse, also kleine Abweichungen von der genau frontalen Richtung entweder keine Veränderung hervorbringen (mediane Lage des Sackes) oder eine Zu- oder Abnahme des hellen Spaltes bis zur vollständigen Deckung durch den Sack zur Folge haben (extra mediane Lage). Ob der Sack rechts oder links liegt, entscheidet sich leicht aus der Drehungsrichtung, bei welcher der Retrosternalspalt verschwindet.

Der Wert dieser Durchleuchtungsrichtung für die Aneurysmendiagnose ist ein ganz erheblicher. Fürs erste kommt es vor, dass Aneurysmen der Aorta ascendens überhaupt nur darin sich dokumentieren, dass sie das Retrosternalfeld zum Teil erfüllen. Selbstverständlich muss dann erst die Differenzialdiagnose zwischen diesem und der spindelförmigen Erweiterung des Anfangsteiles (s. u.) ausgetragen werden. Fürs zweite ist mit den in Rede stehenden Bildern eine recht gute Lokalisation der vorderen Sackwand und zwar eine Bestimmung des Abstandes derselben von der vorderen Thoraxwand erreichbar; dieselbe kommt praktisch besonders dann in Frage, wenn es sich um die Indikationsstellung für lokale therapeutische Eingriffe in den Sack und dessen Umgebung handelt.

Das Retrocardialfeld lässt bei tiefsitzenden Aneurysmen der A. descendens thoracica Aufschlüsse erwarten, indem es gedeckt wird. Ich habe derartige Bilder nicht gesehen.

1. schräge Richtung.

Wie für die normale Aorta die erste der vier schief durch den Thorax gehenden Durchleuchtungsrichtungen den meisten Gewinn brachte, so giebt diese von hinten links nach vorne rechts gehende Richtung auch die meisten Anhaltspunkte für die Diagnose des Aneurysmas. Obzwar nun fast alle Aneurysmen in dieser Richtung sich in bestimmten und oft charakteristischen Silhouetten zeigen, so liegt die Stärke derselben doch hauptsächlich in der

Art, wie sie die kleinen, beginnenden Aneurysmen darstellt. Insofern ergänzt sie in dankenswerter Weise die sagittale Durchleuchtung, die zwar die grossen Aneurysmen nach Umfang und Lage am besten bestimmen lässt, bei kleinen aber oft im Stich lässt, sei es deshalb, weil sie überhaupt den normalen Mittelschatten nicht seitlich überragen, sei es, weil andere pulsierende Vorwölbungen, welche dem dislozierten oder allgemein gedehnten Aortenbogen angehören, in sagittalen Bildern von Aneurysmen nicht unterschieden werden können.

Bedenkt man einerseits, dass die bei weitem überwiegende Zahl von Aneurysmen der Aorta vom Bogen ihren Ursprung nimmt und dass die beginnenden, noch kleinen Aneurysmen aus den oben angeführten Gründen mittelst der sagittalen Durchleuchtung nicht nachweisbar sind, weiss man anderseits, dass ungefähr die Hälfte dieser beginnenden Bogenaneurysmen durch die schräge Durchleuchtung mit Sicherheit und ein grosser Teil der anderen Hälfte mit Wahrscheinlichkeit erkannt wird, so wird man den Wert der Durchleuchtung in dieser Richtung richtig beurteilen.

Kleine Bogenaneurysmen.

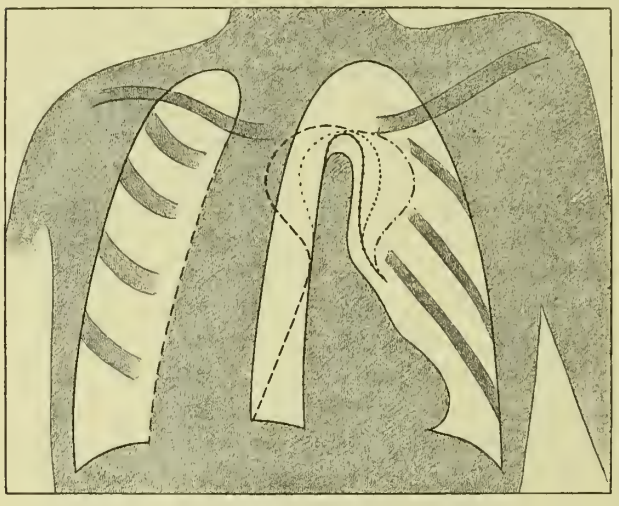

Fig. 53.

Schematische Darstellung des Thoraxbildes bei der 1. schrägen Durchleuchtungsrichtung (von links hinten nach rechts vorne). Einfach ausgezogene Kontur: Normale Aorta; ausgezogene und punktierte Kontur: Allgemeine Aortendehnung; die übrigen Konturen: Beginnendes Bogenaneurysma. Die schräg durch den basalen Teil des hellen Mittelfeldes ziehende gestrichelte Linie bezeichnet die rechte Grenze der dilatierten Vorhöfe.

Ich nehme daher die Fälle der beginnenden Bogenaneurysmen vorweg. Wir sehen bei denselben an Stelle des schmalen vom Herzschatten aufsteigenden bandförmigen, oben abgerundeten (in allen seinen Eigenschaften auf S. 143 ff näher beschriebenen und in Fig. 16, 17, 53 abgebildeten) Schattenbandes der normalen Aorta ascendens und des Bogens eine vom Herzen aufsteigende, keulenförmige Schattenmasse. Wir unterscheiden an derselben mehr oder minder deutlich einen Hals und einen Kopfteil (Fig. 53). Der erstere ist meist breiter als das normale Aortenschattenband, kann aber auch an Breite demselben gleichkommen und sitzt dem Herzen genau in derselben Weise auf wie die untersten Abschnitte des normalen Schattenbandes; er lässt wie diese einen schmalen, hellen Streif zwischen sich und dem Wirbelsäulenschatten frei: das helle Mittelfeld. Der Halsteil hat verschiedene meist geringe Länge und ihm sitzt ohne scharfe Grenze der Kopfteil der Keule auf. Wie wir gelegentlich der Besprechung der normalen Aorta konstatiert haben, zeigt auch diese mitunter eine leichte Anschwellung des oberen Endes ihres Schattenbandes. Diese ist jedoch sehr gering und die hier in Betracht kommenden keulenförmigen Auftreibungen übertreffen jene leichte Anschwellung um das Vielfache. (Vgl. Fig. 45, Seite 144.) Immerhin kommen — ich habe das zweimal, einmal mit autoptischem Nachweis, gesehen — derartige Anschwellungen bei kleinsten Aneurysmen vor, die die normalen nicht oder um so wenig übertreffen, dass die Unterscheidung unmöglich wird. Dies kann durch ihre absolute Kleinheit oder aber dadurch bedingt sein, dass sich der grössere Teil des Aneurysmasäckchens in der Konkavität des Bogens, von der es seinen Ursprung nimmt, verbirgt (vergl. Fig. 50, *g* und *h*). Das Besprochene hatte die relativ bedeutende Grösse einer grossen Nuss, ein Beweis, dass unter besonders ungünstigen Verhältnissen auch ein grösseres Aneurysma ein diagnostisch unsicheres Durchleuchtungsbild geben kann. In der Grösse und in gewisser Beziehung auch in der Lage,

besser gesagt, Haltung des Kopfteiles der keulenförmigen Schatten bestehen Differenzen. Bei der Grösse eines mittelgrossen Apfels zeigen sie häufig dreierlei Haltung:

1. Die aufrechte, bei der der Mittelpunkt des Kopfteiles in der nach oben verlängerten Achse des Halsteiles liegt (Fig. 53), punktierte Kontur; in diesem Fall verschmälert die innere auf der Seite der Wirbelsäule liegende Hälfte des Kopfteiles das helle Mittelfeld in verschiedenem Maasse (Tfl. VI, 3—6, spec. Fig. 5). 2. Der Kopfteil ist lateralwärts geneigt und hängt gleichsam in das helle Lungenfeld hinein, wodurch der helle Spalt zwischen Wirbelsäule und Aneurysma ungeschmälert bleiben kann (Fig. 53, gestrichelte und punktierte Kontur). Der in Tfl. VII, 5 abgebildete Fall 9, S. 213 zeigte in schräger Richtung dieses Bild. 3. Der Kopfteil ist nach rechts gegen die Wirbelsäule hin geneigt. Er verdeckt dann den hellen Spalt zwischen Wirbelsäule und Aorta vollständig (Fig. 53, gestrichelte Kontur). Sind seine Grenzen auch dann noch deutlich, heben sich seine Konturen auch im Wirbelsäulenschatten noch ab, wie in Fig. 53, so bleibt die Diagnose leicht. Meist aber erlauben die übereinander fallenden Schatten des Aneurysmas und der Wirbelsäule keine Differenzierung und man sieht nichts weiter, als einen vom oberen Ende des Aortenbogens brückenförmig mit unscharfen Rändern über den hellen Spalt zur Wirbelsäule hinüberziehenden Schatten oder blos eine nach oben und unten unscharf begrenzte Ausfüllung des hellen Mittelfeldes entsprechend der oberen Partie des Aortenbandes. Da diese Formation auch durch andersartige Tumormassen, z. B. durch entsprechend gelagerte, vergrösserte Mediastinaldrüsen entstehen kann, muss in solchen Fällen, auf andere Anhaltspunkte ein grösseres Gewicht gelegt werden als auf das Ergebnis der ersten schrägen Durchleuchtungsrichtung.

In allen diesen Fällen ist ein Teil des Schattens auch bei sagittaler Diaskopie sichtbar. Er bildet die so oft besprochene pulsierende, vergrösserte „Aortenwölbung“ am linken oberen Mittelschattenrand. Zur Entscheidung, ob sie einem Aneurysma angehört oder einer allgemein gedehnten Aorta, trägt auch eine erhebliche Grösse desselben nichts bei. Vgl. Tfl. VI, 1 u. 2. Erst die schräge Durchleuchtung klärt die Sachlage auf, indem sie das eine Mal einen keulenförmigen Aortenschatten zeigt und so das Bestehen eines Aneurysmas sicher stellt, während das andere Mal das Aortenschattenband parallelrandig begrenzt ist und mit grosser Wahrscheinlichkeit ein Aneurysma auszuschliessen erlaubt. Es ist dann verbreitert, eventuell auch verlängert oder es hält sich in normalen Dimensionen, wie das bei der allgemeinen Aortendehnung, resp. der normalen Aorta beschrieben wurde. Dabei vergesse man nie, dass das genannte Schattenband nicht durch die Aorta allein gebildet wird, dass die V. cava descendens einen wesentlichen Anteil daran hat und dass mit ihrer vermehrten Füllung durch Stauung auch das „Aortenschattenband“ verbreitert erscheint. Es ist dann aber nicht verlängert, sondern fast stets und zwar von unten her verkürzt, eine Folge der Erweiterung der an seiner Basis liegenden Vorhöfe, und unscharf begrenzt.

Zur Illustration des für die allgemeine Aortendehnung Gesagten diene der in Tfl. VI, Fig. 1 dargestellte Fall, wo die beiderseitigen pulsierenden Verwölbungen ganz erhebliche Dimensionen zeigten, während die schräge Durchleuchtung blos ein allgemein verbreitertes und etwas verlängertes Aortenschattenband darbot. Die schräge Durchleuchtung war durch die bestehende tuberkulöse Infiltration (auf den rechten Oberlappen beschränkt) bei hoher Röhre nicht wesentlich gehindert. Die Annahme, dass es sich nicht um ein Aneurysma, sondern blos um allgemeine Dehnung handelte, wurde durch die Autopsie bestätigt. In anderen Fällen allgemeiner Dehnung, besonders wo in höherem Alter eine Insufficienz der Aortenklappen auf arteriosklerotischer Basis bestand, waren die in sagittaler Richtung sichtbaren, seitlich pulsierenden Vorwölbungen noch grösser, gleich mittelgrossen Aneurysmen. Das überraschende Verschwinden derselben bei schräger Durchleuchtung, das Zusammenschrumpfen derselben auf ein nur wenig verändertes Aortenband verdient noch einige Erläuterung. Fig. 50 *a* zeigt in den beiden parallelen Linien das Gebiet des Mittelschattens und in diesem die Brustaorta perspektivisch eingetragen, *b* die normale Aorta in der bekannten schrägen Richtung

links vom Wirbelsäulenschatten; *c* zeigt die beiderseits den Mittelschatten überragenden Verwölbungen einer dilatierten Aorta. Länge und Breite derselben sind vermehrt, sie beschreibt infolgedessen einen Kreis von grösserem Radius und überragt daher den Mittelschatten schon aus diesem Grunde, ganz abgesehen von der oben erörterten vermehrten physiologischen Linksneigung des Bogens. Da jedoch radioskopisch nur die den Mittelschatten überragenden (schraffierten) Vorwölbungen sichtbar sind und beide einheitliche Pulsation zeigen, erwecken sie den Eindruck, dass sie einem einheitlichen, kugelförmigen pulsierenden Körper angehören. Da die punktierte Innenkontur des Aortenbogens, durch den Mittelschatten gedeckt, unsichtbar bleibt, ist dieser Eindruck in sagittaler Richtung durch nichts gestört. Die theoretisch zweifellose, wenn auch ungemein geringe Pulsdifferenz an den beiden Rändern, welche für Aortendehnung und gegen Aneurysma sprechen würde, ist nicht sicher zu stellen. Nach diesem ersten Eindruck ist man in den angezogenen Fällen von allgemeiner Aortendehnung überrascht, in schräger Richtung, wie *d* zeigt, nicht einen dem supponierten einheitlichen Sack entsprechenden Tumorschatten zu sehen, sondern einen parallelrandigen blos verbreiterten Aortenschatten. Fig. 50 *e* und *f*, denen ein Bogenaneurysma zu Grunde liegt, zeigen zwar ebenfalls eine Verminderung der Grösse des Schattens beim Übergang von der sagittalen in die schräge Richtung, die der nebenbei bestehenden allgemeinen Dehnung der Aorta entspricht, allein das Aortenband ist nicht nur breiter als in *d*, sondern vor allem nicht parallelrandig begrenzt. Es zeigt vielmehr eine keulenförmige Gestalt. *g* und *h* zeigen endlich, dass ein Aneurysma des Bogens durch diese Untersuchung nicht mit absoluter Sicherheit ausgeschlossen werden kann. Sie veranschaulichen einen Fall, in dem die Bilder der sagittalen und schrägen Durchleuchtung völlig normal erscheinen, während ein nussgrosses Aneurysma in die Konkavität des Bogens hineinwachsend den linken Recurrens und den linken Bronchus komprimierte, wovon erst die Autopsie Aufschluss gab.

Unter 46 Fällen grösserer abnormer einseitiger oder beiderseitiger pulsierender Verwölbungen fanden sich 6 beginnende Aneurysmen des Bogens. Da jedoch fast alle 46 Fälle wegen Verdachtes auf Aneurysma zur Untersuchung kamen, ist das Verhältnis sicher nicht richtig und dürfte in Wirklichkeit eine bedeutende Verschiebung zu Gunsten der allgemeinen Aortendehnung erfahren. (Das im wesentlichen gleiche Material des letzten Jahres ist nicht einbegriffen.)

Die Pulsation betreffend verhalten sich die kleinen Bogenaneurysmen in schräger Richtung ähnlich wie die normale Aorta, indem der schärfer konturierte linke Schattenrand meist deutlich, wenn auch mit weniger ausgeprägtem arteriellen Charakter pulsiert, während am linken, der Wirbelsäule parallel ziehenden Rande, wenn er überhaupt von derselben isoliert werden kann, eine Pulsation nur unter ganz besonders günstigen Durchleuchtungsverhältnissen sichtbar ist. (Über die Bedeutung und das eventuelle Fehlen der Pulsation, das bei kleineren Aneurysmen übrigens seltener vorkommt, siehe Seite 167.)

Bezüglich der den Schluckakt begleitenden Aufwärtsbewegung, die bei Bogenaneurysmen wegen der nahen Beziehungen zum linken Hauptbronchus besonders oft vorkommt, desgleichen über Dislokation vergleiche das im Kapitel Trachea und Hauptbronchen Gesagte Seite 47 und 49 ff und Fall 2, 7, 10, 11, 12.

Grosse Bogenaneurysmen.

Bei grösseren Bogenaneurysmen gestaltet sich das schräge Durchleuchtungsbild derart, dass über dem Herzen, ihm weniger gestielt aufsitzend, als bei beginnenden, annähernd runde Schattenmassen auftreten, welche sowohl nach links überhängend in den linken Lungenraum hineinragen, als auch nach rechts hin das helle Mittelfeld überbrücken und ausfüllen und noch ein mehr oder minder grosses Stück der Wirbelsäule bedecken. Niemals füllen sie jedoch den genannten hellen Spalt in der ganzen Höhe des Thorax vollständig aus, immer bleibt der unterste zwischen den Vorhöfen und der Wirbelsäule liegende frei und hell, wenn er nicht von anderer Seite, z. B. durch Dilatation der Vorhöfe verdeckt und verdunkelt wird. (Siehe Fig. 53.)

Die ewig wechselnden klinischen und anatomischen Bilder der Aortenaneurysmen mit ihren unberechenbaren Formen und Wachstumsrichtungen sind, gleich dem jeder Vorhersage spottenden Verlaufe zu bekannt, als dass eine Zurückführung der ebenso wechselvollen radioskopischen Bilder auf einzelne Grundformen von vornherein grosse Bedeutung beanspruchen dürfte. Allein die Erfahrung hat mir eine Regelmässigkeit der Formen gezeigt, die nicht ganz zufällig zu sein scheint. Es zeigten sämtliche reinen Aneurysmen der A. ascendens ein und dieselbe typische Form, nur die Grösse differierte. Tfl. VII, Fig. 6 und Tfl. VI, Fig. 4 zeigen zwei solche Fälle, während in Tfl. V, Fig. 2 der Sack in grosser Ausdehnung der Aorta ascendens und dem Bogen aufsass. Wir sehen in den beiden ersten Fällen auf den sagittalen Bildern beträchtliche, über den rechten Mittelschattenrand hervorragende Schattenmassen, deren Rand oben allmählich aus dem Mittelschatten hervortritt, unten aber rasch in denselben zurückkehrt und sich scharf vom Herzen absetzt. Die Lage des unteren Randes scheint noch dadurch an Bedeutung zu gewinnen, dass die Fälle mit hochliegenden ohne, die mit tiefliegendem unterem Rand mit Aorteninsufficienz einhergingen. Man sieht gleichsam die Dilatation bis an die Aortenwurzel reichen oder nicht. Am Mittelschattenrand besteht regelmässig eine verstärkte Aortenwölbung, welche bei geringen Graden der wohl stets vorhandenen Dislokation des Bogens nach links oder bei grösseren einer wirklichen Dehnung eventuell Einbeziehung des Bogens in den Aneurysmensack entspricht. Letzteres war bei dem in Tfl. V, Fig. 2, 3 abgebildeten Aneurysma der Fall. Ausgangspunkt.

Die schrägen Bilder kleiner Aneurysmen der Aorta ascendens unterscheiden sich von solchen des Bogens dadurch, dass die keulenförmige Anschwellung nicht gestielt, sondern kappenförmig dem Herzen aufsitzt.

Dem normalen Bilde gegenüber sehen wir also nicht eine Verjüngung des Herzschattens nach oben in ein schmales Band, sondern eine mit breiter Basis seinen Vorhofsanteilen aufsitzende Kuppe, die wieder mehr gerade oder nach links oder rechts geneigt ist und auf diese Weise das linke Lungengebiet oder Teile des hellen Mittelfeldes und der Wirbelsäule deckt. In frontaler Richtung erfüllen grössere Aneurysmen der A. ascendens meist das Retrosternalfeld oder verschmälern es von hinten her mit unscharfem, selten pulsierendem Rand.

Trotz eines eminent zahlreichen Aneurysmamaterials habe ich nur wenige der selteneren Aneurysmen der Aorta descendens beobachtet. Die Angaben der Litteratur sind leider auch hier nicht verwertbar.

In einem Fall ging bei sagittaler Strahlenrichtung die linke Mittelschattenkontur aus der wenig verstärkten Bogenwölbung fast geradlinig in den Schatten der Herzspitze über, den mittleren und den Kammerbogen vollständig verdeckend. In frontaler Richtung verdeckte der Sack oben das Retrocardialfeld. Ein anderes Aneurysma der Aorta descendens, das ausserdem den Bogen und ein Stück der Aorta ascendens breit aufsitzend zum Ausgangspunkt hatte, ist als Fall 11, S. 214 (Tfl. V, 2) wiedergegeben und zeigt in seinem linksseitigen Anteil ähnliche Form im Gegensatz zu reinen Bogenaneurysmen (Tfl. VII, 5 und VI, 3, bei denen die Kontur der Vorwölbung unten stets wieder zum Normalen zurückkehrt.

Dass die Erkenntnis des Bestehens eines Aneurysma überhaupt durch die Röntgenoskopie wesentlich gewonnen hat, geht aus dem Gesagten hervor, ebenso aber, dass es auch dem Röntgenverfahren „verborgene“ Aneurysmen giebt, wenn auch viel weniger als zur Zeit, wo die sagittale Durchleuchtung das Um und Auf der röntgenoskopischen Untersuchung des Thorax war. Im kleinsten Mittelschatten des Sagittalbildes ist ja Raum auch für ein grösseres Gebilde, und die ihn seitlich überragenden Bildungen haben bisher mehr zu Irrtümern als zur Erkenntnis geführt.

Die Bestimmung des Ursprunges eines Aneurysma wird wohl nur in den seltensten Fällen dadurch ermöglicht, dass man direkt sieht, wie ein halsartig entspringendes (Fall 8) Aneurysma mit schmaler stielartiger Basis einer bestimmten, sichtbaren Stelle der Aorta aufsitzt. Sie muss vielmehr, abgesehen von den Anhaltspunkten, die aus den beschriebenen typischen

Formen gewonnen werden, in den längst gewohnten Bahnen gehen, deren zwei hauptsächlich in Betracht kommen: 1. Die Lage des direkt wahrnehmbaren Sackes im Thoraxraum und 2. die mittelbaren Symptome der mechanischen Einwirkung auf die Nachbarorgane, die in Verschiebung und Kompression bestehen.

Ad. 1. Direkt wahrnehmbar waren die Säcke vor Röntgen nur durch ihr Anliegen an Thorax- und Trachealwand und die Pulsationsphänomene daselbst. Ob die anliegenden Säcke den gleichen oder einen bedeutend grösseren Umfang hatten, als ihrer wandständigen Fläche entspricht, blieb in weitem Spielraum unentschieden. Dieser Entscheidung sind wir nun erheblich näher gerückt. Die Grössenangaben decken sich, wenn sie richtig gewonnen sind, ungefähr mit den autoptisch eruierten und somit ist auch die Erkenntnis der Beziehungen der in ihrer allgemeinen Lokalisation besser erkennbaren Säcke zu den möglichen Ausgangspunkten sicherer geworden.

Ad. 2. Von den Verdrängungserscheinungen sind die der V. cava descendens (S. 176), der Trachea (S. 46) und des Ösophagus (S. 184), von den Kompressionserscheinungen die an den Hauptbronchen (S. 49) und am Ösophagus (S. 185) radiologisch erkennbar.

Arteria anonyma.

Unter den pathologischen Prozessen dieses Gefässes kommen nur die Aneurysmen in Betracht, weil erst durch diese die Masse des Gefässes jene Grösse erreicht, die nötig ist, um es radioskopisch sichtbar zu machen.[1]) Von ihrer Lage abgesehen, gleichen ihre Eigenschaften vollkommen denen der Aortenaneurysmen. In der Lage ihrer Schatten und gewisser aus ihrer Lage erklärbarer Folgeerscheinungen liegen daher jene Momente, auf die sich die Differenzialdiagnose zu stützen hat. Dabei ist begreiflicherweise ihre Lage umsomehr für den bestimmten Ausgangspunkt verwertbar, je kleiner sie sind, also je weniger Ausgangspunkte in Frage kommen. So kommt es, dass grosse, von der Anonyma ausgehende Säcke kaum je bezüglich ihres Ursprunges richtig erkannt werden können, während für die Lokalisationsdiagnose kleinerer gerade das Röntgenverfahren wesentliche Aufschlüsse gewährt.

Wir werden einen runden oder querovalen, mehrseitig pulsierenden Tumor dann mit grosser Wahrscheinlichkeit für ein Aneurysma der Anonyma halten, wenn er 1. klein ist (bis etwa Apfelgrösse), 2. eine hohe, rechtsseitige Lage im Thorax einnimmt (Schatten im rechten Sternoclavicularwinkel, 3. sich von der Aorta in mehr oder minder deutlicher Grenze isolieren lässt (schräge Durchleuchtungsrichtung), 4. die Trachea nach links verschiebt und 5. den rechten Hauptbronchus komprimiert oder wenigstens die ersteren dieser Symptome zeigt.

Ad. 1. Das Wichtigste derselben ist, dass der an der angegebenen Stelle nachgewiesene pulsierende Tumor klein ist, wodurch die Eventualität thunlichst ausgeschlossen ist, dass er ein abgezweigter kleiner Teil eines im Ganzen anders lokalisierten Tumors ist. Darüber geben aber die bisherigen Methoden keinen Aufschluss. Es bleibt ihnen völlig verborgen, wie weit der Tumor sich im Innern der Brust erstreckt.

Ad. 2. Die röntgenoskopische Untersuchung erlaubt in den meisten Fällen eine allseitige Umgrenzung desselben und damit eine ausreichende approximative Lagebestimmung.

Ad. 3. Ob der pulsierende Tumor von der Aorta halbwegs isolierbar ist, erkennt man in der für die Aorta so bedeutungsvollen 1. schrägen Durchleuchtungsrichtung von links hinten nach rechts vorn. Man sieht dann den normalen oder im Sinne allgemeiner Aortendilatation veränderten Schatten rings von freiem, hellem Lungenfeld umgeben; nur an die rechte Seite seines oberen Endes (Bogen) tritt der auf der Wirbelsäule sichtbare Tumorschatten mehr oder minder nahe heran, verschmilzt wohl auch mit dem Aortenschatten in den helleren Grenzlinien, macht aber eben dadurch, dass ein kontinuierlicher Schattenübergang nicht be-

[1]) In seiner während der Korrektur dieser Arbeit erschienenen Habilitationsschrift bildet Krafft ein Radiogramm eines Falles von hochgradiger Arteriosclerose der A. anonyma und sublaviae ab.

steht, den Eindruck der Selbständigkeit beider Gebilde (Fig. 59, S. 217). Freilich würde ein supponiertes, langgestieltes, nach rechts hin wachsendes Bogenaneurysma das gleiche Bild hervorbringen, der dünne Stiel würde eben weggeleuchtet werden. Oft kommt man über diese Alternative nicht hinaus.

Ad. 4 und 5. Über die radioskopischen Erscheinungen der Bronchostenose und die bei Aneurysma der Anonyma häufige, aus den topographischen Verhältnissen erklärliche Mit-

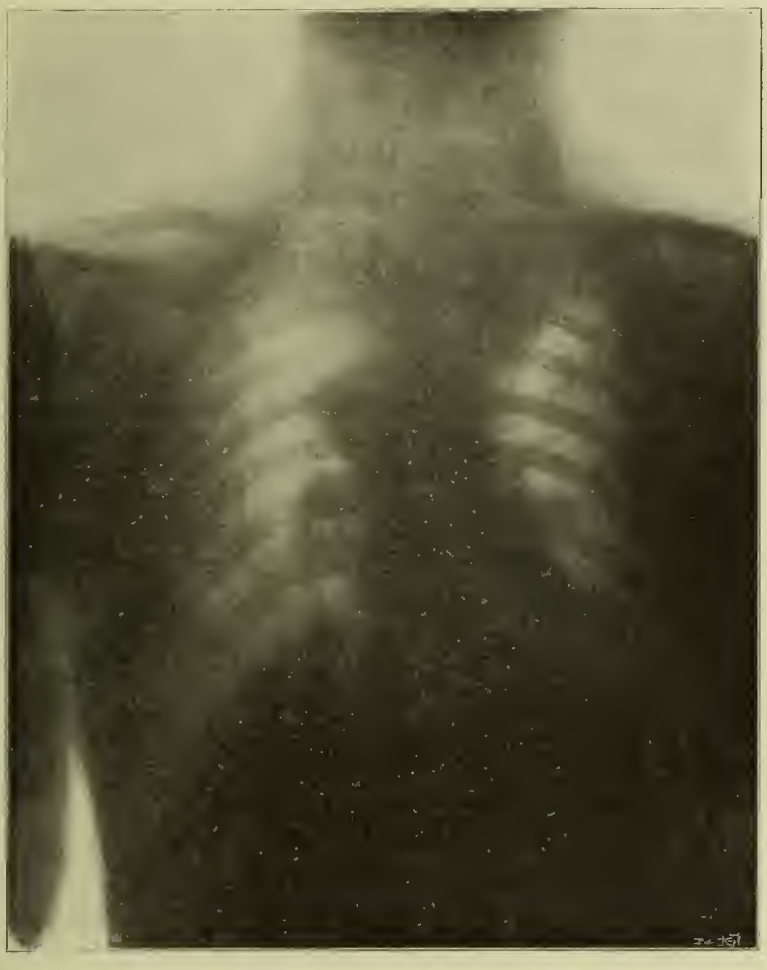

links rechts

Fig. 54.

Ventrodorsales Radiogramm, mittelhohe Röhrenstellung. Aneurysma anonyma (Fall 14, S. 216). Der Winkel zwischen Mittelschatten und rechter Clavicula ist durch eine nach unten aussen scharf begrenzte (pulsierende) Schattenmasse ausgefüllt, welche die Trachea (siehe auch Tfl. VIII, 1 die dorsoventrale Aufnahme des Falles) und den Aortenbogen nach rechts verdrängt. Der letztere erscheint als verstärkte linke Aortenwölbung im Bilde. Der gesamte Mittelschatten nimmt dadurch die Form eines S an. Bezüglich der Isolierung des Aneurysmasackes von der Aorta, siehe Fig. 59, S. 217, derselbe Thorax in der ersten schrägen Richtung.

bewegung [1]) derselben beim Schluckakt, sowie über die Dislokation der Trachea, siehe die Abschnitte: Trachea und Hauptbronchen. Eine für das Aneurysma der A. anonyma anscheinend charakteristische Erscheinung soll noch erwähnt, im übrigen auf Fall No. 14—16, S. 216 ff. verwiesen werden. Es ist die regelmässige, starke Verdrängung des Aortenbogens nach links. Derselbe erscheint dann als Vergrösserung der normalen Aortenwölbung und imponiert leicht als die wichtigste pathologische Veränderung im Bilde (siehe Fig. 54, ferner Tfl. VII, 2 u. 3; Tfl. VIII, 1 und S. 152).

[1]) Holzknecht. Über Mitbewegung eines intrathorac. Tumors beim Schluckakt. Wr. klin. Rundschau, 1900, No. 15.

Vena cava descendens.

Normale Verhältnisse.

Die Vena cava ascendens tritt sofort nach ihrem Durchtritt durch das Zwerchfell in den rechten Vorhof ein. Im Radiogramm des Herzmodelles Fig. 37 ist der Stumpf derselben sichtbar und die Höhe des Zwerchfelles angedeutet, in situ verschwindet sie vollständig unter demselben.

Die Vena cava descendens bildet, wie wir gesehen haben, mit ihrer äusseren Wand den rechten Rand des Mittelschattens der sagittalen Thoraxbilder oberhalb der rechten Vorhofswölbung. Ihre Lage, nahe der vorderen Thoraxwand, bringt es mit sich, dass ihr Schattenrand auf dorsoventralen Bildern näher der Medianlinie liegt als auf ventrodorsalen. Damit nimmt auch die ganze Breite des Mittelschattens, allerdings in asymmetrischer Weise, zu und ab, wie dies bei dem ähnlich gelegenen rechten Vorhof erörtert wurde (S. 125).

Wo die Cava descendens in der 1. schrägen Durchleuchtungsrichtung ihren Ausdruck im Schattenbilde findet, ist nicht völlig aufgeklärt. Zweifellos fällt sie doch wenigstens zum Teil in den Schatten der Aorta ascendens und des Bogens, in das Aortenschattenband, dessen erhebliche Schattentiefe dann durch Deckung zu erklären wäre. Ist die Annahme richtig, dass sie dabei die Aorta bei dieser Strahlenrichtung nach rechts hin überragt, so wäre damit sowohl die geringere Schärfe als auch die undeutliche Pulsation des rechten Randes des Aortenbandes erklärt. Mit den anatomischen Verhältnissen konnte diese Auffassung noch nicht völlig in Einklang gebracht werden.

Bei der 2. schrägen, von rechts hinten nach links vorn ziehenden Projektionsrichtung (Fig. 19, 32, 39, *V. c.*) wird das schmale beiderseits unscharf begrenzte rechts von der Wirbelsäule und parallel zu ihr ziehende Schattenband offenbar durch die V. cava superior gebildet. Es fügt sich mit dem unteren Ende dem jetzt stärker gewölbten Vorhof ein, während der obere in eine knopfförmige Anschwellung ausgeht, die wohl nur zum Teil das Produkt der „Schattendeckung" mit dem Schatten der Clavicula und der ersten Rippe ist. Übrigens ist in dieser Höhe an Stelle der V. cava descendens wohl schon die Vena anonyma dextra und jugularis communis getreten und könnte die genannte Endanschwellung des Bandes durch den Bulbus venae jugularis erzeugt sein.

Normalerweise zeigen sämtliche Schattenränder der V. cava descendens keine pulsatorische Bewegung. Der physiologische negative Puls ist nicht sichtbar. In Fällen erregter Herzaktion glaubt man allerdings pulsatorische und respiratorische Schwankungen zu beobachten, doch reicht unsere Erfahrung zu einer geordneten Darstellung dieser Erscheinungen noch nicht hin.

Wichtige pathologische Veränderungen an der Vena cava descendens sind:

Dislokation der V. cava s.

1. Ihre Verdrängung, besonders nach rechts. In diesem Falle zeigt der Mittelschatten an seiner oberen rechten Kontur, die sonst geradlinig und vertikal verläuft, eine flache, meist herzsystolisch pulsierende Vorwölbung. Die Ursache derselben ist nämlich meist die Erweiterung der Aorta ascendens, am häufigsten in Form der spindelförmigen Dilatation oder die Verdrängung der Aorta nach rechts. Letztere liegt ja (Fig. 10) der Vena cava von innen her unmittelbar an, kann sie verdrängen und kann ihre Pulsation durch diese auf den von ihr gebildeten rechten Mittelschattenrand übertragen. Fast regelmässig wird die V. cava durch Aneurysmen der A. ascendens nach rechts verlagert. In den beiden Fällen liegt die Vorwölbung im Cavarande etwas tiefer als die meist gleichzeitig sichtbare Aortenwölbung der anderen Seite, also etwa in der Höhe des oberen Endes des corpus sterni. Bei Aneurysmen des Bogens, welche sich auch in die rechte Körperhälfte erstrecken, liegt dagegen die Vorwölbung des Cavarandes in der gleichen Höhe wie die Aortenwölbung.

Dilatation der V. cava s.

2. Die abnorme Füllung der V. cava begleitet die allgemeine cardiale Stauung und erreicht häufig hohe Grade (Fig. 44, gestrichelte Linien). Die Veränderung, welche der ganze

Mittelschatten dadurch erfährt, besteht darin, dass seine ganze rechte Kontur parallel zu sich selbst nach aussen verschoben wird, da der rechte Vorhof an der Erweiterung teilnimmt. Der linke bleibt entweder in normaler Lage, oder es macht sich auch eine Verschiebung des linken oberen Mittelschattenrandes geltend, die ebenfalls in der allgemeinen venösen Stauung (Dilatation des linken Vorhofes und der V. anonyma und jugularis sinistra) begründet ist. Der ganze Mittelschatten erscheint daher verbreitert und zwar asymmetrisch, mit überwiegender Beteiligung des rechtsseitigen Anteiles. Die rechte Mittelschattenkontur behält ihren fast geradlinig vertikalen Verlauf mit flachem Vorhofsbogen, weil der wandbildende rechte Vorhof naturgemäss an der Dilatation teilnimmt.

In der ersten schrägen Durchleuchtungsrichtung verändern bei allgemeiner cardialer Stauung die mittleren Teile des Thoraxbildes infolge der Verdeckung durch die erweiterten grossen Gefässe und Vorhöfe ihre bekannten Formationen. Das Aortenschattenband entbehrt scharfer Konturen, es sieht plump und etwas kürzer aus; letzteres wahrscheinlich deshalb, weil seine untersten Anteile durch Grössenzunahme des linken Vorhofes von unten her verdeckt sind. Das helle Mittelfeld ist noch schmäler als sonst, mitunter erst inspiratorisch sichtbar, oft zwar vorhanden aber wie mit einem Schleier bedeckt, im basalen Anteil meist durch die Vorhofsdilatation gedeckt. (Fig. 53, S. 170 und Fig. 38, S. 126.)

In der zweiten schrägen Richtung bestehen ähnliche Verhältnisse, nur wird das Bild durch die überwiegende Verbreiterung des „Schattenbandes der V. cava“ beherrscht. Dasselbe erreicht oft die zwei- bis dreifache Breite und ist nach innen zu minder deutlich als nach aussen hin begrenzt. (Fig. 19, S. 43 und Fig. 39, S. 129.)

In frontaler Richtung tritt bei cardialer Stauung eine Verdunkelung der oberen Hälfte des retrosternalen und eine Verschmälerung des retrocardialen Feldes von vorne her auf. Das letztere verschwindet durch Grössenzunahme der Vorhöfe oft vollständig. (Fig. 14, S. 37 u. 37, S. 125.)

Pulsatorische Bewegungen.

Am rechten Cavarande treten, abgesehen von den bei Stauung häufiger als normalerweise sichtbaren schwachen cardialen und respiratorischen Schwankungen, welche noch nicht genügend studiert sind, zwei deutliche nicht zu übersehende Bewegungserscheinungen pathologischer Natur auf. In den beschriebenen Fällen von Verdrängung der V. cava durch spindelförmige Dilatation und durch Aneurysmen der Aorta sieht man regelmässig eine lebhafte kräftige, wenn auch der Aortenwölbung an Energie nicht ganz gleiche Pulsation im Bereiche des von der verdrängten V. cava gebildeten Randbogens. Der Phase nach ist dieselbe herzsystolisch, es besteht eine scheinbare Gefässdiastole synchron mit dem Spitzenstoss und Carotispuls, respektive mit dem gleichzeitig am Schirm sichtbaren Aortenpuls der linken oberen Vorwölbung. Der Eindruck, den man bei Betrachtung dieses Schirmbildes gewinnt, ist der, dass ein einheitlicher, links von der Aortenwölbung, rechts von der abnormen Cavawölbung gebildeter Sack besteht, wie er bei Aneurysmen nicht selten vorkommt. Die verschieden kräftige Pulsation der beiden Ränder dieses Sackes könnte gegen die Annahme eines Aneurysma nicht ins Feld geführt werden, da die Randpulsation der Aneurysmen in ein und demselben Fall an verschiedenen Stellen verschieden sein, ja stellenweise fehlen kann. Die Unterscheidung liegt daher in der Hand der schrägen Durchleuchtungsrichtung (S. 158). In Fig. 50, S. 155 ist auf die V. cava keine Rücksicht genommen.

Mitgeteilter Aortenpuls.

Positiver Cavapuls.

Bei Insufficienz der Tricuspitalklappen kommt der zuerst von v. Criegern beobachtete herzsystolische Puls des Cavarandes gemeinsam mit dem gleichsinnigen Puls des rechten Vorhofbogens vor. Er besitzt kräftig arteriellen Charakter. Dabei ist meist auch der im Abschnitt Zwerchfell zu erörternde venöse Lebenspuls sichtbar. v. Criegern beschreibt eine kräftige, vom rechten Vorhofbogen angefangen, den ganzen rechten Mittelschatten entlang nach oben ablaufende Welle. Ich konnte in meinen Fällen blos eine am ganzen rechten Mittelschattenrand ungefähr gleichzeitige Pulsation sehen. Die Unterscheidung des positiven Pulses von dem mitgeteilten ist leicht. Dieser beschränkt sich ja auf diejenige Stelle des Cavaschattenrandes, dem die Aorta ascendens anliegt. (Vgl. Fig. 10, S. 29.)

Mediastinale Tumoren.

Gelegentlich der Beschreibung des normalen Thoraxbildes und der normalen Lungen wurde der sogenannten Lungenzeichnung gedacht, welche, vom Hilus ausgehend, vor allem den Gefässen, dann den Bronchien ihren Ursprung verdankt. Am Hilus, wo die Gefässe und Bronchien am stärksten sind und zu beiden Seiten des Herzens, wo die ebenfalls dichtergestellten und stärkeren Gefässe für die Unterlappen verlaufen, kann man die Lungenzeichnung auch am Schirm wahrnehmen, selbst wenn keine pathologischen Einlagerungen zwischen ihnen
Sagittal. stattgefunden haben. Ist dies aber der Fall und zwar am häufigsten in Form vergrösserter und anthrakotischer Lymphdrüsen, was wenigstens in unserer, von Erkrankungen des Respirationstraktes so arg heimgesuchten Stadt ganz gewöhnlich ist, dann sieht man im „Begleitschatten" einige intensiv dunkle und deutlich begrenzte, einzeln oder in Ketten angeordnete, bis nussgrosse Schatten. Von diesen Bildungen bis zu den grossen, eine Thoraxhälfte fast erfüllenden, zeigen die Tumoren des Mediastinums mannigfache Formen.

Form. Die Schattenform der Mediastinaltumoren wird dadurch beherrscht, dass sie sich an den Mittelschatten als Ausgangspunkt gebunden, auf einer Ebene, der lateralen Grenzfläche des Mediastinums entwickeln, etwa so, wie ein Maulwurfshügel auf ebener Erde, der davon abgesehen wechselnde Bilder darbieten kann. In sagittaler Durchleuchtungsrichtung erhält man daher das Bild eines verschieden grossen Kreissegmentes, das mit der Sehne ohne differenzierbare Grenze dem Mittelschatten aufsitzt, während der Bogen als laterale Begrenzung in verschieden starker Krümmung frei im hellen Lungenraum liegt, oben vom Mittelschatten
Ränder. ausgeht und unten wieder zu ihm zurückkehrt. Diese laterale Grenzlinie des Tumorschattens ist entweder überall nach einem Radius gekrümmt, oder sie weicht von dieser gleichmässigen Rundung mehrfach ab, indem sie mit kleinen Abflachungen oder halbkugeligen Vorwölbungen besetzt ist, zwischen denen mehr oder minder tiefe Einsenkungen bestehen, oder es ragen grössere, breit aufsitzende oder gestielte und selbst verzweigte Fortsätze in das helle Lungengebiet als dunkle Schatten hinein, sodass phantastische Bildungen zu stande kommen. Bei allen diesen Formen des lateralen Schattenrandes kann derselbe sich vom angrenzenden Lungenfeld scharflinig, also mit grösstem Helligkeitsunterschied ohne Übergang absetzen, oder die Grenze ist mehr verschwommen, ausgeglichen. Das erstere trifft häufiger bei den gleichmässig gerundeten, das letztere bei den unregelmässig begrenzten zu.

Schattendichte. Die Saturation der Schatten ist im allgemeinen bei denjenigen tiefer, die auch eine grössere frontale Dimension zeigen, offenbar, weil bei diesen meist allseitig wachsenden Tumoren alle Dimensionen in der Regel in einem gewissen Verhältnis stehen und die Saturation bei dem im allgemeinen ziemlich gleichen (etwas über 1 betragenden) spez. Gewicht hauptsächlich von der Sagittalausdehnung des Tumors abhängt. Die Bestimmung der Grösse und Lage der Tumoren geschieht in der bei den Aneurysmen besprochenen Weise. (S. 161.)

Bewegungserscheinungen. Eine respiratorische Bewegung der Tumorschatten in dem bei Lungenherden bekannten Sinne kommt nur selten bei jenen Formen vor, welche z. B. die Bronchien begleitend interstitiell in die Lungen eindringen und sich so einige Beweglichkeit bewahren. Dagegen nehmen alle Mediastinaltumoren an der exspiratorischen Hebung des ganzen Mediastinums beim Husten regelmässig Anteil. Die Hubhöhe ist der der übrigen Mediastinalorgane gleich. An der verschieden grossen inspiratorischen Senkung des Mediastinums, vor allem des Herzens, beteiligen sie sich in verschiedenem Maasse. Bei gleichmässig bogenförmiger lateraler Grenze ist die Konstatierung dieser Mitbewegung mangels eines guten Anhaltspunktes für das Auge schwer. Bezüglich der dabei auftretenden scheinbaren Seitenbewegung, vergl. das S. 51 für das Herz hierüber Gesagte. Zu bemerken ist hierzu nur, dass dabei die unteren Randanteile eines linksseitigen Tumors, welche von aussen oben nach unten innen ziehen, eine dem linken Herzschattenrand entgegengesetzte Scheinbewegung machen, sodass eine scheinbare Drehung des Media-

stinums resultiert. Bei einseitger Bronchostenose nehmen die Tumoren an der lateralen Dislokation der Mediastinalorgane in gleichem Umfang Anteil und da sie oft zugleich die Ursache der Stenosierung sind, so empfiehlt es sich, regelmässig daraufhin zu untersuchen.

Mitgeteilte Pulsation, sei es vom Herzen, sei es von den grossen Gefässen, bemerkt man nicht selten und zwar viel häufiger an kleinen als an grossen. So sieht man relativ häufig die im linken Begleitschatten des Herzens nahe dem Herzschattenrande liegenden Bronchialdrüsenschatten auch dann eine pulsatorische Verschiebung nach links im Momente der Ventrikeldiastole erleiden, wenn sie vom Herzen durch einen Streifen hellen, also lufthältigen Lungengewebes getrennt sind. Das ist besonders bei Einstellung der Röhre rechts hinten unten, also bei Drüsenschatten, die hinter dem linken Ventrikel liegen, der Fall. Da aus obigem Grunde wirklicher pulsatorischer Stoss ausgeschlossen werden kann, muss man annehmen, dass die die Herzaktion begleitende rhythmische Relaxation des dem Herzen anliegenden Lungenparenchyms den nachbarlichen Lymphdrüsen erlaubt, sich, dem Kontraktionszuge der Lunge folgend, rhythmisch lateralwärts zu bewegen. Dilatatorische Pulsation wie bei den den Mediastinaltumoren oft ähnlich gestalteten Aneurysmenschatten, kommt, wenn man von Raritäten, wie der Seite 167 erwähnte Fall, absieht, nicht vor.

Bezüglich der Differenzialdiagnose zwischen Aneurysmen und Tumorschatten lässt sich im allgemeinen folgendes sagen: Einerseits machen nur jene Tumoren grössere Schwierigkeiten, welche gleichmässig gerundet und scharf, nicht verschwommen oder ausgezackt begrenzt sind und anderseits jene Aneurysmen, welche keine dilatatorische oder überhaupt keine Pulsation zeigen und die eine Grösse erreicht haben, welche die Kriterien ihres Zusammenhanges mit der Aorta verwischt. Für den bleibenden, nicht mehr grossen Rest der Fälle fällt die Entscheidung den übrigen klinischen Methoden zu, deren Argumente bekannt sind.

Nächst der Respiration und Herzaktion geht ein dritter Bewegungsimpuls an die intrathoracischen Organe vom Schluckakt aus. Vor allem gehen bei demselben wieder eher die kleineren Tumoren mit als grössere, denen ihre Masse und ihre Befestigungen hinderlich sind. Doch können auch Tumoren von bedeutendem Umfang erhebliche Mitbewegung zeigen.

Über die Art des Zustandekommens und das Untersuchungsverfahren siehe Bewegungserscheinungen beim Schluckakt, S. 47 ff.

Die schrägen Durchleuchtungsrichtungen haben für mediastinale Tumoren nicht entfernt jene Bedeutung, die ihr für Aneurysmen zukommt. Dort oft entscheidend, vermag sie hier selten Neues oder Ergänzendes zu bringen. Der helle Spalt zwischen Wirbelsäule und Gefässsystem, das helle Mittelfeld wird durch sie in verschiedenem, von ihrer Grösse und Lage abhängigen Umfang gedeckt, wenn sie zwischen diesen Gebilden liegen oder rechts vor, resp. links hinter ihnen, da in diesen Fällen, wie die Betrachtung des anatomischen Querschnittes Fig. 11, S. 29 zeigt, ihre Schattenprojektionen in den genannten hellen Spalt fallen. Grössere ragen dabei im Bilde seitlich über die Wirbelsäule nach rechts und über das Aortenband nach links hinaus. Die kleineren und ihre Lokalisationserwägungen sind bei der Schilderung des normalen Bildes der Aorta, für die sie grössere Bedeutung haben als an und für sich, besprochen. (S. 148, 149.) Schräg.

Die frontale Richtung ergänzt die Erkenntnis der Lage des Tumors in der bei den Aneurysmen auseinandergesetzten Weise.

Die Bestimmung des Organes, von dem der Tumor ausgeht, wird durch die radiologischen Bilder meist wenig gefördert. Insbesondere können die gleichmässig gerundeten in grosser Ausdehnung dem Mediastinum aufsitzenden Tumorschatten nicht auf eine circumskripte Ausgangsstelle bezogen werden. Kleinere lassen aus ihrer Höhenlage eine gewisse Beschränkung der Ursprungsmöglichkeiten zu. Eine besondere Beschreibung verdienen die verschiedenen Arten der Mediastinal- und Bronchialdrüsenschatten. Die Unterscheidung der beiden ist, so lange sie klein sind, einfach. Die letzteren lassen zwischen sich und dem Mittelschatten einen meist schmalen, hellen Streifen (lufthaltige Lunge) frei, während die ersteren, soweit sie über- Ausgangspunkt. Lymphdrüsen.

haupt seitlich vom Mittelschatten sichtbar sind, ihm unmittelbar aufsitzen. Für die Bronchialdrüsenintumescenzen ist auch charakteristisch, dass oft, wenn nicht nur die um den Hilus der Lunge liegenden, sondern auch diejenigen in der Umgebung der Bronchien 2. und 3. Ordnung erkrankt sind, baumartig verzweigte Kettenbildungen im Lungengewebe sichtbar werden, ähnlich der Fig. 6, Tfl. I.

Wenn aber nicht, wie im vorhergehenden Falle, zahlreiche Lymphdrüsen erkrankt, sondern blos eine Gruppe, z. B. peribronchialer Drüsen ergriffen sind, so gestalten sich die Verhältnisse verschieden, je nachdem begrenztes oder unbegrenztes Wachstum, fehlende oder bestehende Neigung zur Konfluenz und Neigung zur Zerstörung und Substitution der Nachbargewebe vorhanden ist. Danach findet man einzelne ziemlich deutlich voneinander getrennte verschieden grosse, kreisrunde, wegen ihrer geringen Tiefendimension unscharf begrenzte, dunkle Scheiben, die nur mit ihren verschwommenen Randzonen einander berühren und so als dunkle Kreise in etwas hellerem Felde erscheinen, wenn nur einige nicht konfluierende taubenei- bis kleinapfelgrosse Drüsen bestehen, wie dies bei den leukämischen und pseudoleukämischen Drüsentumoren anfangs der Fall ist. In einem anderen Falle zeigt ein grösserer, z. B. kindskopfgrosser Tumor im allgemeinen eine kreisrunde Kontur, bei genauerer Betrachtung unter Anwendung der Bleiblende oder am Radiogramm sieht man aber, dass seine Grenze gegen die helle Lunge festonartig gezeichnet ist und für seine Entstehung aus konfluierenden Einzeltumoren zeugt. Dieses Verhalten sehen wir bei sekundären oder primären Drüsentumoren maligner Natur und in solchen Fällen, in denen grössere, in Wirklichkeit isolierte Drüsen in grosser Menge derartig dicht gelagert sind, dass die hintereinander liegenden ihre hellen Zwischenräume gegenseitig decken und dadurch den Eindruck des Konfluierens hervorrufen.

Unter den sekundär, seitens maligner Tumoren infizierten, dem Mediastinum angehörigen Drüsen sei noch auf eine häufig wiederkehrende Form hingewiesen, nicht wegen besonderer Qualitäten, sondern weil sie ihrer versteckten Lage zufolge leicht übersehen werden und doch mit Rücksicht auf die häufigen und bedeutungsvollen klinischen Erscheinungen und wegen der Unmöglichkeit einer klinischen Sicherstellung hier wichtig sind. Es handelt sich um die verschieden grossen, oft recht kleinen, bei primären Carcinomen der Speiseröhre und des Magens im oberen Mediastinum befindlichen Drüsentumoren. Klinisch machen sie bekanntermaassen entweder keine Symptome oder sie erzeugen durch Kompression ihrer Nachbarschaft, der Trachea, zu deren Seiten, der Hauptbronchen, um die sie liegen, des N. recurrens, Vagus und der Subclavia, die sie von unten her erreichen, mannigfaltige Symptome, welche bei noch nicht gestellter Hauptdiagnose oft rätselhaft sind. (Fall 22, S. 219). In solchen Fällen sieht man nun häufig den sternoclavicularen Winkel des hellen Lungenfeldes ausgefüllt durch einen Schatten, der nach oben in die Clavicula übergeht oder sie etwas überragt, nach innen vom Mittelschatten nicht differenzierbar ist und nur nach aussen und unten eine schwach gekrümmte, aber deutlich von der hellen Lunge abgesetzte Kontur zeigt. (Tfl. VIII, Fig. 2.) Da nun der Mittelschatten auch normalerweise in dieser Gegend nach oben breiter zu werden beginnt und der genannte Winkel ganz gewöhnlich an Helligkeit gegen das übrige helle Lungenfeld zurücksteht, wird diese Schattenbildung leicht übersehen und es soll darauf besonders geachtet werden. Ist man auch bei darauf gerichteter Aufmerksamkeit im Zweifel, ob man es mit einer normalen oder abnormen Bildung zu thun hat, so unterstützt eine dabei häufig zu beobachtende Erscheinung die Deutung: die Mitbewegung dieser Schattenmasse beim Schluckakt. Diese erklärt sich aus der Abkunft des Schattens leicht. Es zeigt sich dann, dass der schräge untere und laterale Rand im Moment des Schluckens um $^1/_2$ bis 1 cm rasch nach oben innen rückt. Damit ist er als abnorm gekennzeichnet. Das ganze Bild ähnelt, wie man sieht, dem eines kleinen Aneurysma der Anonyma, abgesehen von der Pulsation der äusseren Schattenkontur. Allein, da bei der geringen Ausdehnung und geringen Krümmung dieses Schattenrandes eine all- oder mehrseitige Pulsation leicht fehlen kann, anderseits der unter der A. anonyma und subclavia liegende Tumor auch mitgeteilte Pulsation

erhalten kann und da anderseits die Pulsation auch bei Subclaviaaneurysmen fehlen kann (Beobachtung No. 16), ist die Differenzialdiagnose nicht exakt möglich und muss in die Hände der übrigen diagnostischen Erwägungen gelegt werden. Trotzdem ist der Gewinn, den die Diagnose solcher Fälle aus der röntgenologischen Untersuchung ziehen können, nicht gering anzuschlagen, wie Beobachtungen No. 22, S. 219 und No. 23, S. 220 zeigen.

Retrosternale Struma.

Eine besondere Besprechung verdient ferner die retrosternale Struma, die in sagittaler Richtung die Bilder hochsitzender Mediastinaltumoren erzeugt und bei schräger Durchleuchtung sich folgendermassen darstellt: Fig. 48 zeigt eine solche schematisch. Mit unten abgerundetem, oben nicht abgrenzbarem Ende tritt der Tumor von oben her in der Gegend des nicht sichtbaren Sternum in das rechte Lungenfeld herab und nähert sich in verschiedenem Grade dem Aortenbogen. Beim Schlucken wird er regelmässig deutlich gehoben. Er entfernt sich dabei vom oberen Ende des Schattenbandes der Aorta. In frontaler Richtung erscheinen die retrosternalen Strumen niemals im Retrosternalfeld. Man lasse sich nicht verleiten, dies zu fordern und bei negativem Untersuchungsausfall in frontaler Richtung eine retrosternale Struma auszuschliessen. Der Bereich der retrosternalen Struma ist ja fast stets der Raum hinter dem Manubrium sterni, während der diaskopische Retrosternalraum dem Corpus sterni entspricht.

Wirbeltumor.

Auf tumorartige Bildungen, die ihren Ausgangspunkt von der Wirbelsäule nehmen (ein umfangreiches radiographisches Gebiet) näher einzugehen, erlaubt mir nicht der Rahmen dieser Arbeit; nur deshalb, weil diese mitunter in das Mediastinum und die hellen Lungenfelder hereinreichende Schattenbilder erzeugen, muss der möglichen Verwechslung mit intrathoracischen Bildungen halber ihrer hier kurz gedacht werden. Nur sehr grosse werden bei sagittaler Durchleuchtungsrichtung seitlich vom Mittelschatten einer- oder beiderseits in entsprechender Höhe sichtbar und zeichnen sich dann durch ihre mehr posteriore Lokalisation aus, d. h. sie erscheinen ventrodorsal gesehen kleiner, dunkler und schärfer begrenzt als umgekehrt. Die meisten bleiben im Mittelschatten verborgen, besonders die der unteren Thoraxhälfte im Schatten des Herzens. Dann sind noch die schrägen und die frontalen Richtungen Aufschluss zu geben im stande, die erstere, indem sie zu den Seiten der freigewordenen Wirbelsäule den ganzen Umfang des Tumors zeigt. Man bedient sich dabei sowohl der von links hinten nach rechts vorn, als der entgegengesetzten Durchleuchtungsrichtung. In der frontalen Durchleuchtungsrichtung decken tiefsitzende Wirbeltumoren vor allem die nicht seltenen Senkungsabscesse das Retrosternalfeld. (Thymus s. S. 150.) Dazu Tfl. VIII, 2 bis 6 und Fall 2, S. 207, 22, S. 219, 24 und 25, S. 220.

Der normale Ösophagus.

Dass die normale Speiseröhre, ein häutiges Rohr, in den sagittalen Durchleuchtungsrichtungen keinen distinkten Schatten wirft, ist begreiflich, wenn man bedenkt, dass sie bei diesem Strahlengang in den dichten, durch die Wirbelsäule, das Herz und die grossen Gefässe [1]) bedingten Mittelschatten fällt. Dem Ösophagus fehlt eben gegenüber dem Cirkulationsapparat eine Differenz im spezifischen Gewicht, der Wirbelsäule gegenüber wird die Gewichtsdifferenz nicht durch eine bedeutende Masse des Ösophagus wirksam unterstützt.

Nicht ebenso selbstverständlich ist es, dass ein Schattenbild des Ösophagus auch in den schrägen und transversalen Durchleuchtungsrichtungen nicht entsteht. Eine topographische Erwägung (Fig. 11, S. 30) ergiebt, dass die Projektion der Speiseröhre bei Durchstrahlung von links hinten nach rechts vorn in jenes schmale helle Mittelfeld fallen muss, das normalerweise zwischen dem Wirbelsäulenschatten einerseits und dem Herz- und Gefässschatten anderseits sichtbar ist. Ebenso könnte man bei frontalem Strahlengang die Schattenprojektion

[1]) Das Sternum spielt dabei, wie erörtert, so gut wie keine Rolle.

des Ösophagus im Retrocardialfeld erwarten (Fig. 14, 15, S. 37), wo er als schmales dunkles Band hinter dem Herzschatten vorbeiziehen müsste. Auch das ist nicht der Fall. Erinnern wir uns aber der noch vielmehr auffallenden Thatsache, dass bei diesen beiden Durchleuchtungsrichtungen selbst die Wirbelkörper nur auf guten Radiogrammen und besten Schirmbildern sichtbar sind, sonst aber durchleuchtet, weggeleuchtet werden und so im hellen Mittelfeld, resp. im Retrocardialfeld verschwinden, so begreifen wir das gleiche Verhalten des Ösophagus. Zugleich begreifen wir — ich nehme dieses pathologische Moment hier vorweg, weil es sich auf die gleichen Argumente stützt — dass Tumoren des Ösophagus eine recht erhebliche Masse bilden müssen, bis sie in diesen Durchleuchtungsrichtungen wahrnehmbare Schattenbilder liefern, bis nämlich die Grösse ihrer Strahlenabsorption der der Wirbelsäule gleichkommt. Aus dieser Erwägung, sowie aus praktischen Erfahrungen müssen wir eine Angabe der Litteratur zurückweisen, die von einer sichtbaren, ringförmigen carcinomatösen Infiltration der Speiseröhre zu berichten weiss. Freilich, Schatten, die von Tumoren des Ösophagus herrühren *könnten*, sieht man recht oft. Diese Häufigkeit und der Umstand eben, dass man sie sieht, dass sie nicht unsichtbar bleiben, sprechen für Massen, die der Brustwand näher liegen und veranlasst uns zur Lagebestimmung derselben. Wie oft sekundär infiltrierte carcinomatöse Drüsen bei solchem Vorgehen einen höheren Sitz eines anamnestisch vermuteten Ösophaguscarcinoms anzunehmen verleiten, davon soll noch die Rede sein.

Sondenbild.

Wird in den normalen Ösophagus eine mit schwerer Masse (Bleischrott, Quecksilber) gefüllte Sonde eingeführt, so ist die Silhouette derselben bei jedem Strahlengang als intensiv dunkles, entsprechend breites Band sichtbar. Ohne wesentlichen Unterschied nimmt der Sondenschatten in beiden sagittalen Richtungen folgenden Verlauf: Im Pharynx rechts oder links, den Hals entlang, konstant in der linken Hälfte des Wirbelsäulenschattens verlaufend, zieht er von der oberen Thoraxapertur bis fast zur Zwerchfellkuppel entweder völlig median oder im Bereich des achten Brustwirbels wenig nach rechts verschoben. Kurz bevor er die Zwerchfellkuppel erreicht, wendet sich der Sondenschatten, im Herzschatten liegend, in ziemlich starker Krümmung nach links. Sein weiterer, gut verfolgbarer Verlauf, fällt aus dem Rahmen dieser Betrachtungen.

Auf *frontalen* Durchleuchtungsbildern, wie S. 37, Tfl. VI, 6; VIII, 4, verläuft er im hellen Pharynxraum und am Halse *stets der Wirbelsäule angeschmiegt*, ein Moment, das für die Diagnose der Ösophagusdivertikel Bedeutung hat. Im Thorax angelangt, verläuft der Sondenschatten ziemlich vertikal mit leichter Nachahmung der Dorsalkyphose der Wirbelsäule durch das fast völlig dunkle Feld der oberen Thoraxhälfte und tritt dann in das helle Retrocardialfeld ein. Dieses durchzieht er in der Mitte seines anteroposterioren Durchmessers, immer seine vertikale Richtung beibehaltend. Nur das unterste Stück lenkt etwa handbreit über der unteren durch das Zwerchfell gebildeten Begrenzung des Retrocardialfeldes in sanftem Bogen nach vorne ab und tritt hart am hinteren Herzschattenrande durch das Zwerchfell (tief atmen lassen). Wie wir gesehen haben, zeigt sich bei hierfür geeigneter Kritik der Röhre, dass der helle Retrosternalraum in seiner hinteren Hälfte durch die Reihe der Wirbelkörper gebildet wird. Daraus erklärt sich die Lage des Sondenschattens ungefähr in der Mitte des hellen Raumes.

Viel wichtiger für die Untersuchung des Ösophagus sind zwei weitere Durchleuchtungsrichtungen, bei denen er frei von den dunklen Massen des Mittelschattens auf hellen Grund zu liegen kommt und zwar die oft benutzte von *hinten links nach vorn rechts* und, wegen der posterioren Lage der Speiseröhre noch mehr die entgegengesetzte *von vorne rechts nach hinten links*, bei der der Schirm auf dem Rücken links, also dem Ösophagus am nächsten zu liegen kommt.

Bei der ersteren (Fig. 16, 17, S. 40) tritt der Sondenschatten, links vom Vertebralschatten liegend, in den Thorax und damit in das schmale helle Mittelfeld ein, verläuft aber nicht an

dessen rechter (hinterer) Grenze, sondern durchzieht den hellen Raum in dessen Mitte und gelangt in sanftem Bogen immer mehr an den linken (vorderen) Rand des Mittelfeldes, der unten durch die Vorhöfe gebildet wird. Im untersten Abschnitt nimmt seine Krümmung (nach links vorn) rasch zu und eng an den Herzschatten geschmiegt, verlässt er, schief nach unten und links gerichtet, den Thoraxraum.

In gleichem Verlaufe zieht auf Bildern entgegengesetzten Strahlenganges (Fig. 18, S. 43) der Sondenschatten mitten im hellen Mittelfelde zwischen dem Wirbelsäulenschatten und dem hier minder scharf begrenzten Herz- und Gefässschatten nach abwärts und nach links und tritt nach starker Linkskrümmung eng an den Herzschatten geschmiegt durch das Zwerchfell. Er erscheint in dieser Ansicht nicht auffallend schmäler, dunkler und schärfer konturiert als in der vorherbesprochenen entgegengesetzten. Der wunderliche Umstand, dass in diesen beiden Bildern der Ösophagus anscheinend durch einen hellen Streif von der Wirbelsäule getrennt ist, erklärt sich, wie gesagt, dadurch, dass in dieser Strahlenrichtung die wenig absorbierende Spongiosa der Wirbelkörper völlig weggeleuchtet wird und nur bei Anwendung von Licht bester Kritik auf der Platte und bisweilen am Schirm wahrgenommen werden kann (siehe Tfl. III, 2; VI, 6).

Unteres Drittel.

Da die Durchtrittsstelle durch das Zwerchfell nicht auf der Höhe der Kuppel, sondern am hinteren Abhang derselben liegt, so ist bei den schrägen Durchleuchtungsrichtungen die Höhe, in der die Röhre steht, nicht gleichgiltig (vgl. Fig. 1). Bei tiefer Stellung rechts vor der Brust projiziert sich die Zwerchfellkuppe weit nach oben und deckt den untersten Teil des Ösophagus mit ihrem Schatten zu. In hoher Stellung links hinter dem Rücken projiziert die Röhre das gleiche Stück des Ösophagus auf das Zwerchfell statt auf den Schirm. In beiden Fällen bleibt es unsichtbar. Will man es nicht übersehen, so muss die Röhre tiefgestellt werden, wenn sie hinten, hoch, wenn sie vorne steht. Die vorstehenden Erörterungen gelten nur für eine ganz bestimmte Richtung der schrägen Durchleuchtung. Der unterste Sondenanteil schmiegt sich nämlich nur bei einem ganz bestimmten Drehungswinkel um die Vertikalachse des Patienten dem Herzen an. Verfolgen wir, um uns dies klar zu machen, die Veränderung, welche das Thoraxbild bei eingeführter Sonde erleidet, wenn wir aus der sagittalen Richtung durch langsame Linksdrehung des Patienten in die schräge Richtung übergehen, wie wir dies beim Studium des Aortenschattenbandes gethan haben. Gleichgiltig, welche von den beiden sagittalen Richtungen wir als Ausgangsstellung gewählt haben, erkennen wir das untere Ende des Sondenschattens zuerst ungefähr in der Medianlinie mitten im Herzschatten. Der rechte Rand desselben, der durch den rechten Vorhof beigestellt wird, überragt den Sondenschatten weit nach rechts. Drehen wir nun den Patienten um seine Längsachse langsam nach links, so rückt der Herzschatten ebenfalls langsam nach links und die ruhig bleibende Sonde kommt immer näher dem rechten Herzschattenrand zu liegen. Endlich tritt sie bei genügendem Drehungswinkel aus dem Herzschatten hervor und wir haben jetzt das oben beschriebene Bild vor uns: Der Sondenschatten schmiegt sich enge an den Schatten des rechten Vorhofes an. Drehen wir nun den Patienten in der gleichen Richtung weiter, so entfernt sich die Sonde nicht vom Herzschatten, sondern tritt wieder in denselben ein, resp. ein rückwärtiger Herzanteil, anatomischen Querschnitten nach zu urteilen der linke Vorhof, deckt nun von hinten den Ösophagus, so wie ihn früher von vorne der rechte Vorhof gedeckt hatte. Diese Verhältnisse werden später Verwertung finden.

Bewegungserscheinungen.

Der Sondenschatten und somit auch der Ösophagus verhält sich, abgesehen von der nicht sichtbaren, peristaltischen Bewegung völlig ruhig. Nur dort, wo er sich an den hinteren Schattenrand des Herzens anschmiegt, sieht man pulsatorische Bewegung. Im Momente der Systole der Ventrikel (Kontrolle am Spitzenstoss oder Carotispuls) bewegt sich die Sonde mit ziemlich energischem Stoss nach rückwärts (rechts im Bilde) gegen den Wirbelsäulenschatten hin. Als bewegende Kräfte kommen in der fraglichen Gegend die Aorta, der linke Ventrikel und

der linke Vorhof in Betracht. Die Aorta kann dem Ösophagus nur einen pulsatorischen Stoss nach vorne (links im Bilde) mitteilen, die Richtung der deutlichen, kräftigen, rhythmischen Bewegung des untersten Ösophagusabschnittes stimmt daher nur mit dem Ventrikel oder Vorhof überein. Da sie nun herzsystolisch erfolgt (synchron mit dem Spitzenstoss), kann wohl nur der Vorhof ihre Ursache sein.

Speisen gewöhnlicher Art werden während des Schluckaktes nicht wahrgenommen. Die geringe Absorptionskraft, sowie die Schnelligkeit, mit der sie den normalen Ösophagus durchlaufen, verhindern ihre Wahrnehmung. Alle beschriebenen Schirmbilder erfahren durch Verwendung der Bleiblende mindestens eine erhebliche Verbesserung.

Der Ösophagus unter pathologischen Verhältnissen.

Fremdkörper.

Von den verschluckten und in der Speiseröhre steckengebliebenen Fremdkörpern (Knöpfe, Münzen, künstliche Gebisse, Knochen, Nadeln etc.) sind nur die metallischen und auch von diesen nur die voluminösen bei sagittalen Strahlenrichtungen sichtbar. Ihre Schatten liegen dann im Mittelschatten des Thorax und man begreift, dass solche von geringem Volumen und spez. Gewicht in demselben leicht untergehen. In der ersten und der ihr entgegengesetzten schrägen Durchleuchtungsrichtung liegen sie aber frei im hellen Mittelfelde. In jedem Falle aber empfiehlt es sich, nach dem Fremdkörper in allen Durchleuchtungsrichtungen zu suchen und zu konstatieren, ob sie überall mit der bekannten Lage der Sonde, dem Vorbilde aller Fremdkörper im Ösophagus übereinstimmt. Wenn die Fremdkörper aus spez. leichteren Substanzen (Gebisse etc.) bestehen, so können sie nur in den schrägen Richtungen aufgefunden werden. Das Gebiss in Tfl. III, Fig. 2 war in sagittalen Bildern unsichtbar. Sind sie spez. leichter als Wasser, so ist auch diese Hoffnung vergebens, doch bleibt noch die Möglichkeit übrig, sie an den Erscheinungen der Stenosierung zu erkennen. Die in diesem Falle anzuwendenden Methoden siehe unter Ösophagusstenose.

Verlagerung des Ösophagus.

Die einfache, mechanische Verlagerung der Speiseröhre ist, wie die Pathologie lehrt und wie vor allem durch Gefrierschnitte erhärtet wurde, recht häufig und erreicht oft, ohne dass nennenswerte Schlingbeschwerden auftreten, die höchsten Grade. Sie ist die Folge der Verziehung oder Verdrängung des ganzen Mediastinums oder einzelner Teile desselben einerseits durch Schrumpfungsprozesse, anderseits durch pleurale Ergüsse, Pneumothorax, Tumoren des Mediastinums und der Wirbelsäule und am häufigsten durch Aneurysmen der Aorta. Dieselben kommen ja räumlich mit dem Ösophagus in Kollision. Ihre Tendenz, die harten Gebilde zu usurieren, die weichen zu verlagern, zeigt sich auch darin, dass Stenosen des Ösophagus sowie Perforation in denselben bei Aneurysma relativ selten sind und wohl nur dann entstehen, wenn der Ösophagus sozusagen keinen Ausweg findet. Da die einfache Deviation keine Beschwerden macht, und da sie mit den bisher üblichen Methoden nicht erkennbar ist, hatte sie nur die Bedeutung eines autoptischen Nebenbefundes, der übrigens nur bei sorgfältiger Autopsie oder bei hochgradigen Fällen erhoben wird. Bei der radioskopischen Sondenuntersuchung nimmt bei Ösophagusverlagerung der Sondenschatten in einer oder mehreren Durchleuchtungsrichtungen einen Verlauf, der von dem geschilderten normalen abweicht. Besondere Bedeutung gewinnt ein derartiger positiver Befund dann, wenn ein im Mediastinum liegender Tumor nicht, oder nicht mit überzeugender Deutlichkeit sichtbar ist. Trotzdem wird diese Untersuchungsmethode wohl nie in grossem Umfange geübt werden wegen ihrer Unannehmlichkeit für den Patienten und der Unmöglichkeit für den Arzt, den Patienten im Dunkeln gehörig zu überwachen, vorzüglich aber deshalb, weil die Indikation zur Anwendung jedes Sondierungsverfahrens bei Verdacht auf Verlagerung der Speiseröhre durch die häufige

Unmöglichkeit, ein Aortenaneurysma völlig auszuschliessen, wesentlich eingeschränkt wird. Alle diese Bedenken werden aber umgangen, wenn man sich der unter Ösophagus-Stenose beschriebenen Methode bedient, welche darauf beruht, dass ein aus spezifisch schwerer und unschädlicher Substanz bestehender Bissen auf seinem ganzen Weg durch den Thorax gesehen wird.

Tumoren des Ösophagus.

Die Thatsache, dass ein im Thorax sichtbarer Tumor dem Ösophagus angehört, kann durch die einfache Radioskopie selbstverständlich nicht festgestellt werden. Im besten Fall kann die Entscheidung dahin gehen, dass im Bereich der vorderen Fläche der Wirbelsäule eine schattengebende Masse liegt, über deren Ursprung (Wirbelsäule, Ösophagus und andere umliegende Organe) nichts ausgesagt werden kann. Ein solcher objektiver Befund ergänzt aber immerhin in dankenswerter Weise die sonstigen subjektiven Erscheinungen des Falles. Er gilt dann als feststehend, wenn ein Schatten in den beiden sagittalen Durchleuchtungsrichtungen rechts oder links neben dem Mittelschatten in mittlerer Tiefe des Thorax (hinten und vorn gleich gross, gleich dunkel und gleich scharf konturiert) in das helle Lungenfeld vorragt und wenn in den beiden oben genannten schrägen Richtungen das helle Mittelfeld in der Höhe des vorhin konstatierten Schattens zum Teil oder vollständig durch eine Schattenmasse verdeckt ist.

Carcinom.

Von den in Betracht kommenden Tumoren des Ösophagus spielt das Carcinom die Hauptrolle. Selbstverständlich bieten die radioskopischen Befunde nichts Charakteristisches hierfür. Bemerkenswert ist die Erfahrung bei Untersuchung von anderweitig sichergestellten Carcinomen, dass unter diesen nur höchst selten eines als Tumorschatten wahrgenommen wurde. Für die sagittalen Durchleuchtungsrichtungen haben sie meist zu wenig Breite, um seitlich vom Mittelschatten zu erscheinen, für die schrägen zu wenig Tiefe, um dem Schicksal der Wirbelkörper, „weggeleuchtet" zu werden, zu entgehen. Ein positiver Befund wird dabei noch dadurch unsicher, dass bei schräger Durchleuchtung im hellen Mittelfeld schattengebende Massen, die nach ihrer Lokalisation nicht gegen den Ösophagus als Ursprung sprechen, recht häufig vorkommen und meist auf vergrösserte Mediastinaldrüsen zu beziehen sind.

Eine nicht unwesentliche Förderung erfährt ein solcher Fall aus den örtlichen Beziehungen, in welche bei der Sondenuntersuchung der Sondenschatten zum Tumorschatten tritt. — Wird die Sonde von ihrem gewöhnlichen Wege abgelenkt, so dass sie im Bogen über einen Rand des Tumorschattens gespannt erscheint, so liegt die Annahme der Verdrängung durch einen nur einer Seite des Ösophagus oder ihm gar nicht angehörigen Tumors nahe. Wenn dagegen der Sondenschatten mitten in den Tumorschatten fällt, so muss erst noch durch kleine Drehbewegung des Patienten konstatiert werden, ob der Tumor nicht vor oder hinter der Sonde liegt. Im ersten Falle entfernt er sich nämlich, wenn der Patient gedreht wird, vom Sondenschatten und zwar in der der Drehung gleichsinnigen Richtung, im zweiten in entgegengesetzter.

Erfährt die Sonde bei der Einführung einen Widerstand und sieht man ihr unteres Ende im Bereiche des Tumorschattens, so ist damit natürlich für die Annahme des Zusammenhanges des Tumor mit dem Ösophagus noch mehr gewonnen. Sowohl bei der Verlagerung als auch bei Tumoren in der fraglichen Gegend wird mit Erfolg statt der Kombination von Durchleuchtung und Sondierung die oben angedeutete Sichtbarkeit schwerer Bissen benützt.

Ösophagus-Stenose.

Wir kommen zu den Störungen der Wegsamkeit der Speiseröhre.[1]) Besteht eine Stenose, gleichgiltig, ob durch Obstruktion (Fremdkörper), durch Kompression oder Striktur bedingt, so giebt über die Lokalisation und den Grad derselben die gewöhnliche Sondenuntersuchung ziemlich genauen Aufschluss. Die radioskopische Sondenuntersuchung ergänzt denselben mehrfach.

Die Beurteilung des Sitzes der Stenose nach der Entfernung von der Zahnreihe in Centimetern ist bei der Biegsamkeit der Sonde und schwankenden Länge des Ösophagus

[1]) Den folgenden Ausführungen liegt die Arbeit des Verfassers: Zur Diagnose der Ösophagusstenose, Deutsche Wochenschrift 1900, No. 36 zu Grunde.

ungenau. Radioskopisch sehen wir das untere Ende der Sonde direkt, und können seine Höhe mit dem Paralleloskop senkrecht auf die Thoraxfläche projizieren. Besonders aber können wir genaue Angaben über die Nachbarschaft der stenosierten Stelle machen, sei es, dass diese in normalen Organen, sei es, dass sie in abnormen Bildungen besteht, was in einzelnen Fällen Bedeutung für die Erkenntnis der Ätiologie gewonnen hat.

Sonden. Als schwere Sonden wurden zuerst von Rosenfeld-Breslau gewöhnliche an beiden Enden geschlossene Gummischläuche angegeben, welche zu $^1/_4$ bis $^1/_3$ mit Quecksilber oder feinem Bleischrot gefüllt sind. Vor der Verwendung lässt man den Inhalt in das eine Sondenende laufen und führt das andere, leere Ende in gewöhnlicher Weise ein. Hierauf hebt man das äussere gefüllte Ende langsam in die Höhe, hält es fest in der Hand und bringt den Inhalt so in das eingeführte Sondenende. Ich verwende eine hohle, mit feinem Bleischrot vollständig erfüllte englische Bougie, welche vor der Benutzung in heissem Wasser erweicht wird. Die Einführung solcher schwerer Sonden bedeutet durchaus keine Vermehrung der Gefahren der Sondierung. Mein Exemplar wurde sogar für gewöhnliche Bougierung ohne Absicht auf die Radioskopie angefertigt und zwar ausgehend von dem Gedanken, dass es schonender für die Ösophaguswand sei, das untere Ende der Sonde durch ihr Eigengewicht sinken zu lassen, als es von oben her vorwärts zu schieben. Weniger empfehlenswert erscheint mir wegen ihrer geringen Metallmasse eine überzogene Drahtspirale zu sein. Gewöhnliche Schlundsonden, mit einem Endknopf aus Metall versehen, sind unzweckmässig, da man sich der Möglichkeit begiebt, den Verlauf des Ösophagus oberhalb der Stenose zu beurteilen, wenn man nicht während der Einführung durchleuchten will, was schwierig ist.

Man führt die Sonde vorher so weit als möglich ein. Ist dann der Patient überhaupt im stande, einige Zeit die Sonde zu behalten, dann kann er damit auch vor der Röhre stehen oder sitzen. Er hält dabei die Sonde vor dem Munde fest. Zur Sicherheit sei an diesem Ende eine Schlinge aus Catgut befestigt, die über den Kopf des Patienten geworfen wird.

Das Verfahren hat sich jedoch nicht eingebürgert. In den meisten Röntgenzimmern findet sich nicht einmal eine solche mit Bleischrot oder Quecksilber gefüllte Sonde. Die Ursache davon liegt in mancherlei Umständen. Relativ wenige Patienten vertragen die einmalige diagnostische Sonderung so gut, dass sie mit der Sonde im Ösophagus einige Zeit hinter dem Fluorescenzschirm stehen können und für den Arzt ist es ein peinliches Gefühl, den Patienten in dieser Situation wegen der Verdunkelung des Zimmers nicht überwachen zu können. Lange Zeit therapeutisch bougierte Patienten können dieser Untersuchung freilich leicht und unbedenklich unterzogen werden, aber gerade diese kommen hier weniger in Betracht. Gegenüber diesen Schwierigkeiten muss der Nutzen der Methode dort, wo die einfache Sondierung schon positives Resultat ergeben hat, gering genannt werden.

Füllung der Stenose mit Wismuth. Die im Folgenden geschilderte Methode vermeidet die Sondierung mit ihren Gefahren und Unannehmlichkeiten für den Patient und Arzt, behält aber ihren topisch-diagnostischen Wert bei.

Es lag nahe, nach Art der von Boas und Levy-Dorn empfohlenen unlöslichen, mit metallischem Wismuth gefüllten Kapseln für Magendarmuntersuchungen [1]) schwere, radioskopisch sichtbare Bissen schlucken zu lassen, die den Ort einer Stenose, in der sie stecken bleiben, erkennen lassen. Selbstverständlich konnten die Boas'schen Kapseln nicht verwendet werden. Ihr Nachteil besteht ja eben darin, dass sie bei Verdacht auf eine Stenose des Verdauungstraktes wegen der Gefahr eines vollständigen Verschlusses nicht oder höchstens kurz vor der Laparatomie verwendet werden dürfen.

Eine weitere Schwierigkeit besteht darin, dass man schwere Bissen bei der gewöhnlichen sagittalen Durchleuchtungsrichtung nicht sieht, besonders wenn man ihre Lage nicht kennt, weil sie, der Lage des Ösophagus entsprechend, gerade in dem dichtesten Anteil des Mittelschattens fallen, während die Sonde auch durch dichtere Schatten hindurch verfolgt werden kann. Nun giebt es aber, wie wir gesehen haben, eine Durchleuchtungsrichtung, in der die Speiseröhre so liegt, dass die Wirbelsäule und das Gefässsystem ihre dichten Schatten nicht mit dem Ösophagus zusammen projizieren, sondern rechts und links im Bilde zur Seite treten lassen. In der ersten schrägen Durchleuchtungsrichtung liegt ja der Ort der Pro-

[1]) Boas und Levy-Dorn, Deutsche med. Wochenschrift, 1898, No. 2.

jektion des Osophagus im hellen Mittelfeld, in diesem erscheint das Schattenbild der schweren Sonde und hier kann ein steckengebliebener schwerer Bissen auf hellem Grunde deutlich als dunkler Fleck gesehen werden. — Die gleichen Vorteile bietet die entgegengesetzte Durchleuchtungsrichtung von vorne rechts nach hinten links. Die zu besprechende Methode, welche in Füllung oder Auskleidung der Stenose mit verschlucktem Wismuth besteht, führe ich in drei Modifikationen aus, wodurch die meisten Aufschlüsse gewonnen werden.

Man kann und wird sich auch in praxi auf die zweite beschränken und hört im allgemeinen bei derjenigen auf, welche positives Resultat ergiebt.

I. Probe: 1—2 gr Bismuthum subnitricum werden in 100 gr Wasser, in dem sie unlöslich sind, zur Schüttelmixtur angerührt und vom Patienten unter beständigem Schütteln schluckweise getrunken. Besteht eine Stenose höheren Grades, so dass Flüssigkeit sie langsamer passiert als normalerweise, so reicht die Zeit, welche die Mixtur über der Stenose verweilt, hin, um das Wismuthpulver sich absetzen zu lassen. Dieses beschlägt dann die Wände der stenosierten Stelle und lagert sich in mehr oder minder grosser Menge in derselben ab. Wird nun der Patient in sagittaler Richtung durchleuchtet, so kann das abgelagerte Wismuth kaum je im Mittelschatten erkannt werden. Höchstens sieht man es undeutlich bei hoch über dem Herzen sitzender Stenose, wo der Mittelschatten wenig intensiv ist. Auch die frontale Richtung giebt nur selten ein deutliches Bild, vielmehr kommen für unseren Zweck nur die beiden schrägen Richtungen in Betracht, die oben erwähnt wurden. Man stellt also ohne Verzug den Patienten mit dem Gesicht zur Röhre, rückt diese vor seine rechte Schulter und durchsucht mit dem Fluorescenzschirm links am Rücken und unter Anwendung der Bleiblende das ganze helle Mittelfeld zwischen Wirbelsäulenschatten einerseits und Herz- und Gefäss-Schatten anderseits. Man findet dann im positiven Falle an irgend einer Stelle desselben entweder einen tiefdunklen Streif von verschiedener Länge und Breite, dem röhrenförmigen Wismuthbeschlag resp. Ausguss der stenosierten Stelle (s. Fig. 55), oder einen dunklen Fleck, das oberhalb der undurchgängigen Stelle abgelagerte Wismuth (vergl. Fall 19, S. 218). Die Breite und Länge des Ausgusses giebt, der Projektion entsprechend reduziert, ein Maass der wirklichen Länge und der Weite der Stenose. Bezüglich des letzteren lässt sich schon aus dem positiven Ausfall dieser Probe an sich auf einen hohen Grad schliessen, da der Mechanismus derselben voraussetzt, dass verschluckte Flüssigkeit erheblich länger als normal in und über der Stenose verweilt.

Da übrigens auch normalerweise bekanntlich ein kurzes Verweilen geschluckter Flüssigkeit an den drei engsten Stellen des Ösophagus stattfindet, und daraus die Frage entsteht, ob nicht diese Zeit hinreicht, um das Wismuthpulver aus der Mixtur ausfallen zu lassen, habe ich an einer grösseren Anzahl gesunder Personen diese und die folgenden Proben ausgeführt. Der sichtbare Bolus durchläuft den intrathoracischen Abschnitt des Ösophagus normalerweise in der kurzen Zeit von 2—3 Sekunden und zwar nicht stossweise, sondern in gleichmässigem Zuge. Nur an 2 Stellen, in der Gegend der Bifurkation und am Zwerchfell, mässigt er etwas seine Geschwindigkeit. Dagegen kommt es vor, dass grosse, trockene Bissen an diesen Stellen auch normalerweise einige Sekunden verweilen, wobei Druckgefühl besteht. Flüssigkeiten scheinen durch das normale Rohr so schnell und in so dünner Säule gespritzt zu werden, dass ihre Schatten am Schirm nicht gesehen werden können.

Was die Schnelligkeit betrifft, in der der Patient die gewöhnliche Menge der Mixtur (100 ccm) nehmen soll, so lässt man sich vom Einzelfalle leiten. Bei so hochgradiger Stenose, wie sie für diese Probe in Betracht kommt, regurgitieren grössere, auf einmal genommene Flüssigkeitsquantitäten häufig, offenbar dann, wenn wegen raschem Entstehens und kurzen Bestehens der Stenose sich keine erhebliche Dilatation oberhalb derselben ausgebildet hat, oder von vornherein eine bedeutende Reizbarkeit des Ösophagus bestand. Hier ist nur das schluckweise Einnehmen möglich (Fall 19). Werden aber grössere Mengen vertragen, so empfiehlt es sich, die Mixtur so schnell als möglich trinken zu lassen.

Da eine hochgradige Stenose die Voraussetzung dieser Probe ist, so bleibt sie häufig resultatlos. Fall 17, 18. Aber auch im anderen Falle schliesst man zweckmässig die nächste an.

II. Probe: Der Patient hält einen Löffel in der Hand, auf dem 1 gr Bismuthum subnitricum in Oblate in gewöhnlicher Weise eingeschlagen liegt. Nun wird das Instrumentarium in Funktion gesetzt und der Patient in solche Stellung gebracht, dass die Röhre vor seiner rechten Schulter steht und die Strahlen seine Brust von rechts vorne oben nach links hinten unten durchdringen.

Hat sich das Auge des Arztes inzwischen an die Dunkelheit gewöhnt, ist das helle Mittelfeld richtig eingestellt und ist die Bleiblende zur Hand, so lässt man den Patienten das Wismuthpulver eventuell mit wenig Wasser nehmen.[1]) Sofort sucht man rasch mit der Blende das helle Mittelfeld in ganzer Länge ab, das unterste Ende unter geringem Hin- und Herdrehen des

Fig. 55.

Schirmpause (vergleiche die unverwischte Schirmpause Fig. 59). Durchleuchtungsrichtung von hinten links nach vorn rechts. Am Aortenbogen ein Wismuthholm mit schmalem Fortsatz nach unten. Tiefer unten ein ebensolcher mit abgerissenem Fortsatz. Ein dritter streifenförmiger Wismuthausguss trägt am oberen Ende den becherförmigen Ausguss einer Dilatation. Die beiden letzten sind in das Original eingetragen.

Patienten, um den Ösophagus vom Herzschatten, in dem das Wismuth nicht zu sehen wäre, frei zu erhalten. Man findet dann im positiven Falle in irgend einer Höhe des hellen Mittelfeldes einen anfangs scharf konturierten, intensiv dunklen mehr oder minder runden Fleck auf hellem Grunde, der entweder unbeweglich in seiner Lage verharrt oder zweierlei Bewegungen ausführt. Bei einiger Geschicklichkeit lässt er sich auch vom Halse her mit der Blende verfolgen.

In dem einen Falle streckt er nach unten einen schmäleren Fortsatz aus, dieser verlängert sich auf eine gewisse Ausdehnung, kann dann vom oberen, der seine Lage innehält und sich blos verkleinert, abreissen und sofort, oder nach weiterem, langsamem Tiefertreten plötzlich blitzartig nach abwärts verschwinden, worauf in einiger Zeit mit oder ohne Nach-

[1]) In Fällen nicht sehr enger Stenose vermag schon ein gleichzeitiger Schluck Wassers das Steckenbleiben des Bissens zu verhindern. Man lasse lieber den Patienten blos vorher die Mundhöhle befeuchten.

trinken von Wasser der zurückgebliebene Teil des Fleckes den gleichen Weg nimmt (s. Fig. 55 und Fall 17). Die Erscheinung kann auch ohne Teilung des Fleckes, blos unter Streckung und Verschmälerung vor sich gehen. Die Distanz zwischen dem zu Beginn erreichten tiefsten Punkte und dem Punkte, von dem aus der Fleck blitzartig nach abwärts verschwindet, giebt in perspektischer Verlängerung die Lage an, in der die Stenose zu- und dann wenig abnimmt. Der Bolus bewegt sich offenbar von der Stelle an rasch nach abwärts, wo er bei freier Passage von normal funktionierender Ösophagus-Muskulatur erfasst wird. Deshalb wird die Länge der Stenose wohl meist zu kurz angegeben werden und man bezeichne daher das gewonnene Längenmass mit entsprechender Reduktion der perspektivischen Verlängerung (Multiplikation mit $^3/_4$, siehe Fall 19) als Minimum oder ohne eine solche als wirkliche aproximative Länge. Tritt der Fall ein, dass der Wismuthbolus an einer Stelle stecken bleibt und nach einiger Zeit ruhigen Liegens plötzlich ohne vorhergehende Wanderung nach unten verschwindet, so muss wohl — ich habe einen solchen Fall nicht gesehen — nebst einer kurzen Striktur auch an Ösophaguskrampf, gleichgiltig welcher Ursache, gedacht werden. Liegt die Stenose am untersten, intrathoracischen Teil des Ösophagus, so ist der Beginn der Stenose wohl zu erkennen, das Ende aber nur dann, wenn es oberhalb des Zwerchfelles liegt. Im anderen Fall tritt der Bolus langsam in den Leberschatten ein und ist bei seinem Verschwinden, durch welches das Ende der Stenose bezeichnet wird, nicht mehr zu sehen. Bezüglich der vollständig subphrenischen Stenose, siehe unten. (Fall 18).

Während der sichtbare Bolus die Stenose passiert, giebt der Patient an, allmählich steigenden Druckschmerz verschiedenen Grades zu empfinden, der mit dem Verschwinden des Bolus nach unten plötzlich aufhört. Doch habe ich seit meiner letzten Mitteilung hierüber Fälle von Stenose ohne subjektive Sensation beim Steckenbleiben und der Passage des Bolus gesehen.

Eine zweite Bewegungserscheinung besteht darin, dass der Fleck, von der tiefsten Stelle, die er sofort erreicht hat, ziemlich rasch, stossweise um 2—10 cm nach aufwärts steigt um dann langsam wieder an die tiefste Stelle zurückzukehren. Dieses Spiel wiederholt sich ziemlich rhythmisch 3—6 mal in der Minute.[1]) Währenddessen wird der anfangs scharf konturierte intensiv dunkle Fleck verwaschen, zerbröckelt, einzelne Teile treten tiefer und durchsetzen die Stenose in ähnlicher Weise, wie dies vorhin beschrieben wurde. Während der Beobachtung zeichnet man auf einer vorher in den Rahmen des Fluorescenzschirmes eingelegten Glastafel die anfangs erreichte, tiefste Stelle des Wismuthbolus, seine Breite an verschiedenen Stellen des Durchtrittes und den Punkt ein, von dem aus der Bissen verschwindet.

Kommt man mit dieser Probe, was bei Stenosen mittleren Grades gewöhnlich der Fall ist, zum Ziel, so bringt die dritte keine weiteren Aufschlüsse, wenn man sie nicht aus anderen Gründen ausführt.

III. Probe: Fällt die zweite Probe aber negativ aus, was nur in der Minderzahl der Fälle wirklicher Stenose zutrifft, dann lasse man den Patienten nach den gleichen Vorbereitungen ohne zu verdunkeln ein Stück Semmel oder gut ausgebackenes feines Weissbrot ohne Kruste schlucken. Die Grösse desselben, sowie die Stärke des Einspeichelns und Kauens lasse man den Patienten nach eigener Erfahrung so wählen, dass beim Verschlucken das ihm bekannte Gefühl von Druck oder Steckenbleiben eintritt. Macht er nach dem Schlucken diese Angabe (diese Empfindung kann übrigens auch fehlen), dann lässt man wie bei der zweiten Probe das bereit gehaltene Wismuth in Oblate mit oder ohne wenig Wasser nehmen und verfährt weiter in der gleichen Weise. Im positiven Falle sieht man wie vorhin einen dunklen Fleck, den Wismuthbolus irgendwo im hellen Mittelfelde (vergl. Fall 17), der die gleichen Bewegungen wie oben geschildert ausführt und nur meist langsamer nach abwärts tritt, wobei er unscharf und vielfach zerbröckelt wird, meist sogar ganz zerfliesst. Bewegt er sich überhaupt nicht

[1]) Eine ausreichende Erklärung dieses Phänomenes, das offenbar mit der Ösophagusperistaltik zusammenhängt, besonders bezüglich des Aufwärtssteigens, vermag ich nicht zu geben.

nach abwärts und besteht heftiges Druckgefühl oder Schmerz, so lässt man Wasser nachtrinken und entlässt den Patienten nicht früher, als bis das Druckgefühl verschwunden ist. Semmel oder ausgebackenes Weissbrot ohne Kruste wird in Wasser nach einiger Zeit zu einem ganz weichen Brei, sodass eine Gefahr, wie übrigens die tägliche Erfahrung des Essens lehrt, nicht besteht.

Die Bedeutung der ganzen Methode liegt darin, dass sie in einfacher, kurzer, schonender und ungefährlicher Weise ausreichenden Aufschluss über das Vorhandensein einer Stenose des Ösophagus, über deren Lokalisation, Grad und Länge giebt.

Im Laufe des vorvorigen Jahres kamen an der I. medizinischen Klinik in Wien 22 Fälle von Ösophagusstenose zur röntgenoskopischen Untersuchung. Die zwei ersten wurden blos bezüglich der Existenz eines Tumors mit negativem Ergebnis, drei weitere bezüglich der einer Stenose mittelst der schweren Sonde mit positivem Ergebnis untersucht. Die beschriebene Wismuthprobe wurde bei weiteren 17 Fällen angewendet. Zwei Fälle, die zur Zeit der Untersuchung nach längerer therapeutischer Bougie-Behandlung keinerlei Schlingbeschwerden hatten, blieben negativ (Fall 20 S. 219), während die dicksten Sonden noch einen leisen Widerstand fühlen liessen. Bei den übrigen 15 Fällen war, mit Ausnahme von einem, die einfache (nicht radioskopische) Sondenuntersuchung positiv, wo sie ausgeführt wurde, bei vielen war auch der ösophagoskopische Befund (Carcinom) erhoben worden. Die Wismuthprobe ergab bei allen positives Resultat und zwar die I Modifikation in 2, die II in diesen beiden und in zehn weiteren, die III in fünf der vorgenannten und in den übrig bleibenden drei Fällen, bei denen die zweite versagte. In allen positven Fällen bestand Gefühl von Druck und Steckenbleiben beim Essen, sowie bei Ausführung der Probe ausser in dem schon oben, bezüglich des Sondenbefundes ausgenommenen Falles, bei dem trotzdem bei Probe III der Semmelbolus und mit ihm das Wismuth stecken geblieben war. Überhaupt stehen die Äusserungen über Druckgefühl und Druckschmerz in der Brust oft in Widerspruch mit dem vermuteten Grad der Stenose. Sie müssen wohl als Kolikschmerz, der vom Grad der Stenose nur indirekt und nicht allein abhängig ist, gedeutet werden. Die ähnlichen Ergebnisse des letzten Jahres wurden hier übergangen.

Gruppe der Fälle	Zahl der Fälle	Probe I	Probe II	Probe III	Grad der Stenose	Sondenuntersuchung
A	2	positiv	positiv	nicht ausgeführt	hochgradig	positiv
B	10	negativ	positiv	5 positiv	mittel	7 positiv
				5 nicht ausgeführt		1 negativ 2 nicht ausgeführt
C	3	negativ	negativ	positiv		positiv
D	2	negativ	negativ	negativ	gering	positiv

Überblicken wir nochmals die Resultate der einzelnen Modifikationen der Probe in jenen Fällen, welche ich zur Zeit der oben zitierten Arbeit zur Verfügung hatte, so liegt es zunächst nahe, blos die III. Modifikation auszuführen, da sie an Sicherheit die anderen übertrifft. Da sie aber nur den Ort der Stenose deutlich, deren Länge und Grad aber nur undeutlich erkennen lässt, da sie stärkeres, oft lang dauerndes Druckgefühl erzeugt und der Patient häufig nachher längere Zeit beobachtet werden muss, empfiehlt sie sich nur für den Fall des Misslingens der II. Probe Diese ist in der überwiegenden Mehrzahl der Fälle positiv und lässt sich ohne erhebliche Beschwerden für den Patienten in wenigen Minuten ausführen. Dagegen könnte man ohne Schaden die erste Probe unterlassen, wenn man auf das einheitliche Bild des Wismuthausgusses der Stenose verzichtet.

Über die die Stenose bedingenden Grundleiden erhält man meist keinen direkten Auf-

schluss. Unter meinen Fällen war ein sicheres und ein wahrscheinliches Aneurysma, fünf Verätzungsstrikturen, die übrigen zum Teil ösophagoskopisch sichergestellte Carcinome.

Es muss noch des Falles gedacht werden, dass trotz bestehender Sehlingbeschwerden und trotz vorhandenen Druckgefühles während der Ausführung der Wismuthprobe, der Wismuthbolus im ganzen hellen Mittelfeld vergeblich gesucht wird. Es besteht dann, besonders bei tieflokalisiertem Druckgefühl, der Verdacht auf eine Stenose in jenem kurzen Teil des Ösophagus, der unter dem Zwerchfell gelegen ist. Bei diesem Verdacht führt man eine weitere Modifikation der Probe aus. Noch während des bestehenden Druckgefühles, während also die Stenose durch die II. oder III. Probe verschlossen ist, lässt man eine grössere Quantität Wismuth-Schüttelmixtur (50—100 ccm), wie bei der I. Probe rasch nachtrinken, worauf im hellen Mittelfelde ein verschieden grosser Teil des Ösophagus oberhalb des Zwerchfelles mit der Mixtur gefüllt als dunkler Streif auf hellem Grunde erscheint. Damit ist der objektive Beweis einer Stenose unterhalb des Zwerchfelles erbracht (siehe Fall 18). Wendet man diese IV. Probe auch in allen anderen Fällen an, so erhält man Aufschlüsse über die Weite des Ösophagus oberhalb der Stenose, über das Bestehen einer spindelförmigen Dilatation, deren Grad und Ausdehnung (vergl. Fall 19). Die Besprechung dieser Verhältnisse findet sich Seite 193. Cardiastenose.

Bezüglich der Indikationsstellung für diese Untersuchungsmethode sei noch hervorgehoben, dass sie bei Verdacht auf Aortenaneurysma, bei Blutbeimengung zum Erbrochenen resp. Regurgitierten, ferner bei Verweigerung der Sonderung aus irgend welchem Grunde die einzige objektive ist. Im übrigen kann sie sich natürlich mit der ösophagoskopischen einerseits nicht messen, wenn sie auch anderseits über Länge und Konfiguration einer Stenose mehr aussagt als diese. Mit der Sondenuntersuchung, besonders bei Anwendung der geknöpften Sonde, hat die Methode in den Resultaten einige Ähnlichkeit.

Ich hebe nochmals hervor, dass dieses gefahrlose, wenige eingreifende Verfahren bei bestehender Kontraindication der Sondierung und deren Verweigerung die einzige objektive Methode ist, die verwendet werden kann.

Wir haben im Vorhergehenden vielleicht die Meinung erweckt, dass das Steckenbleiben von Bissen im Osophagus einzig und allein der Ösophagusstenose eignet, dass es nur durch Verengerung des Lumens erzeugt werden kann. Damit haben wir aber nur einen Faktor der Fortbewegung des Bolus im Oesophagus berücksichtigt und den zweiten, die motorische Kraft, ausser acht gelassen. Das Produkt beider ist die Bewegung der Ösophaguskontenta und eine Störung derselben kann in abnormen Veränderungen beider ihre Ursache haben. Die geschilderte Methode prüft daher nicht blos die Wegsamkeit der Speiseröhre, eine Eigenschaft, die auch bei Ausschluss aller vitalen Phänomene, z. B. an der Leiche bestehen bleibt, sondern sie prüft ihre motorische Leistung. Und da der Transport der Speisen vom Pharynx in den Magen die einzige Funktion des Ösophagus ist, so ist durch diese Methode eine objektive Funktionsprüfung des Ösophagus gegeben, die bisher nicht bestanden hat. Die bisher bekannten Anhaltspunkte zur Beurteilung seiner Funktion bestanden aus den Empfindungen des Patienten beim Schluckakt, und den auskultatorischen Erscheinungen beim Schlucken von Flüssigkeiten, dem Durchpressungs- und Durchspritzungsgeräusch an der Cardia. Beide Symptomgruppen, die subjektive und die objektive, sind in ihrer Deutung gleich unsicher. Funktionsprüfung.

Die Störungen der normalen Passage, die wir am Wismuthbolus wahrnehmen, sind im allgemeinen die Verlangsamung, das Verweilen und retrograde Bewegungen, die als unvollständiges Regurgitieren aufzufassen sind und deren höchster Grad durch das wirkliche Regirgitieren dargestellt wird. Die Verlangsamung des Bolustransportes wird am häufigsten bei ausgedehnten Dislokationen des Ösophagus durch tumorartige Bildungen des Mediastinums

verursacht. Bei dem in Tfl. VIII, Fig. 6 dargestellten Falle war der Ösophagus fast in ganzer Ausdehnung nach rechts disloziert. Der Schatten der eingeführten schweren Sonde umspannte in flachem Bogen den rechten Mittelschattenrand und der Wismuthbolus erreichte auf demselben Wege mühsam und nur in kleinen Absätzen vorwärtsrückend erst nach Ablauf einer Minute das Zwerchfell. Das erste und letzte Stück seines intrathoracischen Weges durchsetzte er in gewöhnlicher Schnelligkeit. Der über die Peripherie des Tumors gespannte Ösophagus war in der Länge gedehnt und von der Seite her komprimiert.

Eine ähnliche verlangsamte, gleichmässige oder ruckweise Vorwärtsbewegung, jedoch in der normalen Bahn des Ösophagus, also ohne Dislokation, sieht man bei motorischer Insufficienz ohne mechanisches Hindernis. Die dicksten Sonden gelangen widerstandslos in den Magen, die geschluckten Wismuthboli erleiden nirgends eine Formveränderung (Zuspitzung, Verschmälerung, Zerreissung) wie bei Stenosen, aber sie gleiten nur langsam, oftmals anhaltend nach abwärts. Die Kraft der Peristaltik reicht trotz freier Passage nicht hin, um die normale Schnelligkeit der Fortbewegung zu erzielen. Diese muskuläre Insufficienz kann eine periphere Ursache (Atonie) haben oder aber zentral bedingt sein (Bulbärlähmung). Über die erste Ursache, deren ich nur zwei Fälle gesehen habe, wird die Zukunft weitere Aufschlüsse bringen. Die Bearbeitung dieses Gebietes ist schwierig durch die Seltenheit der Atonie, ihr wenig scharf umschriebenes klinisches Symptomenbild und den Mangel autoptischer Zeichen. Bei Bulbarlähmung besteht schon im obersten Drittel des Ösophagus eine abnorm langsame Beförderung des Bolus und zum Liegenbleiben von Speiseresten in den Nischen des Pharynx (Valleculae, sinus pyriformes), welches von lebhaften Sensationen, Würgbewegungen und Hustenreiz begleitet ist oder bei gleichzeitig gestörter Sensibilität mit einfacher Empfindung des Steckenbleibens einhergehen. Diese Erscheinungen können am Wismuthbissen bei frontaler Durchleuchtung des Halses leicht verfolgt werden, wie Fall 21 und Tfl. VIII, 8 und Fall 23 zeigen.

Eine Verlangsamung des Transportes findet sich endlich oberhalb von Stenosen. Der Bissen verzögert oft schon viele Centimeter vor der Stelle, an der er endgiltig stecken bleibt, seine Bewegung Hier sei noch bemerkt, dass in mehreren Fällen von wirklicher Stenose ein gewisser Widerspruch zwischen Sondenbefund und dem Ergebnisse besonders der zweiten Wismuthprobe bestand. Die dickste Sonde fand z. B. einen sehr geringen aber konstanten Widerstand. Der Wismuthbolus, der kleiner als der Sondenquerschnitt und überdies weich und formbar war, blieb an der stenosierten Stelle so lange liegen, bis er durch Nachtrinken hinabgespült wurde. Das mechanische Hindernis reicht hier zur Erklärung des Steckenbleibens nicht hin. Die ganze Erscheinung deutet darauf hin, dass die Annahme Rosenheims, die Funktionsstörung sei bei Carcinomen nur zum Teil durch die Stenose, zum grösseren Teil aber durch spastische Kontraktion hervorgebracht, naheliegt.

Ein wichtiges Zeichen ist der positive Ausfall der Wismuthprobe bei verschluckten, im Ösophagus steckenden Fremdkörpern. Es geschieht zweifellos häufiger, dass Fremdkörper im Ösophagus nicht direkt radioskopisch nachgewiesen werden können, als dieser Nachweis gelingt. Ganz abgesehen von der sagittalen Durchleuchtungsrichtung, in der sie sich im Mittelschatten nicht differenzieren können, sind mindestens die Hälfte derselben nicht schwer und massig genug, um im hellen Mittelfeld der schrägen Richtungen ein deutliches Schattenbild zu geben; Knochensplitter, Nadeln, Gegenstände von noch geringerer Masse werden leicht übersehen werden, wenn sie im intrathoracischen Teil des Ösophagus liegen. In solchen Fällen ist es nun von besonderem Wert, die örtliche Funktionsstörung zu kennen, welche durch den an sich unsichtbaren Fremdkörper gesetzt wird. Diejenige Stelle des Ösophagus, an der der Bissen dauernd oder vorübergehend angehalten wird, oder bei deren Passage der Patient Schmerz empfindet, ist verdächtig, den Fremdkörper zu beherbergen.

Die Erweiterung des Ösophagus.

Spindelige Erweiterung.

Die einfache spindelförmige Dilatation des Ösophagus, wie sie oberhalb langdauernder und hochgradiger Stenosen auftritt, wenn die Kranken aus nicht näher gekannten Ursachen (geringe Reizbarkeit des Ösophagus etc.) wenig regurgitieren, so wie die wenig studierte „idiopathische" Dilatation, kann auf mehrfache Weise radioskopisch erkannt werden.

Sondenuntersuchung.

Führt man bei spindeliger Erweiterung die schwere Sonde ein, so kann der Schatten derselben teilweise eine abnorme Lage einnehmen. Es wäre, wie schon erwähnt, unberechtigt, daraus auf eine Verlagerung des Ösophagus zu schliessen, da damit nur die Verlagerung einer Wand bewiesen ist. Nur die Erwägung, dass einerseits ohne nachweisbare Stenose eine allgemeine Dilatation selten und umgekehrt bei vorhandener Stenose eine solche häufiger ist als eine Dislokation, mag die mit aller Reserve zu handhabende Regel stützen, dass eine Deviation des Sondenschattens bei Stenose für Dilatation, bei fehlender Stenose für Verlagerung spricht.

Sieht man bei wiederholter Einführung den Sondenschatten, bald in normaler, bald in dislozierter Lage, oder nimmt er jedesmal einen anderen abnormen Verlauf, so ist die Dilatation wohl als erwiesen zu betrachten, wenn man von dem meines Wissens rein theoretischem Bedenken absieht, es könnte eine nennenswerte abnorme Beweglichkeit des Ösophagus bestehen. Auch dieses Bedenken schwindet bei Anwendung zweier Sonden, wenn beide Sondenschatten einen beträchtlich verschiedenen Verlauf mit gemeinsamem Beginn und Ende nehmen.

Die Methode ist umständlich. Noch komplizierter ist der Vorschlag, eine schwere oder einfache Bougie mit einer leeren, condomartig dünnen Gummihülse zu umgeben und nach der Einführung mit schweren Flüssigkeiten zu füllen oder mit Luft aufzublasen, wie dies Rosenfeld[1]) empfiehlt.

Ich selbst habe keine Erfahrung darüber.

Von allen Sondenuntersuchungen auf Dilatation dürfte diejenige die einfachste und praktisch zureichend sein, welche auf den verschiedenen Lagen einer wiederholt zurückgezogenen und gedrehten Sonde auf Dilatation schliesst.

Wismuthmethode, Verhalten bei normaler Weite.

Lässt man nach der zweiten oder noch besser nach der dritten der oben besprochenen Untersuchungen auf Stenose, wenn ein Bolus stecken geblieben ist und ruhig liegt, die bei der ersten Probe beschriebene Wismuthschüttelmixtur in Quantitäten von 50—100 cm³ rasch nachtrinken, so regurgitiert dieselbe in einer Reihe von Fällen zum Teil und was zu Tage kommt, ist eine wenig getrübte Flüssigkeit; das Wismuthpulver ist grösstenteils auf dem steckengebliebenen Bolus abgesetzt und überzieht ihn mit einer fleckigen Kappe. Die nicht regurgierte Mixtur sehen wir bei sofort angeschlossener Durchleuchtung in den bekannten schrägen Richtungen als einen durch die Mitte des hellen Mittelfeldes, eine grosse Strecke nach aufwärts ziehenden, ca. $2^1/_2$ cm breiten intensiv dunklen Streif. Wir haben es in diesem Falle mit einem nicht dilatierten, oberhalb der Stenose mit Wismuthschüttelmixtur gefüllten Ösophagus zu thun. Das obere Ende dieses Streifens ist in beständiger Bewegung nach auf- und abwärts. Wenn die Flüssigkeitssäule hoch hinauf bis gegen die obere Thoraxapertur reicht, dann lässt sich dieses Schwanken bei genauer Betrachtung in zwei Bewegungsformen auflösen. Erstens senkt sich das obere Ende 6—10 mal in der Minute rhythmisch ziemlich rasch nach unten, womit also eine Längenabnahme der Flüssigkeitssäule einhergeht, um darauf jedesmal langsam wieder nach aufwärts zu rücken und zweitens tritt das obere Ende bei jedem willkürlichen Schluckakte sehr rasch, ruckartig, um ein bedeutend grösseres Stück als vorhin nach abwärts, worauf es ebenfalls wieder ansteigt. Die beiden Bewegungen interferieren oft miteinander und verwischen dadurch das Bild. Man schalte die eine aus, indem man dem Patienten das Schlucken untersagt und forciere dieses nachher. Es ist klar, dass man es das

[1]) Casuistische Beiträge zu den Erkrankungen des Traktus interstinalis, Centralblatt für innere Medizin, 1898, No. 29.

eine Mal mit der unwillkürlichen Ösophagusperistaltik, das andere Mal mit der Wirkung des willkürlichen Schluckaktes zu thun hat. Der Mechanismus der einzelnen Bewegungen ist jedoch nicht sicher zu eruieren. Entspricht der Konstriktion zeitlich die Senkung des Niveau oder die Hebung? Gelangt eine Konstriktionswelle zum Flüssigkeitsniveau herab und drückt es nach abwärts oder läuft die Konstriktionswelle über die Flüssigkeitssäule hinweg und drückt sie nach aufwärts?

Wenn die Flüssigkeitssäule nicht hoch hinauf reicht, wird nur die rhythmische automatische Bewegung des oberen Endes, auf die der Schluckakt keinen Einfluss zeigt, beobachtet.

Bald, nachdem der Patient die Schüttelmixtur genommen hat, bildet sich an der Stelle der Stenose ein dunkler, fleckiger Niederschlag, das aus der Mixtur ausgefallene Wismuth. Allmählich nimmt die Säule an Dunkelheit und Länge ab und verschwindet oft erst nach $^1/_4$ Stunde.

Bei abnormer Weite.

Bei spindelförmiger Dilatation über der Stenose sieht man einen breiten, schwarzen birnenförmigen Schatten und eine ganz niedrige oder keine Säule.[1]) Falls der Patient die nach Obturation der Stenose eingenommene Wismuthmixtur nicht behält, sondern dieselbe vollständig regurgitiert, lässt sich natürlich die Weite des Ösophagus über der Stenose nicht ermitteln. Übrigens ist die Annahme, dass bei regelmässigem Regurgitieren der Speisen eine erhebliche Dilatation unwahrscheinlich ist, berechtigt. Diesen Schluss umzukehren und aus der mangelnden Regurgitation ohne weiteres auf eine Dilatation zu schliessen, ist natürlich nicht erlaubt, wenn der Verschluss nicht nachgewiesen ist. Bei geringer Stenose regurgitieren die Flüssigkeiten zwar nicht, aber nicht wegen der Dilatation, die sie aufnimmt, sondern wegen der relativ freien Passage, die sie bald in den Magen gelangen lässt.

Das Divertikel des Ösophagus.

Die Symptome des Ösophagusdivertikels liessen, wie die Litteratur zeigt, nur in wenigen vorgeschrittenen Fällen eine sichere Diagnose zu und so kommt es, dass die einzig rationelle Therapie desselben, die Radikaloperation bisher noch in keinem Fall konnte ausgeführt werden. Das Steckenbleiben der Speisen mit nachfolgendem Regurgitieren derselben ist auch der einfachen Stenose mit sekundärer Dilatation des Ösophagus oberhalb derselben eigen. Eine lange Dauer des Intervalles zwischen Essen und Regurgitieren, die Regurgitation von Speisen früherer Mahlzeiten, die dem Divertikel allein zukommen sollte, wird ebenfalls bei spindelförmiger Dilatation beobachtet, bei der sie von der Grösse der sekundären Erweiterung und der Reizbarkeit der Ösophaguswand abhängig zu sein scheint. Wechselnde Dysphagie hat das Divertikel mit jenen Strikturen gemeinsam, welche durch zerfallende Carcinome bedingt sind, bei denen der Grad der Schlingbeschwerden bisweilen in überraschend kurzen Intervallen erhebliche Differenzen zeigt. Ebenso kann rein nervöser oder lokal begründeter Ösophagismus wechselnde Dysphagie verursachen. In den 27 von Zenker und Ziemsen[2]) 1877 zusammengestellten Fällen intra vitam gemachter Diagnose standen nur anamnestische Symptome zur Verfügung und der Nachweis einer, von der Nahrungsaufnahme abhängigen, Kompressionssymptome in der Nachbarschaft verursachenden und durch Druck unter quatschendem Geräusch entleerbaren Geschwulst am Halse zur Verfügung. Die Sondenuntersuchung gab bessere aber selten eindeutige Resultate. Bergmann[3]) führt an, dass das Symptom des Steckenbleibens der Sonde das eine Mal und das anstandslose Hinabgleiten das andere Mal für die Diagnose des Divertikel

---

[1]) Rümpel. Klinische Diagnose der spindelförmigen Speiseröhrenerweiterung, Münch. med. Wochenschrift, 1897, No. 15 und Kasuistik: Fall 17, S. 218.

[2]) Krankheiten des Ösophagus, Ziemsens Handbuch, Bd. VII.

[3]) Über das Ösophagusdivertikel, Archiv für klin. Chirurgie, Bd. XLII.

entscheidend sei. Berücksichtigt man aber die Thatsache, dass es bei spindelförmiger Dilatation oft erst nach wiederholtem Zurückziehen der Sonde gelingt, in dem weiten Sack das Lumen der Stenose zu finden und die Sonde hindurchzuführen, so hat auch dieses Symptom auf Eindeutigkeit keinen Anspruch. Einen wesentlichen Fortschritt in dieser Frage bedeutete die Ösophagoskopie. Ihr Resultat wird dann als positiv bezeichnet, wenn der Eingang in das Divertikel in der Wand des Ösophagus gesehen werden kann, wenn es also gelingt, den Tubus im Ösophagus an dieser Stelle vorbeizuführen, wie dies Kilian[1]) von mehreren Fällen mitteilt.

In einem weiteren Fall desselben Autors, in einem Fall von v. Hacker[2]) und in dem noch zu besprechenden Fall von Blum gelang dies jedoch nicht. Der Befund normaler Schleimhaut an der Stelle des unüberwindlichen Hindernisses für den Tubus des Ösophagoskopes, also am blinden Ende des Divertikels reicht eben für die Sicherung der Diagnose nicht hin.

Unter diesen Umständen musste jede Förderung der Sache erwünscht sein, die von Seite des Röntgenverfahrens mit Recht erwartet werden konnte. Die Litteratur verfügt nun bisher über einen einzigen publizierten Fall eines röntgenoskopisch zweckmässig untersuchten und diagnostizierten echten Divertikels.[3])

Blum[4]) hat an diesem Fall eine Reihe wertvoller Verfahren angewendet und dieselben zur Nachahmung empfohlen. Die dabei gemachten Erfahrungen sollen als Basis folgender Erwägungen dienen. Die tiefsitzenden Traktionsdivertikel, die ihren typischen Sitz in der Höhe des Lungenhilus haben, können, wie der Zweigsche Fall, wegen ihrer geringen Grösse in der sagittalen Durchleuchtungsrichtung nicht gesehen werden. Sie können eben nicht leicht den breiten Mittelschatten seitlich überragen, um das helle Lungenfeld als kontrastierenden Grund zu gewinnen. Im Mittelschatten aber bleiben sie selbstverständlich unsichtbar. Die Untersuchung muss sich daher der schrägen Richtung bedienen. Aber auch hier wird die einfache Durchleuchtung effektlos sein und die Zahl der übersehenen Traktionsdivertikel nicht zu vermindern imstande sein. Nur speziell darauf abzielende Methoden werden positive Resultate ergeben können. Die oft minimalen klinischen Erscheinungen der meisten Traktionsdivertikel lassen jedoch einen Verdacht auf ihr Bestehen häufig nicht aufkommen. In den meisten Fällen bedeutungslos, führen sie nur sehr selten zu Schlingstörungen und durch Nekrose ihrer Wand zu Perforation in Lunge oder Trachea (Aushusten des Genossenen) und damit zu ätiologisch oft dunkler Lungengangrän. Solche Fälle bedeuten daher eine strikte Indikation zur Untersuchung auf Divertikel. Der positive Erfolg kann bei Ernährung des Patienten durch eine Magenfistel lebensrettend sein, während die fortdauernde Überschwemmung der Lunge mit zersetzten Speiseteilen delelär wirken muss.

Anders verhalten sich die eine bedeutende Grösse erreichenden Pulsionsdivertikel, deren typischer Ausgangspunkt die hintere Wand des Halsteiles des Ösophagus ist. Sie kommen dadurch an die Wirbelsäule zu liegen und drängen den Ösophagus von derselben oft in erheblichem Grade ab. Daher ergiebt die radioskopische Sondenuntersuchung eine Dislokation des Sondenschattens, die an und für sich für Ösophagusdivertikel nicht verwertbar ist, da sie auch durch anderweitige, vor der Wirbelsäule liegende Tumoren hervorgebracht sein kann. Dagegen lenkt die Abhängigkeit dieser Deviation von Nahrungsaufnahme, das heisst, ihr Fehlen vor derselben und ihr Bestehen nach ihr den Verdacht auf ein Divertikel. Der strikte Nachweis jedoch für jede Form des Divertikels ist erst dann ge-

---

[1]) Die ösophagoskopische Diagnose der Pulsionsdivertikel des Ösophagus. Münch. med. Wochenschrift, 1900, No. 4.

[2]) Die angeborenen Missbildungen, Verletzungen und Erkrankungen der Speiseröhre, Handb. d. prakt. Chirurgie, 1896.

[3]) Vor kurzem (Februar 1901) wurden in der Gesellschaft der Ärzte in Wien zwei weitere von Zweig und Laub vorgestellt.

[4]) Zur Diagnostik des Ösophagusdivertikels, Wr. klin. Woch., 1900, No. 11.

liefert, wenn bewiesen ist, dass neben dem Ösophagus ein durch Nahrungsaufnahme füllbarer Raum vorhanden ist. Dieser Nachweis ist als gelungen anzusehen, wenn 1. dieser Raum, mit schweren Flüssigkeiten erfüllt, als intensiv dunkler, scharf umschriebener Schatten sichtbar wird und 2. eine Durchleuchtungsrichtung aufgefunden zu werden vermag, in der eine eingeführte schwere Sonde neben, also ausserhalb des obigen Schattens liegend gesehen wird. Nun stellt aber gerade das gefüllte Divertikel aus mechanischen Gründen seine Eingangsöffnung der vordringenden Sonde in den Weg und verhindert so, dass die Sonde an derselben vorübergleitet. Führen die Verbiegungen der Sondenspitze nicht zum Ziel, so geht man in umgekehrter Weise vor, sichert sich zuerst das Einfliessen der schweren Flüssigkeit in das Divertikel durch Einführung einer leeren, über dem Ende einer Sonde befestigten, dünnwandigen Condomgummiblase (siehe Fall Blum) oder einer blosen Sonde und füllt dieselbe erst nach Einbringung einer schweren Sonde in den unterhalb des Divertikels liegenden Teil des Ösophagus.

Zu einer argen Täuschung bei der radioskopischen Untersuchung könnten leicht jene Fälle führen, in denen das mit Speisen gefüllte Divertikel den benachbarten normalen Ösophagus komprimiert und hier die radioskopischen Symptome einer Stenose macht, die dann als allein existierend imponiert. Die Inkongruenz zwischen der Anamnese und dem Befunde einer einfachen Stenose ohne Dilatation muss dann zu weiterer Untersuchung veranlassen. Dessen ungeachtet werden voraussichtlich nicht weniger Ösophagusdivertikel übersehen werden wie bisher, nicht so sehr der Unzulänglichkeit speziell auf sie gerichteter Methoden wegen, sondern weil man sich oft mit dem einfachen Stenosenbefund zufrieden geben wird, wenn dieser die anamnestischen und klinischen Erscheinungen halbwegs erklärt, ohne an das Divertikel zu denken. Bezüglich dieser Gefahr muss man sich folgendes überlegen. Bleibt der sichtbare Wismuthbolus an einer Stelle des Ösophagus liegen, so kann er ebensogut am Boden eines Divertikels wie am Anfang einer Stenose liegen. Wie schon früher aus anderen Gründen geraten wurde, lässt man von der Beobachtung thunlichst erst dann ab, wenn der Bissen verschwunden ist. Steigt er jetzt, wie beschrieben, nochmals auf und ab, so kann sich die Bewegung sowohl im Sack eines Divertikels als auch im Ösophagus oberhalb einer Stenose abspielen. Aber in der Art, wie er nach dem letzten Aufstieg den letzten Weg in den Magen zurücklegt, müssen sich Unterschiede zwischen beiden ergeben. Bei der Stenose tritt er zur gleichen Tiefe zurück und windet sich hierauf sichtlich durch die Enge, die er langsam unter Streckung, Verschmälerung und Zerreissung durchsetzt.

Lag er jedoch am Grunde eines Divertikels und verlässt er im Aufsteigen dasselbe durch die Kommunikationsöffnung wieder, so wird sein weiterer Weg auf alle Fälle ein neuer, neben dem ersten gelegener sein; er wird die Stelle des ersten Widerstandes, den Grund des Sackes nicht mehr berühren. Wenn dann keine wirkliche, durch das gefüllte Divertikel bedingte Kompressionsstenose des normalen Ösophagus besteht, so wird der Bissen von der höchsten Stelle, die er erreicht hat, hoch über der Stelle des ersten Widerstandes, plötzlich rasch und sichtlich unbehindert nach abwärts verschwinden. Besteht aber neben dem Divertikel eine solche sekundäre Stenose, so wird dieselbe nicht durch den Grund, sondern durch die Seitenwand desselben verursacht und liegt daher stets höher als das erste Hindernis. Nach dem Verlassen des Divertikels wird daher der Bolus ein zweites Mal stecken bleiben und zwar an einer höher und seitwärts gelegenen Stelle, die er vordem anstandslos passiert hat.

In beiden Fällen wäre das Bestehen eines Divertikels nahegelegt und Aufforderung zur Sondenuntersuchung gegeben. Da also die Unterscheidung in der Art liegt, wie der Bolus verschwindet, darf man sich bei der Stenosenuntersuchung — und deshalb habe ich diese Erwägung hierher gesetzt — niemals damit begnügen, zu konstatieren, dass der Bolus stecken geblieben ist, sondern muss stets trachten, ihn während des Verschwindens im Auge zu behalten. Aus diesem Grunde empfiehlt sich von den drei besprochenen Wismuthproben die

zweite, die ja gewöhnlich ohne weiteres gelingt, am meisten; man forciere sie auch bei geringgradiger Stenose so lange, bis man den Bolus verschwinden sieht.

Ich setze den von Blum[1]) beschriebenen Fall auszugsweise hierher.

Joh. Z., 60 J. Eisenbahnbeamter, verschluckte $5^1/_2$ Jahre vor der Untersuchung einen Knochen. Die hierauf folgenden heftigen Schmerzen und die Unmöglichkeit zu schlucken führte nach vergeblichen Extraktionsversuchen zu dreiwöchentlicher therapeutischer Bougierung, worauf Patient beschwerdefrei war. Vor vier Jahren begannen neuerdings Schlingbeschwerden, anfangs von Verschlucken mit Hustenanfällen begleitet. Sie nahmen im Laufe der Jahre zu, und der Ort, wo der Patient die steckengebliebenen Bissen im Halse fühlte, zuerst die Gegend der prominentia laryngis, wanderte allmählich um drei Querfinger nach abwärts (Starcksches Symptom). Durch Druck auf diese Stelle konnte er vom Anfang an die steckengebliebenen Speisen in den Mund bringen.

Am Halse, auch nach Nahrungsaufnahme, kein Tumor zu tasten. Die Sonde findet gewöhnlich einen unüberwindlichen Widerstand 23 cm von der Zahnreihe. Mitunter gelingt es mit abgebogener Sondenspitze ungehindert in den Magen zu dringen. Mittelst zweier Sonden liessen sich beide Resultate zugleich erzielen. Ösophagoskopisch war stets nur normale Schleimhaut, einmal daneben Speisereste zu sehen. (Der Tubus geriet jedesmal in den Sack, die Kommunikationsöffnung mit dem Ösophagus konnte nicht gesehen werden.)

Bei einfacher Durchleuchtung normale Verhältnisse.

Die quecksilbergefüllte Sonde zeigt das eine Mal normalen Verlauf des Sondenschattens an der Wirbelsäule, ihr Ende liegt in der oberen Thoraxapertur. Das andere Mal ist sie bis in den Magen zu verfolgen. Die untere Hälfte ihres Halsteiles weicht jedoch dieses Mal (siehe Tfl. VII, Fig. 4) erheblich von der normalen Lage an der Vorderseite der Wirbelsäule ab; hinter diesem Teil des Sondenschattens ein heller Fleck. 50 cm^3 einer Wismuthmixtur, durch eine Sonde in deren Endständigen Gummiballon eingebracht, lassen an Stelle des früheren hellen Fleckes einen scharf konturierten Schatten erscheinen.

Nach Entleerung der Mixtur erscheint der helle Fleck von neuem und ist durch eine dunkle Zone umgrenzt. (Man muss der Meinung des Autors, die ich einer privaten Mitteilung verdanke, zustimmen, dass diese Kontur durch einen an der Schleimhaut haftenden Wismuthbelag verursacht ist.) Tfl. VII, Fig. 4 wurde unter diesen Verhältnissen gewonnen. Die Luftfüllung des Divertikels, die recht häufig zu sein scheint, wie aus dem oft beschriebenen quatschenden Geräusch hervorgeht, unter dem der Sack auch in diesem Falle entleert werden konnte, hat bei Divertikeln am Halse dadurch Bedeutung, dass diese sich infolgedessen vor dem dunklen (luftfreien) Hintergrunde abheben. Bei den rein intrathorakischen Divertikelbildungen wäre sie wegen des hellen Lungengrundes bedeutungslos.

Die Einführung eines Gummiballons und nachträgliche Füllung desselben mit schwerer Flüssigkeit erlaubte eine Volumsbestimmung des Sackes (70 cm^3).

Durch die geschilderten Befunde war nachgewiesen, dass in und über der oberen Brustapertur hart an der Vorderfläche der Wirbelsäule ein 70 cm^3 fassender, mit dem Ösophagus kommunzierender, neben ihm liegender Raum bestand.

Die Drüsenmetastasen des Ösophaguscarcinomes.

Ihnen sei aus mehrfachem Grunde ein eigener Abschnitt gewidmet.

Diese Tumoren, oft erheblich grösser als das primäre Carcinom, treten nicht nur ihrer grösseren Masse, sondern auch ihrer radioskopisch oft günstigeren Lage wegen viel eher in Erscheinung als jenes. Ihre Schatten werden daher häufig mit dem der primären Geschwulst verwechselt, was zu einer zu hohen Lokalisation desselben führt. Übrigens haben sie vor den anderen mediastinalen Drüsentumoren nichts Charakteristisches voraus, abgesehen von der häufig wiederkehrenden, näher zu besprechenden Lokalisation.

[1]) Wr. klin. Wochenschrift, 1900, No. 11.

Mehrfach ist in der Litteratur darauf hingewiesen worden, dass bei Ösophagus- und selbst Magencarcinomen über der oberen Thoraxapertur, besonders in dem Supraclaviculararraum metastatische Drüsentumoren auftreten. Eigentümliche Lymphbahnenverhältnisse des Ösophagus sollen die Ursache davon sein. Die naheliegende Hoffnung, durch das Röntgenverfahren auch von solchen metastatischen Drüsentumoren Kenntnis zu erhalten, welche, in der oberen Thoraxapertur liegend, nicht palpabel sind, hat sich vollauf erfüllt. Fünf derartige Fälle meiner Beobachtung zeigten, wegen Kompressionserscheinungen an den Organen der oberen Thoraxapertur (Trachea, N. recurrens, A. subclavia) radioskopiert, verschieden grosse retrosternale Tumoren, welche eigentümlicher, vielleicht zufälliger Weise stets hinter der rechten Hälfte des Manubriums sterni lagen und beim Schlucken deutlich gehoben wurden; letzteres weist auf eine Verbindung mit dem Trachealsystem hin, die wohl so gedacht werden muss, dass das Bronchialdrüsenpaquet dem rechten Bronchus von oben her aufsass und der rechten Trachealwand anlag. Zwei derselben ergaben erst nachträglich begründeten Verdacht auf Ösophaguscarcinom. Drei erwiesen denselben autoptisch als berechtigt (siehe Fall 22). Zur Zeit der Untersuchung bestanden nur bei einem subjektive Schlingbeschwerden. Bei einem (dem letzten) ergab die radioskopische Funktionsprüfung des Ösophagus Steckenbleiben des Wismuthbolus über der Cardia. Deshalb empfiehlt sich in allen solchen Fällen die Wismuthprobe auf Stenose. Wie vorsichtig übrigens ein derartiger Befund verwertet werden muss, zeigt Fall 23, S. 220.

Das normale Zwerchfell und die pathologischen Zustände und Vorgänge an demselben.

Ungemein selten primär erkrankend nimmt das Zwerchfell anderseits an den meisten Erkrankungen der Thoraxeingeweide Anteil. Als hermetischer Abschluss der Brusthöhle reagiert es auf alle aërodynamischen Schwankungen in derselben entsprechend seiner Beweglichkeit in hohem Maasse. Durch seine pleurale Auskleidung wird es bei Pleuraprozessen in Mitleidenschaft gezogen, abnorme Volumsverhältnisse der Abdominalorgane übertragen sich mittelst desselben auf die Lungen. Unter diesen Umständen erscheint es angezeigt, alle abnormen Zustände und Vorgänge am Zwerchfell zusammen zu fassen.

Wir haben gesehen, dass wir so gut wie niemals den Zwerchfellschatten für sich radioskopisch wahrnehmen können. Was wir sehen, ist entweder die der oberen Zwerchfellfläche entsprechende Grenzlinie zwischen hellem Lungenfeld einerseits und dem Schatten des Zwerchfelles und der Abdominalorgane anderseits oder links bei gasgefülltem Magen ein strichförmiger Schatten, der sich aus dem eigentlichen Zwerchfellschatten und dem der Funduswand des Magens zusammensetzt. Dort, wo die Strahlen diese beiden, kuppelförmig angeordneten dünnen Häute tangential treffen, müssen sie dieselben der Fläche nach durchdringen und werfen daher einen mehr oder minder dichten strichförmigen, 3—4 mm breiten Schatten auf den Fluorescenzschirm. Innerhalb dieser peripheren Zone werden die Häute in querer Richtung leicht durchsetzt und geben daher fast keinen Schatten, wenn das Innere des kuppelförmigen Fundusraumes aus Gasen besteht. Die gleichen Verhältnisse und ähnliche Bilder bestehen, wenn sich statt des Magens eine gasgefüllte Darmschlinge der linken Zwerchfellkuppe anlegt, doch ist dies sehr selten der Fall. Wenn wir bisher also vom Zwerchfellschatten und Zwerchfellkontur sprachen, so war damit die durch die obere Zwerchfelloberfläche gebildete Grenzlinie des hellen Lungenfeldes verstanden.

Der isolierte, strichförmige Schatten des Zwerchfelles könnte nur dann in Erscheinung treten, wenn in der Peritonealhöhle befindliches Gas eine der Zwerchfellkuppen erfüllen würde, wie bei subphrenischen Gasabcessen und bei Perforationsperitonitis. Ich habe solche Fälle zum Teil wegen der Schwere des Allgemeinzustandes niemals untersucht. Wir erinnern uns, dass das Zwerchfell normalerweise einen im ganzen etwa halbkreisförmigen Bogen bildet,

auf dessen plateauartig abgeflachter Höhe der Herzschatten aufsitzt, so dass dieser Teil der Zwerchfellkontur nicht sichtbar ist. Dadurch gewinnen die seitlichen Teile den Eindruck einer gewissen Selbständigkeit, die sich auch in den zahlreichen einseitigen Zwerchfellerscheinungen kundgiebt. Deshalb kann es plausibel erscheinen, von der rechten oder linken Zwerchfellhälfte oder kurz, dem rechten oder linken Zwerchfell zu sprechen.

Die beiden, ungefähr gleich gewölbten Zwerchfellhälften liegen ungleich hoch, die rechte um 1—2 cm höher als die linke. Die absolute Höhe der Zwerchfellkuppel zu bestimmen ist wegen der zentralen Lage derselben im Thorax und den daraus resultierenden weitgehenden Differenzen in den Lageverhältnissen zwischen seinem und den Rippenschatten bei verschiedener Röhrenstellung ohne besondere Vorkehrungen nicht möglich.

Mittelst des Paralloskopes oder dem Orthodiagraph (Moritz, siehe S. 133) erhält man die senkrechte Projektion der Zwerchfellkuppen auf die Thoraxwand. Dieselbe fällt normalerweise in der Mamillarlinie rechts auf die IV. Rippe, links in den IV. Intercostalraum. Sie ist jedoch schon in der Norm, wenn auch nicht so grossen Schwankungen unterworfen, als die stets tiefer liegenden, perkutorischen, unteren Lungengrenzen. Wie viel von den hier wahrgenommenen Differenzen auf die Ungenauigkeit des oben geschilderten Paralloskopes fällt, welches ausschliesslich verwendet wurde, ist noch nicht ermittelt. Auch hier dürfte der Moritzsche Orthodiagraph genauere Ergebnisse liefern. Wir haben ferner gesehen, dass der mediale, mehr horizontal verlaufende Anteil jeder Zwerchfellhälfte links grösser ist als rechts und dass er mit dem Mittelschatten den rechts ungefähr rechtwinkeligen, links mit der Röhrenstellung stark schwankenden (Fig. 12, S. 32), bald stumpfen, bald spitzen phrenicocardialen Winkel bildet, während der laterale stark abfallende Anteil mit der lateralen Thoraxwand den phrenicocostalen Winkel konstituiert. Wir wissen endlich, dass die normale, respiratorische Zwerchfellaktion sich im wesentlichen als Senkung des ganzen Zwerchfellschattens ohne deutliche Formveränderung unter Tiefertreten des gleich gross bleibenden phrenicocostalen Winkels (sichtbares Littensches Phänomen) vollzieht und jede stärkere oder überwiegende Abflachung als abnorm aufzufassen ist.

Differenzen in verschiedenen Strahlenrichtungen.

Bezüglich der Form des Zwerchfelles muss nun nachgeholt werden, dass bei ventrodorsaler Strahlenrichtung jede Zwerchfellhälfte für sich einen Halbkreis zu bilden scheint, indem die Grenzlinie zwischen Zwerchfell und hellem Thoraxinhalt (das Herz ist in dieser Richtung bei härterer Röhre hell genug, um den Verlauf der Zwerchfellkuppel durch dasselbe wahrnehmen zu können) nicht nur lateral, sondern auch innen bogenförmig absteigende Schenkel bildet. Sie sind offenbar durch die zu beiden Seiten der Wirbelsäule konvergierend absteigenden Muskelbündel des Zwerchfelles bedingt (Tfl. I, Fig. 2). In den vier schrägen Durchleuchtungsrichtungen erscheinen gleich den beiden Lungenfeldern auch die beiden Zwerchfellhälften asymmetrisch und zwar verläuft immer die Zwerchfellkontur jener Thoraxseite, welche der bildauffangenden Fläche näher liegt, mehr horizontal, während die ferner liegende steil abfällt.

Beiderseitiger Hochstand.

Unter den pathologischen Erscheinungen am Zwerchfell nehmen die Lageveränderungen den ersten Platz ein. Allgemeiner, beiderseitiger Hochstand ist bei Meteorismus schon in geringem Grade recht auffallend, ferner bei Ascites, grossen Tumoren im Abdomen, vor allem bei Gravidität. Das Zwerchfell steht dann beiderseits höher, seine Form ist aber nicht wesentlich verändert. Die phrenicocostalen Winkel erscheinen nur um Weniges tiefer und spitziger. (Tfl. VIII, Fig. 5).

Die Höhe der Lungenfelder ist entsprechend verkürzt, der Herzschatten nicht nur gehoben, sondern auch in der Weise gedreht, dass die Spitze statt gleichmässig nach unten aussen, mehr nach aussen als nach unten sieht, der Schatten des Aortenbogens in der sagittalen und in der ersten schrägen Richtung steht abnorm hoch, oft paralloskopisch hart unter der Verbindungslinie der sichtbaren sternalen Enden der Schlüsselbeine, die Aortenwölbung des Sagittalbildes ist mässig vergrössert.

Beiderseitiger Tiefstand.

Der Zwerchfelltiefstand bei Volumen pulmonum auctum ist für den in der Beobachtung des Thoraxbildes Geübten recht auffallend. Die Bedeutung der Röhrenstellung für den Tief- und Hochstand, also der Umstand, dass durch eine unzweckmässige Röhrenstellung sowohl Hochstand als Tiefstand vorgetäuscht werden kann, ist aus dem über den normalen Thorax Gesagten und aus Fig. 12, 1—6 genügend bekannt. Die Form der Zwerchfellkonturen ist nur bei geringen Graden unverändert, und gleicht der bei mässig tiefer Inspiration. Bei hohen Graden tritt, wie bei extrem forcierter Inspiration Abflachung der Wölbung der tiefstehenden Zwerchfelllinie ein, welche mit geringer Vergrösserung der phrenicocardialen und grösserer der phrenicocostalen Winkel einhergeht. Der Herzschatten zeigt eine der vorigen entgegengesetzte Drehung, indem er jetzt seine Spitze mehr nach unten als lateral wendet (Steilstellung, Tfl. VI, Fig. 3), der Schatten des Aortenbogens steht paralloskopisch tief unter der Verbindungslinie der sternalen Claviculaenden und hebt sich beim Schlucken.

Einseitiger Hochstand.

Einseitiger Hochstand, gepaart mit anderseitigem (kompensierenden) Tiefstand, findet sich unter physiologischen Verhältnissen bei Seitenlage. Auch Determann[1]) fand das „Emporrücken des Zwerchfelles auf der Seite der Seitenlage stets deutlich". Ferner wird einseitiger Zwerchfellhochstand bei asymmetrischer Lage von Abdominaltumoren, unter denen besonders die grossen Milztumoren in erster Linie stehen, anderseits durch Lungen- und Pleuraschrumpfung hervorgebracht. In diesen Fällen ist die Form der hochstehenden Zwerchfelllinie bald wenig verändert, bald sehr unregelmässig, indem z. B. bei Milztumoren der laterale Anteil emporgehoben und hart an die Thoraxwand angedrückt erscheint, während der mediale schief von aussen oben nach innen unten zieht. Die häufigste Ursache des einseitigen und zwar linkseitigen Zwerchfellhochstandes ist die Füllung des Magens, besonders mit gasförmigen Ingesten (Tfl. I, Fig. 3). In letzterem Falle erscheint das Zwerchfell links vom Herzen oft blasig emporgetrieben, das Herz, das mit der Spitze „in die Magenblase einzutauchen scheint", in Wirklichkeit aber vor ihr liegt, zeigt oft eine bedeutende Hebung und Drehung der Spitze nach aussen. Eine solche Drehung des Herzens um die dorsoventrale Achse findet sich nach Determann übrigens auch bei geringer Füllung des Magens nach Mahlzeiten.

Einseitiger Tiefstand.

Einseitiges Emphysem, pleurale Ergüsse von Luft und Flüssigkeit haben einseitigen Tiefstand der Zwerchfelllinie zur Folge. Die Sichtbarkeit desselben ist aber in verschiedenen Fällen verschieden. Liegt der Schatten eines pleuralen Ergusses auf der rechten Zwerchfellhälfte, so lässt sich über den Stand des Zwerchfelles radioskopisch so wenig ermitteln, als perkuttorisch über den Stand des Pleurasinus. Der Erguss erscheint so dunkel wie die Leber; die Grenze ist verschwunden. Bei linksseitigem Erguss ist das Zwerchfell als dessen untere Grenze bei spontaner oder künstlicher Blähung des Magens seiner Lage und Form nach erkennbar. Bei Pneumothorax ohne Erguss gehört das Zwerchfell, wie fast alle Erscheinungen im Bilde dieser Erkrankung zu den sinnfälligsten Bildern in der Radiologie. Die Zwerchfellkuppe erscheint in allen angeführten Fällen, ihre Sichtbarkeit vorausgesetzt, auch bei Tiefstand geringeren Grades stark abgeflacht.

Abnorme, respiratorische Bewegung.

Da die normale Zwerchfellbewegung im wesentlichen in einer Senkung der ihrer Form nach unveränderten Zwerchfellkontur um eine bestimmte Strecke besteht (Fig. 55), können die Abweichungen von der Norm quantitative und qualitative sein. Die normale Zwerchfellaktion wechselt in ihrem Ausmaass nach der Tiefe der Respiration zwischen 2 und 7 cm (paralloskopisch gemessen). Bei ruhiger Atmung schwankt sie nur wenig um $2^1/_2$ cm. Die Verminderungen der Exkursionsgrösse sind sehr häufig. Bei einseitiger Affektion können wir überdies die „gesunde" Seite vergleichen, allein wegen der Häufigkeit der vikariierenden Mehrleistung der „gesunden" Lunge finden wir dort sicherlich oft die entgegengesetzten abnormen Verhältnisse vor. Dagegen giebt es keine primäre einseitige pathologische Zunahme der Zwerchfellaktion; bei ungleichartiger Aktion liegt die primäre Abweichung auf Seite der Verkleinerung.

[1]) Deutsche med. Woch., 1900, No. 15.

Da die exspiratorische Stellung des Zwerchfelles, wie bei den Lageveränderungen erörtert wurde, abnorm sein kann, so ergeben sich daraus mehrere Arten der verminderten Inspiration. Es stelle Fig. 56, 1 die normale Lage dar. Bei forcierter Inspiration wird aber nicht die Lage 3, geschweige denn 4 erreicht, sondern blos die Lage 2. Wir haben es dann mit verringerter Inspiration bei normal hoher Exspirationsstellung zu thun, also mit dem bei einseitigem Kapazitätsverlust, bedingt vor allem durch Infiltration, bekannten Williamschen Symptom (S. 105) zu thun. Dabei kann der Beginn der inspiratorischen Senkung beiderseits gleichzeitig erfolgen (Zurückbleiben der kranken Zwerchfellhälfte) oder die kranke erst nach der gesunden die Inspiration beginnen. (Nachschleppen und Zurückbleiben.)

Das Zwerchfell kann aber auch von vornherein eine abnorme respiratorische Ruhelage einnehmen, hoch oder tief stehen. In diesen Fällen ist stets die Exkursion verringert. Es wird entweder, wie bei Gasblähung des Magens, die respiratorische Ruhelage der anderen Lunge erst bei maximaler Inspiration erreicht oder das Zwerchfell hält wie bei Lungenblähung die Lage 2 (Fig. 56, 1) als Ruhelage ein und erreicht inspiratorisch die Lage 3. Es ist dann der komplimentäre Pleurasinus bei *o* aufgebraucht und eine weitere Inspirationsbewegung führt zur Abflachung der Zwerchfelllinie (Fig. 56, 1, Lage 4). Bei höheren Graden der Lungenblähung erscheint aber die Lage 3 als respiratorische Mittelstellung und die Inspiration vermag daher nur mehr eine weitere Abflachung der Zwerchfellkontour zu erzeugen. Der Scheitel *o* des phrenicocostalen Winkels bleibt in diesem Falle respiratorisch unbeweglich an seiner Stelle.

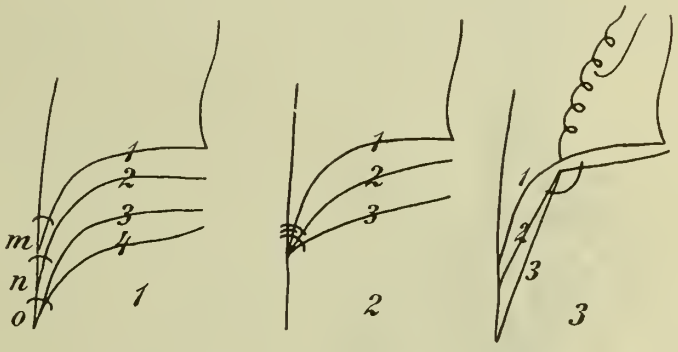

Fig. 56.
Normale und abnorme Zwerchfellaktion.

1. Lage 1, normale exspiratorische Stellung, Lage 2 und 3, inspiratorische Senkung bei unverändertem phrenicocostalem Winkel (*m* und *n*), Lage 4, Abflachung und Zunahme des Winkels (*o*).
2. (1, 2, 3), Unverschieblichkeit des Scheitels des Winkels, Vergrösserung desselben, Abflachung des Zwerchfelles (bei Obliteration der Pleurahöhle und bei durch Lungenblähung hohen Grades völlig aufgebrauchten Pleurasinus.)
3. Fixierung der Mitte der Zwerchfellkuppe am Lungenhilus.

Dieser Fall bildet den Übergang zu der qualitativ abnormen Zwerchfellaktion. Hier liegt das Abnorme nicht im Ausmass, sondern im Typus der Bewegung. Dieselbe ist entweder ganz unregelmässig, wie bei verschiedenartigen Fixationen des Zwerchfells oder sie zeigt eine die Senkung überwiegende Abflachung. Fig. 56, 2 zeigt eine anscheinend normale Ruhelage des Zwerchfelles (1). Schon bei gewöhnlicher Respiration zeigt sich aber, dass mit der Senkung der Zwerchfellkuppe keine Senkung des Scheitels des phrenicocostalen Winkels einhergeht. Das sichtbare Littensche Phänomen fehlt. Daher stellt sich die weitere inspiratorische Aktion als Abflachung dar und der phrenicocostale Winkel nimmt inspiratorisch beständig an Grösse zu. Dieses Verhalten kommt vor bei Obliteration der Pleurahöhle und gemeinsam mit Tiefstand bei hochgradiger Lungenblähung dann, wenn der ganze Pleurasinus schon in der respiratorischen Mittellage aufgebraucht ist.

Von den atypischen Zwerchfellaktionen interessiert die inspiratorische Abknickung seiner Kontur am meisten. Wir haben die Schattenzüge kennen gelernt, welche am häufigsten bei bronchialen und peribronchialen chronisch indurativen Schrumpfungsprozessen doch auch bei anderen an den Bronchialbaum geknüpften Erkrankungen vom Hilus der Lunge in sanftem Bogen mitunter bis zur Zwerchfellkontur ziehen. Fig. 56, 3 stellt einen solchen Fall dar. Die Ruhestellung des Zwerchfelles zeigt keine Besonderheiten; inspiratorisch steigt der phrenicocostale Winkel weit abwärts. An der Stelle, wo der obige Schatten der Zwerchfellkontur nahe-

kommt, entsteht ein nach unten offener Knickungswinkel. Der laterale Anteil der Zwerchfelllinie fällt steil und flach nach unten aussen ab, der mediale liegt horizontal und ist etwas abgeflacht. Ein Beispiel hierfür ist der in Fig. 34 abgebildete Fall von Lungenechinococcus mit strangförmiger Verbindung des Zwerchfelles mit dem Lungenhilus (Levy-Dorn und Zadek) und Tfl. 1, Fig. 6 (peribronchiale Schrumpfung).

Leberpuls. Eine besondere Art der Zwerchfellbewegung ist der Insufficienz der Tricuspidalklappen eigen. Sie tritt nur an der rechten Zwerchfellhälfte auf und besteht in einer stufenweisen Exkursion, einer saccadierten Hebung und Senkung. Dieser Ausdruck des venösen Leberpulses kann deutlicher gemacht werden, wenn der Patient, was meist nur für sehr kurze Zeit möglich ist, den Atem anhält. Man sieht dann synchron mit dem Spitzenstoss eine deutliche rhythmische Hebung der Zwerchfellkontur (Bleiblende!)

Die Ätiologie der beschriebenen inspiratorischen Zwerchfellknickung war in den meisten Fällen direkt erkennbar, am deutlichsten in dem von Levy-Dorn beschriebenen Falle von Lungenechinococcus (Fig. 34), wo sowohl der den Weg des Durchbruches von der Leber her bezeichnende Strang der das Zwerchfell mit dem Herd als auch der andere Strang sichtbar ist, der den Herd mit dem Lungenhilus verbindet (Perforation in den Bronchialbaum). Aber auch in jenen Fällen, wo ein solcher die Lungenbasis mit dem Hilus verbindende Schattenstrang nicht sichtbar ist, muss man eher an eine pulmonale, wegen geringer Masse nicht schattengebende als an eine subphrenische Ursache der Knickung denken. Überhaupt scheint es selten zu sein, dass eine unter dem Zwerchfell gelegene Intumescenz eine deutlich umschriebene Vorwölbung der Zwerchfellkontur erzeugt. Wenigstens habe ich bei zahlreichen metastatischen Leberearcinomen vergebens danach gesucht, trotzdem ich jedesmal durch Höhen- und Seitenverschiebung der Röhre die ganze gewölbte obere Leberoberfläche abzusuchen mich bemühte.

Zwerchfelllähmung.

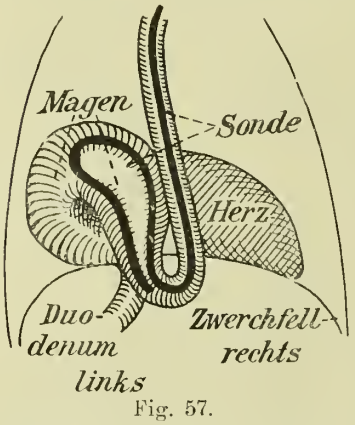

Fig. 57.
Situs viscerum bei Zwerchfellhernie mit Magensonde nach C. Hirsch, Ansicht von hinten.

Die bisher betrachteten abnormen Arten der Zwerchfellaktion waren wenigstens in der Bewegungsrichtung der normalen gleichsinnig. Es kommt aber auch eine entgegengesetzte Zwerchfellbewegung, eine inspiratorische Hebung und exspiratorische Senkung vor, welche Kienböck als paradoxe Zwerchfellbewegung bezeichnet und auf Zwerchfelllähmung zurückführt. Der gelähmte Muskel leistet dem Inspirationszug des Thorax keinen Widerstand und wird als häutige Membran durch Aspiration gehoben. Doch lässt der Autor auch die Möglichkeit offen, das der Ergussschatten durch die Kontraktion des unter seiner Last nach unten gewölbten Zwerchfelles gehoben wird. Die Bedeutung der paradoxen Zwerchfellbewegung bei (S. 88) Pneumothorax haben wir bereits erörtert. Abgesehen von dieser Affektion, habe ich dieselbe in zwei andersartigen Fällen beobachten können. Beide betrafen Individuen, welche nach vorangegangener Pleuritis wahrscheinlich mit Obliteration der Pleurahöhle behaftet waren. In dem einen wurde die vorausgegangene Pleuritis anamnestisch erhoben, in dem anderen war die Obliteration der Pleura mit mässiger Schrumpfung der einen Thoraxseite (steiler Rippenverlauf, enge Intercostalräume, hoher Zwerchfellstand, geringe inspiratorische Abflachung der einen Zwerchfellhälfte ohne Senkung des phrenicocostalen Winkels) radioskopisch nachweisbar. Die paradoxe Aktion wurde von der anderen tiefstehenden Zwerchfellhälfte im Ausmaasse von 2 cm ausgeführt. Die unteren Lungengrenzen dieser Seite waren perkutorisch unverschieblich und tiefstehend. Es bestanden Zeichen von Emphysem. Hierher mag vielleicht die von Levy-Dorn und anderen gemachte Beobachtung einseitigen exspiratorischen Stillstandes des Zwerchfelles im asthmatischen Anfall gehören, die natürlich der theoretischen Erklärung desselben als Zwerchfellkrampf ein gewichtiges Moment entgegenhält und zu weiterer Beobachtung mahnt.

Die Zwerchfellaktion bei vorgeschrittener progressiver Muskelatrophie haben Guilloz

und Henriot[1]) studiert. Nach Dollinger[2]) war der Patient trotz gänzlichen Schwundes der meisten Atmungsmuskeln nicht sonderlich durch Atemnot geplagt. Radioskopisch sahen die Beobachter die Exkursion des Zwerchfelles an Umfang verdoppelt, während der obere Teil des

Fig. 58.

Ventrodorsales Bild. Hernie diaphragmatica nach C. Hirsch. Die Funduswand des den Bruchinhalt bildenden Magens reicht als strichförmiger Schatten bis über den Schatten der an der Mamilla befestigten Marke. Das Herz ist aus der linken Thoraxhälfte vollständig verdrängt. Der Schatten der schweren Sonde verläuft zunächst nach rechts verlagert durch den Mittelschatten des Thorax und kehrt nach dem Durchtritte durch das Zwerchfell in die rechte Thoraxhälfte zurück. Das mutmassliche Lageverhältnis der Sonde zu den Magenwänden ist in Fig. 57 erläutert.

Thorax bei der Atmung still stand. Der Gedanke an eine kompensatorische Mehrleistung des intakt gebliebenen Zwerchfelles liegt nahe.

[1]) Archive d'électricité médical 15. II. 1899.

[2]) Fortschr. auf d. G. d. Röntgenstrahlen, III. Bd. Hft. 3.

Von den wenigen primären Erkrankungen des Zwerchfelles gehört die Zwerchfellhernie in den Rahmen dieser Arbeit.

Hernia diaphragmatica.

Durch einen kongenitalen Defekt der Muskelanlage des Zwerchfelles tritt unter Mithilfe eines Trauma (Kompression des Abdomens, heftiger Aktion der Bauchpresse) ein Teil der Baucheingeweide in die Thoraxhöhle ein, das Peritoneum und die Pleura diaphragmatica als Bruchhüllen vor sich her treibend. In einem Verhältnisse von 17 : 1 betrifft die Erkrankung die linke Thoraxhälfte häufiger als die rechte, die Leber wirkt offenbar als natürliche Pelotte. Der Bruchinhalt ist fast stets der Magen. Unter den 433 von Grosser[1]) gesammelten Fällen finden sich kaum $^1/_2$ Dutzend solcher, die am Krankenbett erkannt wurden, nicht so sehr, weil das klinische Bild an charakteristischen Zügen Mangel leidet, sondern weil man vergisst, an die im ganzen seltene Krankheit zu denken.

Der in die Thoraxhöhle eingetretene, tympanitisch schallende Magen, der die linke Lunge nach oben, das Herz nach rechts, die untere Grenze des hellen Thoraxschalles (Zwerchfell) nach unten verlagert, stellt überdies Bedingungen für die physikalischen Methoden her, welche die Verwechslung mit Pneumothorax begreiflich machen. Ist es doch nur die dünne Magenwand, welche zwischen dem im Thorax befindlichen pathologischen Luftraum und der Lunge eingeschoben, den klinischen Methoden unzugänglich, die Abweichung vom echten Pneumothorax darstellt. Die physikalischen Verhältnisse führen wie bei diesem zu Schachtelton mit tympanitischen Klang, metallischen Erscheinungen, Verschwinden des Atemgeräusches, Tiefstand des Zwerchfelles, Verdrängung des Herzens. Die Kompression der Lunge führt zu subjektiven und objektiven Erscheinungen an den Respirationsorganen und so kommt es, dass die erste Untersuchung meist über die Annahme des Pneumothorax nicht hinausführt. Bei der recht abweichenden Prognose der beiden in Rede stehenden Affektionen ist es nicht bedeutungslos, dass wahrscheinlich schon die erste radiologische Untersuchung im stande ist, den objektiven Nachweis der Anwesenheit des Magens im Thoraxraum oberhalb des Zwerchfelles zu erbringen, wenn man nur „daran denkt“ und zwar deshalb, weil die den übrigen physikalischen Methoden entgehende Magenwand im Schirmbilde nicht zu verkennen ist. Bei längerer Beobachtung ist übrigens seit der klassischen Arbeit Leichtensterns[2]) die Klarstellung solcher Fälle mittelst der klinischen Untersuchung allein recht wohl möglich. Das relative Wohlbefinden des Patienten, die Schlingbeschwerden und Magenerscheinungen (Dysphagia paradoxa Leichtenstern[3]), besonders aber der auffallende Wechsel des objektiven Befundes bezüglich des Umfanges des freien Luftraumes und seiner Abhängigkeit von der Nahrungsaufnahme und der künstlichen Aufblähung des Magens, das eventuelle Bestehen des Littenschen Phänomens stellen sich mit der Annahme eines Pneumothorax bald in Widerspruch.

Der auch radiologisch gut beobachtete Fall C. Hirschs[4]) bot in Kurzem folgende Erscheinungen:

Er wurde mit der Diagnose linksseitiger Pneumothorax in Spitalbehandlung genommen, wo nach einiger Zeit die Anamnese, die wechselnden Beschwerden, die Dysphagia paradoxa, die Anfälle von Incarcerationserscheinungen, und der wechselnde objektive Befund den Verdacht auf Herniadiaphragmatica lenkte. Die Aufblähung des Magens mittelst Schlungsonde (Erweiterung der linken Thoraxhälfte, fehlende Vorwölbung der Magengegend) stellt die Diagnose

[1]) Wr. klin. Woch., 1899, pag. 655.
[2]) Berlin. klin. Woch., 1874.
[3]) Grosse Bissen werden leichter geschluckt als kleine.
[4]) Münchener medicin. Wochenschrift, 1900, No. 29.

sicher. Dieselbe wurde durch die später vorgenommene radioskopische Untersuchung bestätigt. Diese ergab (vergl. Fig. 57 und 58): Verdrängung des Herzens und der grossen Gefässe nach rechts, Tiefstand des Zwerchfelles, auffallende Helligkeit der unteren Hälfte des Lungenfeldes bis zur Höhe der markierten Mamilla. Die obere Grenze derselben ist durch einen bogenförmigen, nach oben konvexen, strichförmigen Schatten gebildet, welcher von der lateralen Thoraxwand bis zum Hilus der Lunge reicht. Unterhalb desselben sah man mehrere unscharfe, verwaschene Schattenzüge. Die schwere Sonde kehrte bald nach Eintritt in das Abdomen um und trat wieder in den Thoraxraum ein, wo sie, in eigentümlichen Bogen zur Eintrittsstelle zurückkehrend, auffallend frei und ungestützt zu schweben schien. Fig. 57, der Hirschschen Mitteilung entlehnt, erläutert die Lage des Magens und der Sonde. Die Art der respiratorischen Zwerchfellaktion (paradox?) wie das respiratorische Verhalten des Bauchinhaltes und der Mediastinalorgane wird bei einem weiteren Falle in Zukunft genau zu beachten sein. An Stelle der Einführung der schweren Sonde dürfte die radioskopische Beobachtung eines verschluckten Wismuthbolus (s. d.) und CO_2-Füllung des Magens ausreichende Resultate ergeben. Bemerkenswert ist noch, dass der beschriebene Fall, ähnlich anderen lange Zeit als kongenitale isolierte Dextrocardie angesehen und in klinischen Vorlesungen als solche vorgestellt wurde. Endlich sei noch bemerkt, dass in allen Fällen von Hernia diaphragmatica der Tod infolge von Einklemmung erfolgt ist, bevor die klinische Untersuchung Zeit fand für ein chirurgisches Eingreifen die nötige diagnostische Sicherheit zu schaffen. Daraus folgt die Notwendigkeit in allen Fällen von Incarcerations-Erscheinungen ohne topische Diagnose nach einer eventuellen Hernia diaphragmatica zu forschen. Das Gleiche gilt aus den vorhin angeführten Gründen von den Fällen von vermutlicher Dextrocardie.

Kasuistik.

Die folgenden Einzelbeobachtungen ergänzen diejenigen Stellen des Textes, an denen auf sie verwiesen ist. Überdies sollen sie Art und Gang der Untersuchung im Einzelfall zeigen.

Anamnese. Stat. praes.

Fall 1. Der 24jährige Patient,[1]) der früher stets gesund gewesen war, bemerkt seit vier Jahren geringe, ganz allmählich zunehmende Kurzatmigkeit bei Anstrengungen, hier und da geringen Husten und schleimigen Auswurf und weithin hörbares, geräuschvolles Atmen; seit zwei Monaten nahmen die Beschwerden rascher zu. Der blühend aussehende Patient lässt schon bei gewöhnlicher Respiration ein Stenosengeräusch weithin hören, das nach Kopfhaltung und fehlender Mitbewegung des Larynx nicht in diesem seine Ursache zu haben scheint. Larynx und Trachea, soweit sichtbar, frei. Die Untersuchung des Thorax bietet etwas geringeren Umfang der rechten Hälfte und zeigt ein Zurückbleiben derselben bei der Inspiration. Der Schall ist rechts tiefer und voller, die unteren Grenzen der Lunge sind schlecht verschieblich. Abgeschwächtes Atemgeräusch mit auffallend verlängertem Exspirium und etwas schwächerer Stimmfremitus unterscheiden weiter die rechte Lunge von der in jeder Hinsicht normalen linken. Kein Herzklopfen, beide Radialpulse gleich hoch, keine einseitige Verzögerung, keine Paradoxie des Pulses; Herz in normaler Grösse und Lage, giebt reine Töne.

Diaskopie.

Die Durchleuchtung des Patienten ergiebt bei ruhiger Atmung auf den ersten Blick normale Verhältnisse: helle Lungen, einen schmalen gracilen Mittelschatten, ein nicht vergrössertes Herz in normaler Lage (Tfl. II, 2); auch die Bewegungserscheinungen, die Kontraktionen des Herzens, die respiratorische Bewegung der linken Zwerchfellhälfte sind normal; die rechte Zwerchfellhälfte zeigt eine geringere inspiratorische Senkung. Inspiriert nun der Patient tief, so bietet das Schirmbild einen überraschenden Anblick. Der Mittelschatten schiebt sich coulissenartig in die helle, rechte Thoraxhälfte in seiner ganzen Höhe vor und erreicht auf der Höhe der Inspiration die rechte Mamillar-Linie; das Herz verschwindet dabei aus der linken Thoraxhälfte bis auf die Spitze und erscheint mit seinem grössten Anteil in der rechten. (Tfl. II, 1.) Bei der Exspiration stellt sich der normale Zustand wieder her. (Tfl. II, 2.)

Epikrise.

Die Erklärung dieser Erscheinung muss zwei Möglichkeiten ins Auge fassen: Es könnten vom Mediastinum schwielige Stränge, vielleicht durch die interlobären Septen der Lunge ziehen, die sich bei obliterierter Pleurahöhle an die laterale Thoraxwand anheften und an denen die sich inspiratorisch von der Medianlinie entfernende costale Thoraxwand das Mediastinum und seinen Inhalt wie an Zügeln hinter sich herzieht. Die Erklärung erscheint gezwungen, sowohl an sich, als auch wegen des Fehlens einer pleuropulmonalen Anamnese, des Fehlens weiterer klinischer und radioskopischer Anhaltspunkte, sowie des unerklärten Stenosengeräusches. Viel natürlicher ist die Deutung, dass bei der hier schon klinisch höchst wahrscheinlich gemachten rechtsseitigen Bronchialstenose die Dislokation des Mediastinums so zu stande kommt, dass infolge der Stenose des rechten Bronchus die Luft bei der Inspiration nicht so rasch in die rechte Lunge einzuströmen vermag. Es entsteht dadurch während der Inspiration in der rechten Lunge ein stärkerer negativer Druck als in der linken. Infolge dieses stärkeren negativen Druckes wird das Mediastinum nach der kranken Seite hin aspiriert. Wir haben es also mit dem S. 49 beschriebenen Symptom

[1]) Der Fall wurde in der Gesellschaft der Ärzte am 9. Juni 1899 demonstriert und in der Wiener klinischen Rundschau, 1899, No. 45: Holzknecht, Ein neues radioskopisches Symptom bei Bronchialstenose, ausführlich mitgeteilt.

der Bronchialstenose zu thun, der inspiratorischen Dislokation des Mediastinums mit Einschluss des Herzens in die kranke Thoraxhälfte. Die Ursache der Bronchostenose konnte nicht ermittelt werden

Fall 2. F. W., 54 J. alt, Manipulant,[1]) war stets gesund bis auf ein Ulcus im 24. Lebensjahre, das an sich, wie auch dem Verlaufe nach keine Anhaltspunkte für Lues bot. Vor $1^1/_2$ Jahren bekam er Husten und heftige Atemnot, die sich bei geringfügigen Bewegungen aufs heftigste steigerten. Nach 3 Wochen war sein Wohlbefinden wieder hergestellt. Aber im Winter und Frühjahr traten neuerdings dieselben Beschwerden auf, besserten sich in der letzten Zeit etwas, verschwanden aber nicht vollkommen. Herzklopfen, Heiserkeit bestanden niemals. Patient glaubt in der letzten Zeit etwas an Gewicht verloren zu haben. Mässiger Potus. Der Patient bot folgenden objektiven Befund: Wellenhöhe der linken A. radialis etwas geringer als der rechten, die übrigen Qualitäten der Radialpulse beiderseits gleich und normal. Die Respiration ist überwiegend abdominal. Bei ruhiger Haltung des Patienten ist sie nicht forciert, aber schon bei geringen Anstrengungen, wie sie Aufsitzen im Bette oder einige gesprochene Worte veranlassen, bekommt er heftige Atemnot, Beklemmungsgefühl und Husten. Dabei hört man leichten in- und exspiratorischen Stridor. Die Atmungsexkursionen der beiden Thoraxhälften sind ungleich, links kleiner als rechts. Der Thorax zeigt emphysematösen Habitus, die unteren Lungenränder stehen tief und sind fast nicht respiratoriseh verschieblich. Das Atemgeräusch ist überall scharf vesiculär, das Exspirium verlängert. Links ist das Atemgeräusch schwächer als rechts, nur im unteren Teil des linken Interscapular-Raumes ist verschärftes Exspirium zu hören. Der Stimmfremitus ist über der ganzen linken Thoraxhälfte abgeschwächt. In der Herzgegend besteht keine Vorwölbung, der Spitzenstoss ist auch in vornübergeneigter Körperhaltung nicht distinkt palpabel, unter der linken Brustwarze ist eine leichte Erschütterung zu fühlen. Eine absolute Herzdämpfung besteht nicht, eine schwache relative Dämpfung reicht nach oben bis zur 4. Rippe, nach aussen nicht ganz bis zur Mamilla und geht nach rechts in die später zu beschreibende Dämpfung über. Die Herztöne sind rein. Im Jugulum und Epigastrium fühlt man Pulsation. das Sternum wird nicht pulsatorisch gehoben, Über demselben, besonders in der oberen Hälfte, und rechts neben demselben besteht eine intensive Dämpfung. Die letztere reicht vom 1. bis 4. Intercostalraum, dann folgt heller Schall bis zur Lungenlebergrenze (6. Intercostalraum). Nach rechts reicht diese Dämpfung im 1., 2. und 3. Intercostalraum 4 Querfinger vom rechten Sternalrand, im 4. Intercostalraum nur 3 Querfinger und an der 5. Rippe schneidet ihre laterale Grenze schief nach unten und einwärts ziehend den rechten Sternalrand. Im oberen rechten Teile dieser Dämpfung, im 2. und 3. Intercostalraum rechts vom Sternum besteht fühlbare und sichtbare mit dem Spitzenstoss synchrone, pulsatorische Hebung, jedoch keine Vorwölbung. Über derselben ist ein reiner erster und ein unreiner lauter zweiter Ton zu hören. Laryngologischer Befund normal.

Anamnese. Stat. praes.

Die radioskopische Untersuchung des Patienten in sagittaler dorsoventraler Richtung (vgl. Tfl. V, 3) ergiebt folgenden Befund: Über dem etwas vergrösserten und eigentümlich gelagerten Herzen scharf abgesetzt sehen wir die Mitte des Thorax von einem kindskopfgrossen, fast kreisrunden, intensiv dunkeln, scharf und gleichmässig rund konturierten Schatten eingenommen, der nach oben ungefähr bis zum 1. Intercostalraum nach rechts bis zur Mamillarlinie, nach links etwa weniger weit reicht. Nimmt man die Durchleuchtung in entgegengesetzter Richtung vor, stellt also die Röhre vor der Brust des Patienten auf und legt den Schirm seinem Rücken an, so ergeben sich im wesentlichen dieselben Verhältnisse, nur erscheint die rechte Hälfte des Schattens (bei gleicher Röhrenschirmdistanz) grösser, sie reicht weiter nach aussen und unten als in der ersten Durchleuchtungsriehtung (Tfl. V, 4). Dieser Untersehied in der Schattengrösse rührt daher, dass der den Schatten werfende Aneurysmasack nahe der vorderen Thoraxwand liegt. Er wirft daher auf den Schirm, wenn dieser der vorderen Thoraxwand anliegt, eine kleinere, wenn er der hinteren Thoraxwand anliegt eine grössere Silhouette. Wie wir S. 163 gesehen haben, wird dieses Verhalten zur Diagnose der anterioren Lage dieses Teiles des Aneurysma verwendet und das Resultat stimmt mit dem klinischen Befunde der Dämpfung und Pulsation rechts vorn überein. (Vgl. auch den Sektionsbefund.) Abgesehen von der Grösse, Gestalt und Lage des Aneurysma gab die radiologische Untersuehung auch bezüglich des Herzens einen erheblich genaueren Aufschluss als die übrigen klinischen Methoden. Die letzteren liessen, da Spitzenstoss und Herzdämpfung wegen des vorhandenen Lungenemphysems fehlten, fast vollständig im Stich. Wir sehen in Tfl. V, 3, dass der Magen, durch Gas gebläht, als helle Luftblase erscheint, die nach unten durch das horizontale Niveau des flüssigen Mageninhaltes begrenzt ist. Dasselbe zeigt, wenn man den Patienten während der Durchleuchtung schüttelt, Wellenbewegungen, wie eine in einem Gefäss befindliche Flüssigkeit. Die obere Grenze dieses hellen Raumes wird durch einen strichförmigen Schatten gebildet, der bogenförmig, nach oben konvex von der Herzspitze zur lateralen Thoraxwand zieht. Er besteht aus dem Zwerchfell und der Wand des Fundusteiles des Magens, die eng aneinander liegen und sich scharf von dem hellen Grunde abheben, der oberhalb vom lufthältigen Lungengewebe, unterhalb vom luftgefüllten Magen gebildet wird.

Diaskopie.

[1]) Der Patient wurde Februar 1800 im „Wiener medicinischen Club“ vorgestellt und eine Durchleuchtung demonstriert.

Infolge der Gasblähung des Magens steht die linke Zwerchfellhälfte abnorm hoch, im Gegensatz zur Norm höher als das rechte. Durch dasselbe ist die Herzspitze gehoben und das ganze Herz um seine ventrodorsale Achse derart gedreht worden, dass die Spitze mehr nach aussen als nach unten zeigt. Zugleich ist der basale stark gekrümmte Schattenrand des allgemein vergrösserten Herzens sichtbar geworden. Ferner zeigt die Figur links neben dem Herzen einen sogenannten Begleitschatten, die Hilusverzweigungen für den linken Unterlappen, die trotz ihres Abstandes vom Herzen synchron pulsierten. Bei der Durchleuchtung sah man an den Rändern des Aneurysmaschatten dreierlei Bewegungserscheinungen. Erstens eine leichte pulsatorische Erschütterung besonders am rechten Anteil des Aneurysmasackes Eine ausgesprochene, grossschlägige Pulsation fehlte, wie so häufig an Aneurysmaschatten, auch in diesem Falle. Eine zweite Bewegungserscheinung war die besprochene inspiratorische Verschiebung des Mittelschattens in die stenosierte, also hier die linke Thoraxhälfte. Mit jeder Inspiration rückten beide Schattenränder des Aneurysma, der in der rechten, sowie der in der linken Thoraxseite liegende, also das ganze Aneurysma um 11—13 mm nach links; die gleiche Bewegung machte auch das Herz, sodass alle sichtbaren Anteile des Mediastinum an ihr teilnahmen. Mit der Exspiration stellten sich die normalen Lageverhältnisse wieder her. Man muss sich vorstellen, dass das breitaufsitzende Aneurysma auch den Arcus aortae einbezieht und den linken Bronchus komprimiert und stenosiert. Dadurch strömt nun inspiratorisch in die linke Lunge weniger Luft ein als in die rechte, deren Bronchus nicht verengt ist. Da aber die inspiratorische Erweiterung der linken Thoraxhälfte ebenso gross intentiert ist, wie die der rechten und der dadurch geschaffene Raumzuwachs beiderseits ausgefüllt werden muss, so wird mangels der nötigen Luftmenge das Mediastinum, hier das Aneurysma und das Herz aspiriert. Diese Bewegungserscheinung muss also ebenso auf die Stenose des linken Bronchus bezogen werden, wie die klinischen Symptome der geringeren respiratorischen Exkursion der linken Thoraxhälfte, der Abschwächung des Atemgeräusches und des Stimmfremitus dieser Seite.

Drittens wird der ganze kindskopfgrosse Aneurysmaschatten beim Schlucken um fast einen Centimeter gehoben, was auf feste Verbindung mit Trachea oder Bronchus bezogen werden muss.[1])

Die respiratorische Senkung der linken Zwerchfellkuppe tritt erst einige Zeit, nachdem die der rechten begonnen hat, ein; die Grösse der Exkursion ist links geringer als rechts. Die Analogie dieser Erscheinung mit dem inspiratorischen Nachschleppen und der geringeren Atmungsexkursion der linken Thoraxhälfte ist evident und dieselbe muss als inspiratorisches Nachschleppen und Zurückbleiben der gleichseitigen Zwerchfellhälfte den Symptomen der Bronchostenose zugerechnet werden. Eine pathognomische Bedeutung kommt dieser Erscheinung natürlich nicht zu, da sie, abgesehen von direkten Fixierungen des Zwerchfelles durch Verwachsung des Pleurasinus und anderen direkten Bewegungshemmungen auch bei einseitiger Herabsetzung der Kapazität der Lunge vorkommt (S. 53). In der ersten schrägen Durchleuchtungsrichtung (von hinten links nach vorn rechts) sah man den dreieckigen Herzschatten, der unten, wie in Fig. 53, S. 170, das helle Mittelfeld teilweise bedeckte, einen zwei Fäuste grossen, annähernd kreisförmigen Schatten unmittelbar kappenförmig (also nicht wie in Fig. 53) aufsitzen. Derselbe überdeckte das obere Ende des hellen Mittelfeldes und zum Teil auch den Schatten der Wirbelsäule.

In frontaler, von rechts nach links ziehender Richtung zeigten sich sowohl das Retrosternal- als auch das Retrocardialfeld vollständig gedeckt, sodass das quere Thoraxbild in einer gleichmässig dunklen Fläche ohne jedes Detail bestand.

Etwas gebessert verliess der Patient nach dreiwöchentlichem Aufenthalt die Klinik und kehrte nach wenigen Tagen mit vermehrten Beschwerden zurück, die in den folgenden 14 Tagen rasch zunahmen. Die Atemnot trat schon bei geringsten Anstrengungen, selbst beim Essen auf, das schleimige Sputum zeigte geringe aber dauernde Blutbeimengungen. Das schon bei der ersten Aufnahme angedeutete Oliver-Cardarellische Symptom[2]) trat deutlich hervor. Ein heftiger Erstickungsanfall ging vorüber. Einige Tage später trat plötzlich ohne Dispnoe der Exitus ein. Der ganze Körper zuckte zusammen, Patient liess den Kopf nach rückwärts sinken und blieb bewegungslos.

Autopsie. Obduktions-Befund: Kindskopfgrosses Ruptur-Aneurysma der vorderen, respektive oberen Wand der aufsteigenden Aorta und des Arcus, beginnend 2 Querfinger breit über den Aortenklappen und sich am Ostium der linken Carotis begrenzend. Das Aneurysma erfüllt den vorderen Mediastinalraum und wölbt sich nach rechts im Bereiche der oberen Rippen in die Pleurahöhle vor. Die vorderen Ränder der rechten Lunge sind mit ihm verwachsen. An der vorderen Wand des Aneurysma besteht eine Perforation durch, das mit ihr verwachsene vordere Pericard. Hämatopericardium. Kompression der Trachea und des linken Bronchus durch den arcuären Anteil des Aneurysma; in der Trachealwand über der Bifurkation eine für eine grobe Sonde durchgängige Perforationsstelle. Atherom der Aorta, Stauungserscheinungen an den inneren Organen. Wenige bronchopneumonische Herde in beiden Lungen.

[1]) Siehe Verf., Mitbewegung eines intrathoracischen Tumors beim Schluckakte; Wiener klin. Rundschau, 1900, No. 15 und Fall 15 S. 216 und Text S. 47.

[2]) Pulsatorische Senkung des Kehlkopfes.

Epikrise: Lage und Form des Aneurysmaschattens gliehen den bei Aneurysma aortae ascendentis gewöhnlichen (S. 173, vgl. auch Tfl. VII, 6 und V, 2), sowohl im sagittalen als auch im frontalen Bilde. Die linksseitige Vorwölbung im sagittalen Bilde konnte durch den gleichmässig gedehnten, aber nicht in das Aneurysma einbezogenen Bogen oder durch den normalen, aber seitens der aneurysmatischen Aorta ascendens nach links verdrängten Bogen erzeugt sein. Zur Annahme, dass der Bogen in den Sack einbezogen sei, war also nicht der sichtbare Sacksehatten Veranlassung, sondern die Kompressionserscheinungen (Stridor, Bronchostenose, Cardarelliseles Symptom und Schlinghebung). Da nun das Aneurysma thatsächlich nur bis zur Mitte des Bogens reichte (der N. recurrens ist aus diesem Grunde nicht geschädigt worden), so ist anzunehmen, dass die linksseitige Vorwölbung (Tfl. V, 3) thatsächlich nicht durch den Aneurysmasack, der sich offenbar an einer im Mittelschatten verborgenen Stelle begrenzt, sondern durch die zweite Hälfte des Bogens gebildet wurde, deren Schattenkontur durch Verschiebung abnorm weit in das linke Lungenfeld zu liegen kam. Bei bestehendem Aneurysma aortae ascendentis kann eben die Einbeziehung des Bogens in den Sack aus dem Bilde ohne Zuziehung der übrigen Erscheinungen meist weder festgestellt noch ausgeschlossen werden, weil es den Bogen in der Regel disloziert. Epikrise.

Die Verbindung zwischen dem Aneurysma und den oberen Luftwegen, welche durch die Hebung des Sackes beim Schlingen und später durch das Oliver-Cardarellische Symptom dargethan war, bestand nicht blos in der wegen der Bronchostenose angenommenen Verlötung des Sackes mit dem linken Bronchus, sondern auch mit der Trachea, in welche eine enge Perforation stattgefunden hatte. Die anderwärts begründete Möglichkeit, dass der linke Bronchus allein den Aortenbogen beim Schlucken heben kann, findet also in vorliegendem Falle keine Stütze.

Da abgesehen von einigen wohl terminal entstandenen bronchopneumonischen Herden keine Veränderung in der linken Lunge bestand, kann an der Hand dieses wie anderer Fälle der Einwurf Béclères zurückgewiesen werden, dass die Ursache der inspiratorischen Dislokation des Mediastinums nicht in der Bronchostenose, sondern in der durch konsekutive Verdichtungsprozesse hervorgebrachten Verminderung der Lungenkapazität liegt (S. 52).

Fall 3 betrifft die 35jährige Fabrikarbeiterin K. F., welche bei ihrer Aufnahme in die Klinik zunächst die Erscheinungen der Kompression der Vena cava superior darbot: Das stark gedunsene Gesicht war cyanotisch, die Venae temporales federkieldick, geschlängelt, über das Hautniveau vorspringend, der Hals war angeschwollen, die Supraclaviculargruben polsterartig ausgefüllt, hier einige Lymphdrüsen undeutlich fühlbar, die Venae jugulares externae sprangen kleinfingerdick vor; die Haut des Thorax und der oberen Extremitäten war ödematös, livid gefärbt, von Netzen überfüllten Hautvenen durchzogen und hie und da mit hellroten, auf Fingerdruck verschwindenden Flecken besetzt. Abdomen und untere Extremitäten normal. Heftige Anfälle von Atemnot, Husten und Schwindel mit unwillkürlichem Harnabgang folgten rasch aufeinander. Der objektive Befund am Thorax war folgender: In den rechten Ober- und Unterschlüsselbeingruben bestand erhebliche Verkürzung und mässige Dämpfung des Perkussionsschalles und hinten rechts unten die Zeichen eines niedrigen basalen Pleuraexsudates. Beide Thoraxhälften zeigen anscheinend gleiche respiratorische Exkursion; das Atemgeräusch ist überall rauh vesieulär: über der ganzen rechten Thoraxhälfte ist es schwächer als über der linken, das Exspirium ist auf dieser Seite verlängert. Herzbefund normal, nirgends abnorme Pulsationen, Larynx, Trachea und Broncheneingänge normal. Harn normal. Die Probepunktion rechts hinten unten ergab ein nicht hämorrhagisches Exsudat (sp. G. 1018). Anamnese. Stat. praes.

Bei der Durchleuchtung der Patientin fand sich in der Hilusgegend anschliessend an den Mittelschatten des Thorax und hineinragend in das helle rechte Lungenfeld ein handtellergrosser unscharf begrenzter mässig intensiver Schatten, der einige fingerförmige Fortsätze noch weiter in das Lungenfeld hineinsandte (wie Tafl. VIII, 5, die Fortsätze hier nicht sichtbar). Aus dem Grade der Verschiebung die der Schatten, bezogen auf Punkte der Thoraxwand erlitt, wenn man die Höhen-Stellung der Röhre veränderte, liess sich ermitteln, dass die den Schatten werfende Masse nahe der vorderen Thoraxwand lag (vgl. S. 163, 5). Weiters sah man rechts unten an der Stelle des Exsudates das Zwerchfell mit seiner respiratorisch verschieblichen, nach oben konvexen Contour verdeckt durch einen intensiv dunkeln Schatten, der sich mit einer nach oben konkaven Contour abgrenzte. Von einer röntgenographischen Aufnahme und genaueren röntgenskopischen Untersuchung musste bei dem Allgemeinzustande der Patientin zunächst abgesehen werden. Im weiteren Verlaufe der Krankheit wuchs das rechte und entstand ein niedriges linksseitiges Pleuraexsudat; die Anfälle von Husten und Atemnot steigerten sich häufiger zu Erstickungsanfällen; einmal trat bei einem solchen Ohnmacht ein. Die Drüsenschwellungen am Halse schienen zuzunehmen und so wurde die Diagnose mit Vorbehalt auf einen malignen Mediastinal- oder Lungentumor gestellt. Der weitere Verlauf jedoch (Auftreten von Fieber und Nachtschweiss, dann Zurückgehen der Exsudate, der Erscheinungen der Kompression der Cava superior, endlich die allgemeine, überraschende Besserung, in der die Patientin die Klinik verliess) und die Berücksichtigung der Anamnese, (im 24. Lebensjahre Bauchfellentzündung ohne Anhaltspunkte für einen genitalen Ursprung derselben, $^1/_2$ Jahr später ein Recidiv derselben: vor $^3/_4$ Jahren Spitzenkatarrh mit abendlichem Frösteln und Nachtschweissen, vor $^1/_2$ Jahr rechtsseitige Rippenfellentzündung) Diaskopie. Verlauf.

legten den Gedanken nahe, dass es sich um Tuberkulose des rechten Oberlappens und Schrumpfungsvorgänge in alten tuberkulösen Herden und Drüsen handelte.

Zur Zeit, als das rechtsseitige pleurale Exsudat bereits zu bedeutender Höhe angewachsen, das linksseitige aber noch nicht entstanden war, wurde die Patientin zum 2. Male röntgenologisch untersucht. Die graphische Fixierung gelang nicht, da die Patientin mehrmals während der damals 2 Minuten dauernden Expositionszeit durch heftige Hustenstöße geschüttelt, aus der notwendigen ruhigen Lage kam. Das sagittale Schirm-Bild zeigte folgende Details: Die rechte Thoraxhälfte war in ihrem unteren und mittleren Abschnitt durch eine gleichmässig dichte Schattenmasse ausgefüllt (Pleuraexsudat). Der oberste Anteil des rechten Lungenfeldes ist etwas heller, erreicht jedoch keineswegs die Helligkeit der normalen linken Lunge. Die Verdunkelung des von Exsudat freien rechten Lungenspitzenfeldes rührt eines Teils von der im rechten Oberlappenfelde liegenden Masse her, die schon früher perkutorisch und röntgenoskopisch erkannt worden war, andernteils von der Verdichtung, die das übriggebliebene noch lufthältige aber relaxierte Lungengewebe durch Kompression seitens des pleuritischen Exsudates erfahren haben mochte. — In der linken Thoraxhälfte ist das Lungenfeld von normaler Helligkeit. Seine obere Partie ist durch die seitens des Pleuraexsudates verdrängten Mediastinalorgane erheblich eingeengt. Der schärfer aus dem Mittelschatten ausspringende Aortenbogen mit einem Stück der A. descendens pulsierte deutlich, synchron mit der sichtbaren Herzaktion und dem Spitzenstoss. An diesem Teile des Bildes war inspiratorische Dislokation nach rechts um 1 cm wahrzunehmen, welche meinerseits auf Stenose des rechten Bronchus bezogen wurde.

Mit jeder tiefen Inspiration schob sich der Aorten-Schatten um ca. 1 cm nach rechts, verschwand dadurch zum Teil im Mittelschatten des Thorax und trat bei der Exspiration wieder aus demselben hervor. Das Herz blieb unbeweglich. In der rechten Thoraxhälfte war wegen des dort liegenden dichten Exsudatschattens kein Einrücken von Mediastinalanteilen sichtbar.

Die zu der obigen Annahme eines tuberkulösen Prozesses führende Besserung mit Rückgang des Pleuraexsudates hielt nicht an. Bald nach einer endlich möglichen radiographischen Aufnahme (Tfl. VIII, 4), die ein rasches Wachstum des Herdes in der rechten Thoraxhälfte und das Entstehen einer ebensolchen in der linken zeigte und gelegentlich deren am Schirm konstatiert wurde, dass mit dem Pleuraexsudat auch die inspiratorische Dislokation der Aorta verschwunden war, trat in einem neuerlichen Anfall von Dyspnoe und Cyanose der Tod ein.

Autopsie. Die Sektion ergab ein vereiterndes fibröses Lymphosarkom der vorderen mediastinalen Lymphdrüsen mit Übergreifen in beide Oberlappen per continuitatem. Einbruch in die völlig umschlossene obere Hohlvene. Der rechte Lungenhilus in Sarkommasse wie eingemauert, der rechte Bronchus, ebenfalls von Sarkommassen umschlossen, zeigte normale Weite seines Lumens.

Epikrise. Epikrise. Da die inspiratorische Dislokation eines Teiles des Mediastinum vor Auftreten des rechtsseitigen Pleuraexsudates nicht bestand, nach demselben verschwand und da autoptisch keine Verengerung des in Sarkommassen eingeschlossenen rechten Bronchus gefunden wurde, liegt es nahe, zur Erklärung der inspiratorischen Dislokation nicht eine Stenose des rechten Bronchus, sondern im Sinne Béclère's den durch das Pleuraexsudat entstandenen Kapazitätsverlust der rechten Lunge heranzuziehen, womit andere Fälle, in denen Bronchostenose völlig ausgeschlossen war, übereinstimmen. (S. 52.)

Anamnese. Fall 4. G. F., 54 J., Tischler. Mit 16 Jahren „Lungenentzündung“, mit 22 Jahren „lungenkrank“, nie Haemoptoe. Seit 6 Wochen Mattigkeit, Appetitlosigkeit, Husten, eitriger Auswurf, abends leichtes Fieber, Nachtschweisse; Stechen in der Brust, Kurzatmigkeit, Diarrhoen.

Stat. praes. Dia-skopie. Über der rechten Spitze besteht hinten und vorn eine mässig intensive Dämpfung und leises Bronchialatmen. Im Auswurf bei zahlreichen Untersuchungen keine Tuberkelbazillen. Herz und Abdomen frei. Durchleuchtungsbefund: Rechtes Spitzenfeld durch grobe unregelmässige Züge und Flecken verdunkelt. In beiden Hilusgegenden liegen nahe dem Mittelschatten dichte Schattenmassen, von welchen zahlreiche, darunter einige stärkere (rechts drei, links zwei) strahlenförmige Schattenzüge radial in die Lungenfelder eingreifen (Tafl. I, 6). Der mittlere, rechte, reicht am Schirmbild bis zur lateralen Thoraxwand, von welcher er bei keiner Röhrenstellung zurücktritt, der untere rechte reicht bis an das Zwerchfell, das an dieser Stelle etwa emporgehoben und dadurch im ganzen leicht geknickt erscheint (vergl. auch Fig. 34. S. 117). Bei verschiedenen Röhrenstellungen lässt sich feststellen, dass der untere Schattenzug näher der vorderen als der hinteren Thoraxwand liegt, und dass er an einem Punkte des vorderen Zwerchfellabhanges inseriert. Inspiratorisch senkt sich die rechte Zwerchfellhälfte nur halb so weit, als die linke, die Knickung der ersteren nimmt dabei zu. Bei angestrengter Inspiration scheint sich der Schatten im rechten Hilus etwas nach rechts zu bewegen (S. 55). Bei mehrmaligen Untersuchungen zeigen sich Differenzen im Bilde derart, dass die Schattenzüge bald breiter, bald schmäler, bald dichter, bald heller erscheinen. Auf einen Zusammenhang dieser Erscheinung mit der Expektoration wurde bei dem vorliegenden Fall noch nicht geachtet. Tod unter cerebralen Herderscheinungen.

Verlauf.

Befund: Multiple Abscesse des Grosshirns, bronchiectetische Cavernen und cylindrische Bronchiectasien im Ober- und Mittellappen der rechten Lunge in chronischer Pneumonie mit schiefriger Induration. Im einzelnen zeigte die linke grosse, stark geblähte Lunge allenthalben lockere pleurale Anheftung. Die Spitze des Unterlappens von einer mehrere Millimeter dicken Pleuraschwarte bedeckt, darunter schiefrige Induration und einzelne ekstatische Bronchiolen. Die rechte überall angewachsen, stellenweise durch dicke Schwarten, so an der Spitze, am Zwerchfell und am Herzbeutel. In der Spitze schiefrige Induration mit haselnussgrossen Cavernen von glatter Wand. Im Centrum des Oberlappens in indurierten Gewebe eine ebensolche apfelgrosse Caverne, ebensolche kleinere im vorderen Lungenrand, in welche cylindrisch erweiterte Bronchien führen und aus denen man, kleine Lumina sondierend, in Bronchiolen kommt. Auch die Bronchien des Unter- und Mittellappens gleichmässig cylindrisch erweitert. Milzabscess. Autopsie.

Fall 5. Marie M., 24 J., Prostituierte. Seit 3 Monaten Husten, Fieber, Nachtschweisse. Vor 14 Tagen trat plötzlich unter stechendem Schmerz in der Seite heftige Atemnot und dann hohes intermittierendes Fieber ein. Jetzt fieberfrei. Kurzatmigkeit und Seitenstechen dauern an, schmerzhaftes Ziehen in der Brust bei rechter Seitenlage. Anamnese.

Die linke Thoraxhälfte weiter als die rechte, respiratorisch nicht bewegt, die linke Schulter steht höher, die linke Supraclaviculargrube ist ausgefüllt. Perkussionsschall rechts normal, links im Stehen oben überall heller Schall mit tympanitischem Beiklang, bei Öffnen des Mundes keine Veränderung. In den beiden unteren Drittel des Thorax überall Schenkelschall. Bei Lageweehsel verschieben sich die Gebiete der beiden Schallarten derart, dass ihre Grenze stets horizontal bleibt. Oben leises, unbestimmtes, unten kein Atemgeräusch. Succussio Hypokratis. Kein Spitzenstoss; im 4. rechten Interkostalraum leichte Erschütterung. Stat. praes.

Tafl. III, 4, die ventrodorsale und III, 5, die dorsoventrale Aufnahme zeigen das unverkennbare Bild des Pneumathorax mit hohem Erguss, siehe S. 85. Nochmals sei die absolut lineare, genau horizontale Grenze des Ergusses, die enorme Helligkeit und der Mangel auch des feinsten Details in dem gleichmässig weissen pleuralen Luftraum hervorgehoben, auf dem sich schärfer als sonst die Rippen abheben. Bei der Durchleuchtung sah man z. B. die Fingerknochen der vorne oder hinten am Thorax aufgelegten Hand fast ebenso deutlich, wie wenn nichts anderes im Weg der Strahlen läge. Die horizontale Grenzlinie zeigte am Schirm die vier S. 87 beschriebenen Bewegungserscheinungen: Lageveränderung im Körper, aber nicht im Raum, also Beibehalten der horizontalen Lage bei Stellungsveränderung des Körpers. (Im Gegensatz zu den leichtbeweglichsten Pleuraergüssen ohne Luftaustritt stellt sich hier das horizontale Niveau nicht etwa wieder her, sondern es geht überhaupt nicht verloren.) 2. Grosswellige, oft spritzende Bewegung beim Schütteln der Patientin. 3. Rhythmische Wellenbewegung, am stärksten nahe dem Mittelschatten (hier wohl vom Aortenbogen mitgeteilt). 4 Inspiratorische Hebung und exspiratorische Senkung um 1 cm bei tiefster Atmung (Paradoxe Zwerchfellbewegung Kienböck). Die Schatten der Mediastinalorgane einschliesslich des Herzens sind soweit nach rechts verschoben, dass die Wirbelsäule den linken Rand des Mittelschattens bildet. Keine inspiratorische Dislokation des Mittelschattens. Die Magen-Zwerchfellgrenze ist mangels Gasfüllung des ersteren nicht sichtbar, die Aufblähung des Magens wurde leider verabsäumt. In linker Seitenlage (dorsoventral) ergiebt sich ein ganz verändertes Bild. Die linke Thoraxhälfte ist durch eine cephalocaudale, im Raum horizontale Linie in zwei Hälften geteilt, von denen die laterale absolut dunkel, die mediale hell ist und den linken Rand des jetzt nicht verlagerten Mittelschattens einschliesslich des Herzens zeigt. Die Herzspitze taucht jedoch in den Ergussschatten ein und erregt äusserst lebhafte, rhythmische Wellenbewegung des Niveaus. Dasselbe wird inspiratorisch in geringerem Ausmasse gehoben (gegen die Medianlinie bewegt), als in aufrechter Stellung der Patientin. Keine respiratorische Bewegung des Mittelschattens. Das auch jetzt unsichtbare Zwerchfell konnte bezüglich seiner Bewegung nicht beobachtet werden. In der Hilusgegend lag im Winkel zwischen Herz und Mittelschatten eine nach Art eines Tumor des Mediastinum geformte und gelagerte Schattenmasse, die atelectatische Lunge. Ihre Grösse entsprach etwa der in Tfl. III, 1 vorhandenen. Rechte Seitenlage konnte die Patientin nicht einnehmen, da sie dabei in der Brust ein erdrückendes Gefühl einer schweren, nach rechts sinkenden Masse, Husten und Atemnot bekam. Der Verlauf konnte nicht verfolgt werden. Pyopneumothorax sinister. Diaskopie.

Fall 6. 20jähriger Patient, dessen Anamnese die Anzeichen einer floriden Lungentuberkulose enthält und dessen Zustand sich vor drei Tagen plötzlich unter heftigem Seitenstechen rechts und Dispnoe verschlimmerte. Vor der radiologischen Untersuchung nimmt der Patient linke Seitenlage ein: P. 130, R. 52, T. 38,7. Hochgradigo Dispnoe, die reehte Thoraxhälfte bleibt besonders in den unteren Partien bei der Atmung zurück. Die Perkussion ergiebt vorn rechts von der 3. Rippe nach abwärts lauten, tiefen, tympanitischen Schall, Lungengrenzen in der Mamillarlinie am unteren Rand der 6. Rippe nicht deutlich verschieblich. Vorn links normale Verhältnisse. Hinten rechts lauter, sehr tiefer tympanitischer Schall bis handbreit unter dem Angulus scapulae reichend. Die Auskultation ergiebt überall vesikuläres Atmen, nur vorn unter der 3. Rippe ist dasselbe bedeutend abgeschwächt, kaum hörbar, übertönt durch reichliche, grossblasige, klingende Rasselgeräusche, darüber leises pleurales Reiben. Hinten vesikuläres Atmen mit klanglosen Anamnese. Stat. praes.

Rasselgeräuschen. Nirgends metallische Phaenomene, keine Sueussio Hypokratis. Leberrand drei Querfinger unter den Rippenrand reichend, Milz deutlich palpabel. Im Harn Nucleoalbumin.

Diaskopie. Die Durchleuchtung wegen des schweren Allgemeinzustandes nur im Sitzen sagittal, dorsoventral ausgeführt, ergiebt das in Tfl. III, Fig. 6 nur in seiner rechten Hälfte radiographisch festgehaltene Bild: Das linke Lungenfeld ist normal hell und zeigt in der Hilusgegend einige rundliche kinderfaustgrosse Schatten. Spitze anscheinend frei. Die Schatten der Mediastinalorgane sind nicht nach links verlagert. Das linke Zwerchfell macht in gewöhnlicher Höhe und Wölbung normale respiratorische Bewegungen, der linke Pleurasinus ist frei. Das rechte Lungenfeld ist in vertikaler Richtung durch eine scharfe, oben bogenförmig gegen die Schulter ablenkende Linie in zwei Hälften geteilt. Die mediale ist von einem gleichmässigen, flächenhaften Schatten eingenommen, dessen Dichte diejenige der normalen linken Lunge bedeutend übertrifft und die ihn durchziehenden Rippenschatten eben noch erkennen lässt. Die laterale Hälfte des rechten Lungenfeldes ist auffallend hell, unvergleichlich heller als das normale linke Lungenfeld. Auf ihm zeichnen sich scharf die vorderen und hinteren Rippenhälften, sonst aber keinerlei Detail. Eine respiratorische Helligkeitsschwankung findet nicht statt. Die rechte Zwerchfellhälfte ist abgeflacht, hebt sich ungewöhnlich scharf von der linken Lungenfeldhälfte ab und macht ganz geringe respiratorische Bewegungen in einem, dem normalen gleichartigen Sinne. Am axillaren Zwerchfellabhang fehlt die „paradoxe" Atmung ebenfalls, der phrenicocostale Winkel ist durch Schatten ausgefüllt. Bei lateraler Verschiebung der Röhre wandert der vertikale Rand des beschriebenen Schattens viel schneller als der einer Bleimarke, welche an der Brust befestigt wurde, aber langsamer als der Schatten einer am Rücken befindlichen.

Autopsie. Tags darauf Autopsie: Pneumothorax dexter mit adhärenter Lungenspitze. Rechte Lunge walzenförmig kontrahiert, hinten innen liegend. Sie ist an der Spitze in einer Ausdehnung von Faustgrösse adhärent und wird unten durch das Ligamentum pulmonale gehalten. Sie hat sich deshalb nur unvollständig retrahiert und enthält reichliche, die Spitze und die hinteren Partien des Unterlappens betreffende Infiltration. In der linken Lunge zerstreute Herde, in der Spitze eine haselnussgrosse Caverne, einige ältere Infiltrationsherde und mehrere bis nussgrosse bullöse Emphysemblasen.

Anamnese. Fall 7. L. S., 43 J., Postbeamter. Der Patient, der vor 16 Jahren eine mit 6 Einreibungen von grauer Salbe behandelte, luetische Infektion durchgemacht hatte, bekam vor $1^1/_2$ Jahren im Anschluss an „Influenza" dauernde Rückenschmerzen, welche sich in ca. einstündigen Anfällen zu bedeutender Intensität steigerten. Seit dieser Zeit traten mehrfach nervöse Erscheinungen auf, die nach kurzem, einige Minuten bei Tage dauerndem Bestehen wieder verschwanden: Parese des linken Armes, des linken Augenlides, Vergesslichkeit, mangelhaftes Rechnen, amnestisch-aphathische Zustände. Das Krankheitsbild wurde jedoch stets

Stat. praes. durch die heftigen Rückenschmerzen beherrscht. In der letzten Zeit etwas Herzklopfen. Grosser Körper in dürftigem Ernährungszustand. Aa. radiales leicht geschlängelt, Wand verdickt, Puls arythmisch, Stimme nicht verändert, kein Oliver-Cardarellisches Symptom. Lungenblähung; Herzbefund normal. Am oberen Sternum fühlt man eine leichte herzsystolische Erschütterung, die sich von der in der Herzgegend nicht sicher abgrenzen lässt. Abdomen normal, an der Glans penis die Narbe des Primäraffekts. Jetzt normaler status nervorum.

Diaskopie. Durchleuchtung: 1. Sagittal ventrodorsal, mittelhohe Röhrenstellung, vgl. Tfl. VI, Fig. 3. Trachealschatten normal gelagert. Lungenfelder sehr hell, kontrastreich, reichliche „Lungenzeichnung". Zwerchfell flach, tief, zeigt geringe Exkursionen, keine inspiratorische Aufhellung der basalen Lungenanteile. Herz steilgestellt. Aortenwölbung bedeutend vergrössert, zeigt an keiner Stelle seines Randes pulsatorische Bewegungen. Ihm gegenüber zeigt der Mittelschatten einen langen flachen Bogen als rechte Begrenzung. 2. In entgegengesetzter Richtung (vgl. Tfl. VI, Fig. 4) ist die vergrösserte Aortenwölbung gleich intensiv, gleichscharf begrenzt und gleichgross. 3. In der Richtung von links hinten nach rechts vorn (1. schräge R., Tfl. VI, 5), sieht man eine dem Herzen halsartig aufsitzende keulenförmige Schattenmasse, die nirgends deutliche pulsatorische Randbewegung zeigt. Das helle Mittelfeld ist oben durch sie etwas verschmälert und zeigt schon bei der Durchleuchtung, noch deutlicher im Radiogramm Details der Wirbelkörper. Die Schattenmasse kommt nirgends mit denselben in Berührung. 4. In frontaler Richtung (Tfl. VI, 6), ist das Retrocardialfeld frei. Das Retrosternalfeld wird von hinten her durch eine dichte Schattenmasse so weit erfüllt, dass nur ein schmaler, heller Spalt hinter dem Schatten des Sternum freibleibt.

Epikrise. Epikrise: Der Fall zeigt das typische Bild des Aneurysma arcus incipiens. Die fehlende Pulsation spricht nicht dagegen. Bezüglich derselben wurde S. 165 ff. ausgeführt, dass Pulsation eines Schattenrandes überhaupt dem Cirkulationsapparat zukommt oder auf Mitteilung von demselben beruht, dass mehrseitige Pulsation einer einheitlichen Masse auf einer Seite des Mittelschattens für die Zugehörigkeit des Schattens zu den grossen Gefässen spricht; ferner, dass starke, grossschlägige Pulsation gegen Aneurysma verwertet werden muss (S. 167). Die ausstrahlenden Schmerzen in der unteren Rückengegend können mit dem Aneurysma nicht leicht in Einklang gebracht werden, zu ihrer Erklärung wurde eine Meningitis luetica herangezogen. Sie verschwanden auf eine energische antiluetische Kur. Nach 4 Monaten keine Schmerzen, vermehrtes Herzklopfen, der gleiche radiologische Befund.

Fall 8. M. M., 39jähriger Schlosser, klagt seit 4 Monaten über Schmerzen im linken Arm und unter der linken Clavicula, Husten, wechselnde Heiserkeit. Larynx und Trachea frei, der Puls in der linken A. radialis verzögert, während der anfallsweisen Schmerzsteigerungen angeblich mehr als sonst. Unter der linken Clavicula eine pulsatorische Erschütterung, Herz und Lungenbefund normal. Die Durchleuchtung ergiebt in sagittaler, dorsoventraler Richtung (Tfl. VII, 5), an der Stelle der Aortenwölbung einen faustgrossen, mehr als halbkreisförmig den linken Mittelschattenrand überragenden, tiefdunklen, scharfbegrenzten Schatten, dessen Rand nur ganz undeutliche Pulsation zeigt. Keine respiratorische Bewegung des Mittelschattens; Hebung des beschriebenen Schattens beim Schlucken um fast 1 cm. Der Trachealschatten ist mit seinem unteren Ende leicht nach links verlagert. Herzschatten von normaler Grösse, Form und Lage. Reichliche „Lungenzeichnung" in den normalen Lungenfeldern. In der 1. schrägen Durchleuchtungsrichtung ist das „Aortenschattenband" in eine lange Keulenform ausgezogen, deren Kopf halsartig abgeschnürt erscheint und stark nach links geneigt ist. Die Ränder zeigen nirgends ausgesprochene Pulsation. Die Linksneigung des Kopfteiles des keulenförmigen Schattens ist noch stärker ausgeprägt als in Fig. 53, S. 170. Nach rascher Verschlimmerung der Beschwerden und deutlichem Grössenwachstum des Sackes trat plötzlich auf der Strasse der Tod ein. Die Nekropsie ergab: Aneurysma arcus aortae mit Kompression des linken Plexus brachialis und Perforation in die linke Pleurahöhle, Haemothorax sinister.

Fall 9. J. K., 32jähriger Fabrikant. Seit 6 Wochen Schmerzen in der Gegend des rechten Sternoclaviculargelenkes, die in den rechten Arm ausstrahlen. Leichte Kurzatmigkeit und Herzklopfen bei Anstrengung. Stimme und Schluckakt unveränderlich, Lues negiert. Am Herzen, abgesehen von dem ausserhalb der linken Mamillarlinie liegenden Spitzenstoss, nichts Abnormes. Die Gegend des Sternoclaviculargelenkes ist von einer flachen, allseitig pulsierenden, druckempfindlichen Vorwölbung eingenommen. Die Durchleuchtung zeigte einen, aus der oberen Hälfte des rechten Mittelschattenrandes austretenden, scharf linear begrenzten Schatten, dessen Form in Tfl. VII, 6, dem dorsoventralen Radiogramm des Falles wiedergeben, die immer wiederkehrende Schattenbildung bei Aneurysmen der Aorta ascendens zeigt. Vgl. Tfl. V, 3 und V, 2.

Fall 10. A. R., 41jähriger Agent. Mit 20 Jahren Ulcus durum, Exanthem, Inunktionskur. Patient bekam vor 4 Wochen Husten und Atembeschwerden, und stand als Bronchitis in ambulatorischer Behandlung. Nach einem Schüttelfrost und einem Erstickungsanfall erfolgte seine Aufnahme in die Klinik mit folgendem Befund: Heftige Dispnoe, Aphonie, Trachealrasseln, Schweiss. Pupillen reargieren träge auf Licht. Leichter Stridor. Pulsatorische Bewegung des Kehlkopfes nach abwärts (Cardarellisches Symptom), Parese des linken N. recurrens. Perkussionsbefund normal. Über beiden Lungen hört man lautes Giemen, Pfeifen und Schnurren. Das Atemgeräusch (vesikulär) und der Stimmfremitus sind links etwas schwächer als rechts. Herzdämpfung nicht absolut, zweiter Ton über dem Aortenostium laut und klappend. Nirgends am Thorax eine abnorme Vorwölbung und Pulsation. Abdomen normal. Nach einer Morphin-Injektion, Bettruhe, Inhalation und einem Expektorans besserte sich das Allgemeinbefinden rasch. Schleimig eitriges, dreischichtiges Sputum ohne Gewebselemente und Tuberkelbazillen. Anamnese. Stat. praes

Die Durchleuchtung ergiebt in sagittaler dorsoventraler Richtung: normaler Lungenbefund, Herz in natürlicher Grösse, Form und Lage. $\frac{4:8,}{12:160;}$ (s. S. 129). Darüber links eine flache, leicht vergrösserte Aortenwölbung (ähnlich Tfl. VI, 1), deren Rand im ganzen sichtbaren Bereich schwach aber deutlich pulsiert. Der Puls scheint deutlich gegenüber der Ventrikelkontraktion verzögert zu sein. Die Aortenwölbung wird beim Schlucken um $1^1/_2$ cm gehoben. Der Trachealschatten ist mit seinem unteren Ende nach rechts verlagert. In frontaler Richtung ist das Retrosternalfeld von hintenher deutlich eingeengt. Der ganze Mittelschatten wird inspiratorisch nach links disloziert und kehrt mit dem Exspirium wieder in seine Mittelstellung zurück. Die Grösse der pendelartigen Exkursion erreicht bei tiefem, raschem Inspirium an der Aortenwölbung 15 mm, am Herzschatten mehr, am unteren Ende der Schattenaussparung der Trachea weniger. In der ersten schrägen Durchleuchtungsrichtung sieht man ein grosses keulenförmiges Aortenschattenband, dessen Kopfteil, an die Wirbelsäule gelehnt, das obere Drittel des Mittelschattens verdunkelt. Das mittlere Drittel ist frei, das untere zum Teil durch den Vorhofschatten gedeckt, ähnlich wie in Fig. 53. Diaskopie.

Nach mehrwöchentlichem Wohlbefinden begann der Zustand sich zusehends zu verschlimmern. Zugleich traten erhebliche Veränderungen im objektiven Befund ein. Heftige Anfälle von Atemnot mit starker Cyanose mehrten sich; der Spitzenstoss rückte in den 6. Intercostalraum um zwei Finger ausserhalb die Mammillarlinie; im zweiten und dritten Intercostalraum links vorn trat eine umschriebene, nicht ganz absolute Dämpfung auf. Eine andere, links hinten unten, über der bronchiales Atmen und klingendes Rasseln hörbar wurden und ein unregelmässig remittierendes Fieber mit abendlichen Kurvengipfeln (bis 40°) und hoher Pulsfrequenz traten auf. Das Sputum wurde stark foetid. Die radiologische Untersuchung konnte wegen des schweren Allgemeinzustandes nicht wiederholt werden. Der Tod erfolgte in einem Collaps. Verlauf.

Autopsie. Autopsie: Apfelgrosses Aneurysma des absteigenden Bogenschenkels mit Kompression des linken Hauptbronchus nahe der Bifurkation, Perforation seiner hinteren und Dekubitusgeschwür seiner vorderen Wand. Foetide Bronchitis beider Lungen mit konfluierenden lobulärpneumonischen Herden und vielfacher Vereiterung und Gangräneszierung, besonders der linken Lunge. Fettige Degeneration der Parenchyme. Sehr geringe exzentrische Hypertrophie des Herzens; Atherom der aufsteigenden Aorta.

Anamnese. Stat. praes. Fall 11. F. D. Die 38jährige Patientin leidet seit 2 Jahren an zunehmender Heiserkeit, starken Atembeschwerden und geringem Herzklopfen und Husten. Bei ihrer Aufnahme in die Klinik ergab die laryngologische Untersuchung linksseitige Postikuslähmung und anscheinend auch Parese des rechten Recurrens. Oliver-Cardarellisches Symptom und ex- und inspiratorischen Stridor. Starke Vorwölbung und pulsatorische Hebung des Sterums. Am Herzen nichts Abnormes, über der Vorwölbung ein lauter 2. Ton. Das Atemgeräusch rechts stärker als links, ebenso der Stimmfremitus.

Diaskopie. Im sagittalen, dorsoventralen Bild (Tfl. V, 2) sieht man über dem etwas gedrehten, stark nach links vergrösserten Herzschatten ($\frac{16 : 150}{4 : 12}$; s. S. 129), zu beiden Seiten des Mittelschattens je einen grossen, allseitig mässig stark pulsierenden Schatten austreten. Der rechtsseitige ist halbkreisförmig und setzt sich oben und unten scharf vom Mittelschatten ab. Er reicht nach oben nicht bis zur Clavicula heran. Der linke umfasst den 3. Teil eines Kreises und nimmt den Raum zwischen der Clavicula und der oberen Hälfte des linken Kammerbogens ein. Beide pulsieren mässig stark, die linke stärker als die rechte. Die Grenzen beider sind scharf linear, die des linken, im ganzen weniger dicht saturierten, etwas unschärfer. Beide werden beim Schlucken um fast 1 cm gehoben. Bei tiefer Inspiration verschieben sich das Herz, die beiden beschriebenen Schattenmassen und die Trachea nach links, die letztere in geringstem, das Herz (15 mm) in grösstem Aussmass. In frontaler Richtung ist das Retrosternalfeld vollständig gedeckt, das Retrocardialfeld frei. Auf sagittalem, ventro-dorsalen Bilde erscheint die rechtsseitige Schattenmasse grösser als in der entgegengesetzten Durchleuchtungsrichtung, seine pulsatorischen und respiratorischen Bewegungen zeigen grössere Exkursionen: er liegt nahe der vorderen Thoraxwand. In der 1. schrägen Richtung sieht man den Herzschatten nach oben durch eine plumpe, kindskopfgrosse Masse fortgesetzt, welche ihm ohne Zwischenstück aufsitzt und die obere Hälfte des hellen Mittelfeldes, sowie die Wirbelsäule bedeckt.

Verlauf. Nach geringer, auf Bettruhe hin erfolgender Besserung verliess die Patientin die Klinik und kehrte wegen eingetretener Verschlimmerung ihres Zustandes in die Anstalt zurück. Vor dem Krankensaal stürzte sie zusammen und wurde einen Augenblick danach tot in einer Blutlache liegend aufgefunden. Autop-
Autopsie. tischer Befund: Breit aufsitzendes Aneurysma der Aorta ascendens des arcus aortae und der Aorta descendens bis 6 cm oberhalb des Zwerchfelles. Atherom der übrigen Aorta. Die Erweiterung beginnt knapp über den Aortenklappen und erreicht ihren grössten Umfang am Arcus. An dieser Stelle besteht Usur der oberen Brustwirbel, von denen drei Wirbelkörper blosgelegt sind und die Sackwand bilden helfen. Denselben gegenüber besteht eine bohnengrosse Perforation in die Trachea, nahe der Bifurkation, in der rechten Hälfte des häutigen Teiles gelegen. Der linke Bronchus ist knapp unter dem Eingang von oben und hinten her breit komprimiert. Trachea und Ösophagus sind nach rechts verdrängt und im Bogen über das Aneurysma gespannt. Der linke N. recurrens in schwieliges Bindegewebe des Sackes eingebettet, der rechte frei. Lungen und Magen voll aspirierten und geschluckten Blutes. Adipositas universalis, Fettherz, exzentrische Hypertrophie, besonders des linken Herzens. Peritonealer Ecchinococcus des rechten Darmbeintellers.

Anamnese. Stat. praes. Fall 12. J. E., 53jähriger Strassenkehrer. Patient war vor $^1/_2$ Jahre eines Morgens plötzlich heiser, fühlte sich aber bis vor wenigen Wochen, wo Atembeschwerden und Husten auftraten, völlig wohl. Herzklopfen, Schlingbeschwerden, Schmerzen bestanden nie. Patient negiert eine überstandene Lues, für die sich auch an ihm und seiner Familie keine Anhaltspunkte finden. Starker Stridor begleitet die angestrengte verlängerte Exspiration. Der Kehlkopf wird herzsystolisch nach abwärts gezogen. Linksseitige Recurrenslähmung, Trachea frei. Radialis rigide, geschlängelt. Der inaequale, arythmische Puls zeigt starke Celerität, keine Differenzen an den peripheren Arterien. Der hebende resistente Spitzenstoss ist im 6. Intercostalraum 2 cm ausserhalb der Mamillarlinie sichtbar. Die Herzdämpfung ist nach rechts und oben etwas vergrössert. Über dem ganzen Herzen ein leises kurzes systolisches, über der Aorta auch ein langes, giessendes, diastolisches Geräusch. Das Manubrium Sterni und die angrenzenden Enden der rechten Intercostalräume werden pulsatorisch leicht gehoben. Über denselben ist der Perkussionsschall relativ gedämpft. In den Lungen die Zeichen des Katarrhs, links mehr als rechts.

Diaskopie. In sagittaler, dorsoventraler Richtung (Tfl. VI, 1) sieht man aus der oberen Hälfte des linken Mittelschattenrandes einen faustgrossen, tief dunklen, scharf begrenzten, flach bogenförmigen Schatten austreten, dessen Rand oben merklich pulsiert und zwar synchron mit dem linken Kammerbogen, aber mit entgegengesetzter Phase. Der rechte Mittelschattenrand ist frei bis auf eine kurze, flache, lebhaft pulsierende Vorwölbung in der Höhe der Aorta ascendens. (In Fig. 1, Tfl. VI kommt dieselbe nicht zum Ausdruck, weil

die bei der Aufnahme nicht in der Medianlinie, sondern links von ihr aufgestellte Röhre die Wirbelsäule deckend über jene projiziert hat.) Drehte man den Patienten nach rechts, so nahm die Pulsation der linksseitigen im übrigen unveränderten Vorwölbung rasch zu. Man hatte durch die Änderung der Durchleuchtungsrichtung statt der rein lateralen Partie der offenbar kugeligen Oberfläche des Sackes eine hintere seitliche Partie eingestellt, welche stärkere Pulsation zeigte („Oberflächenabschreitung"). In der entgegengesetzten Richtung (Tfl. VII, 1) erscheinen beide Vorwölbungen erheblich grösser. In der ersten schrägen Richtung erscheint das obere Ende des bandförmigen Aortenschattens enorm kolbig angeschwollen, Mittelfeld und Wirbelsäule deckend. In den sagittalen Richtungen sieht man, dass sich die linke Vorwölbung beim Schlingen um fast 1 cm hebt. Inspiratorisch verschiebt sich das ganze Mediastinum um 16 mm (im Schatten bei 50 cm Röhrenschirmdistanz gemessen) nach links. Drückte man bei gestrecktem Hals den Larynx nach oben, so betrug die Exkursion anscheinend jedesmal erheblich mehr (ca. 24 mm). Exspiratorisch kehrten die Schatten der Mediastinalorgane wieder in die Mittellage zurück; beim Husten schnellten sie ein Stück über dieselbe hinaus in die rechte Thoraxhälfte.

Der weitere Verlauf, der durch $2^1/_2$ Monate beobachtet wurde, war durch die rasche Verschlimmerung des Zustandes auffallend. Es traten Schmerzen im Rücken und in der linken Schulter auf, der Katarrh nahm zu, besonders in der linken Lunge. Das Atemgeräusch wurde links zunehmend schwächer. In diesem Zustande verliess der Patient die Klinik. Die Erscheinungen mögen durch folgende Diagnose erklärt sein: Aneurysma arcus aortae (linksseitige, schwach pulsierende Vorwölbung und Keulenform des Aortenbandes in schräger Richtung) cum compressione bronchi sinistri (inspiratorische Dislokation der Mediastinalorgane nach links) et nervi recurrentia vagi. Dilatatio partis orientis aortae (rechtsseitige flache stark pulsierende Vorwölbung) cum insufficientia valvularum semilunarium (relativa?). Verlauf. Epikrise.

Fall 13. J. Schweitzer, 43jähriger Fleischhauer, leidet seit 11 Jahren an Atemnot, Bronchitis von wechselnder Stärke, hie und da blutiges Sputum, Herzklopfen, stenokardischen Anfällen, wobei die Schmerzen in den Rücken und linken Arm ausstrahlen. Nie Heiserkeit und Schlingbeschwerden. Trunksucht. Gelenksrheumatismus und Lues hat Patient nicht durchgemacht. Anamnese.

Symetrische Pulse von starker Celerität, Spitzenstoss im 6. Ic.-R. in der Mamillarlinie; breit, hebend. Herzdämpfung nach oben und rechts verbreitert. Über den sternalen Enden des 2. und 3. rechten Ic.-R. fühlt man ein systolisches Schwirren und hört zwei Töne, ein rauhes systolisches und ein langes blasendes diastolisches Geräusch. Nirgends am Thorax abnorme Dämpfung oder Pulsation. Normaler Lungenbefund. Schleimig eitrige Sputum ohne Tuberkelbazillen. Stat. praes.

In dorsoventraler Richtung (Tfl. VI, 2), erscheint der Herzschatten gleichmässig vergrössert. Querer Durchmesser (S. 129): $\frac{16:160}{5:11}$. Der linke Kammerbogen zeigt kräftige, grossschlägige Aktion, der rechte Vorhofsbogen ebenfalls ziemlich starke Pulsation in gleicher Phase (Einwärtsbewegung synchron mit der Ventrikelsystole). Am linken Mittelschattenrand tritt die Aortenwölbung weit in das Lungenfeld aus und zeigt grossschlägige Pulsation mit deutlicher Celerität. Die Energie der pulsatorischen Bewegung entspricht derjenigen des Kammerbogens, die Phase ist die entgegengesetzte. Die mittlere Wölbung des linken Mittelschattenrandes ist deutlich ausgeprägt, pulslos. Die oberen zwei Drittel des rechten Mittelschattenrandes bilden nicht eine vertikale Linie, vielmehr wird das mittlere Drittel von einer flachen Wölbung eingenommen, welche einen ziemlich energischen positiven, arteriellen Puls zeigt. Der ganze Mittelschatten erscheint verbreitert. Die beiden lebhaft pulsierenden Vorwölbungen links und rechts über dem Herzen machen den Eindruck eines kindskopfgrossen, einheitlichen, pulsierenden Hohlraumes und man hätte in der ersten schrägen Richtung das Bild des Bogens Aneurysma, eine mächtige Vergrösserung des Aortenbandes erwarten können. Aber schon während der Drehung des Patienten nach links schrumpfte die supponierte Masse immer mehr zusammen und bei voller Drehung um 45° schien sie verschwunden zu sein und an ihrer Stelle sah man das etwas verbreiterte und verlängerte Aortenschattenband. Es reichte paralloskopisch gemessen bis zu dem Sternoclaviculargelenk, resp. bis zwischen die beiden sichtbaren sternalen Schlüsselbeinenden (Pulsatio in jugulo). Vergleiche dazu Fig. 50 cd, S. 155. Das linke Lungenfeld von normaler Helligkeit, das rechte in der oberen Hälfte dicht, wolkig verdunkelt, mit scharfer unterer Grenze, die der Lage und Richtung nach der Grenzfläche zwischen Ober- und Mittellappen entsprach. Beim Heben und Senken der Röhre sank und stieg die untere scharfe Schattengrenze mehr als die Röhre, wenn sie auf die hintere, weniger, wenn sie auf die vordere Brustfläche projiziert wurde (anteriore Lokalisation). Diaskopie.

Nach längerem Aufenthalt in der Klinik bekam der bisher fieberlose Patient plötzlich unregelmässige Temperatursteigerungen und vermehrte Respirationsfrequenz (Augenhintergrund frei) und starb.

Die Sektion ergab: Hypertrophie und Dilatation des ganzen Herzens, Insuffizienz der Aortenklappen, mächtige, spindelförmige Dilatation der Aorta ascendens und des Bogens. Chronische granuläre Tuberkulose im Centrum und den unteren Partien des rechten Oberlappens, allgemeine Miliartuberkulose. Autopsie.

Anamnese. Fall 14. A. N., 54 Jahre, Anstreicher[1]), war bis auf eine in der Jugend durchgemachte linksseitige Lungenentzündung stets gesund. Vor sieben Monaten bekam er Husten, reichlichen Auswurf und leichten Stridor, fühlte sich aber sonst wohl und war noch durch zwei Monate arbeitsfähig. Da trat nach einer Zahnextraktion plötzlich heftige, dauernde und bei den geringsten Anstrengungen erheblich zunehmende Atemnot und stärkerer Stridor auf. Heiserkeit, Schlingbeschwerden, Herzklopfen, Erscheinungen von Seite des Plexus brachialis dexter waren nicht aufgetreten. Für Lues ergaben sich keine Anhaltspunkte. Damals erfolgte die erste Aufnahme des Patienten in die Klinik. Nach neun Tagen verliess er dieselbe etwas gebessert. In den folgenden fünf Monaten bis zu seiner zweiten Aufnahme hatte er bei körperlicher Ruhe nur Husten und leichten Stridor; der dreimalige Versuch jedoch, seine Beschäftigung wieder aufzunehmen, scheiterte jedesmal an der sofort auftretenden heftigen Atemnot. Dies führte zu seiner zweiten Aufnahme in die Klinik. Die objektiven Befunde bei beiden Aufnahmen weichen voneinander so wenig ab, dass eine gesonderte Besprechung überflüssig ist.

Stat. praes. Radialpulse symmetrisch, zeigen leichte Celerität, Arterien rigid; Respiration forciert, nicht beschleunigt, die respiratorischen Exkursionen des Thorax anscheinend nicht ganz symmetrisch, rechts etwas geringer als links. Leichter in- und exspiratorischer Stridor. In jugulo fühlt man in mässiger Tiefe eine synchron mit dem Spitzenstoss pulsierende Resistenz. Dieselbe lässt sich nach rechts hinter die Articulatio sternoclavicularis dextra verfolgen, und man bekommt, wenn man mit mehreren Fingern in das Jugulum und hinter die Clavicula eingeht, direkt den Eindruck eines halbkugeligen, übernussgrossen Tumors. Dabei überzeugt man sich, dass die Pulsation in verschiedenen Richtungen stattfindet und zwar am höchsten Punkte des Tumors nach oben, an den seitlichen Teilen nach rechts, resp. links, überall senkrecht auf die Oberfläche (also dilatatorische Pulsation). Die Pulsation ist kräftig, hebend, aber nicht gross. Die sternalen Enden der Clavicula und der ersten Rippe werden leicht pulsatorisch nach vorne gehoben. Es besteht eine Dämpfung, welche 3 cm nach rechts vom rechten Sternalrand im 1. und 2. Intercostalraum beginnt und über das Sternum bis fast an den linken Sternalrand reicht. Spitzenstoss in der Mamillarlinie im 5. Intercostalraum. Leichte Accentuation des zweiten Tones mit zwei Puncta maxima am sternalen Ende des 2. rechten Intercostalraumes und im Jugulum, sonst normaler Herzbefund. Keine abnormen Auscultationsphänomene am übrigen Thorax, ausser zahlreichen klanglosen Rasselgeräuschen hinten unten beiderseits. Der laryngo- und tracheoskopische Befund lautete: Larynx frei. Geringgradige Stenose der Trachea von rechts her über der Bifurkation.

Diaskopie. Die Durchleuchtung des Patienten in ventrodorsaler Richtung (Fig. 54, S. 175) ergänzt den Palpationsbefund, der die obere Umgrenzung des Tumors ergeben hatte, durch eine untere, schwach pulsierende Schattencontour, sodass sich derselbe als ein kleinapfelgrosser, querovaler, allseitig pulsierender Tumor darstellt. Medial sitzt sein Schatten breitbasig dem Mittelschatten des Thorax auf. Bei sagittalem, dorsoventralem Strahlengang (Tfl. VIII, 1) sieht man an Stelle der normalen Schattenaussparung der Trachea, die ein in der Mitte des Wirbelsäulenschattens liegendes, überall gleichbreites, helles Band bildet, die Trachea nur oben in normaler Lage und Breite. Ihr grösserer unterer, intrathoracischer Anteil ist jedoch im ganzen nach links verschoben, stark verschmälert und stark mit der Konkavität nach rechts gekrümmt. Sie ergänzt so die bisherige Begrenzung des Aneurysmasackes an der medialen Seite. Aus dem Mittelschatten springt auf beiden Bildern nach links eine zweite sehr lebhaft, viel stärker als die erste pulsierende Vorwölbung in der Höhe des vierten Brustdorns und des Louisschen Winkels vor. Nach dem Ergebnisse der Durchleuchtung in der 1. schrägen Richtung (von hinten links nach vorne rechts, Fig. 59) sieht man, dass diese Vorwölbung zum oberen Ende des Aortenschattenbandes wird; es wird also durch den nach links verdrängten Aortenbogen gebildet. In dieser Durchstrahlungsrichtung sieht man auch, wie der ersterwähnte pulsierende Tumorschatten der oberen Peripherie des Bogens anliegt, der letzte aber im übrigen dem normalen nahekommende Formen zeigt, ferner, dass die Trachea an der linken Schattengrenze des Aneurysmasackes liegt.

Wenn der Patient schlingt, hebt sich am Schirmbilde der Schatten des Aneurysma rasch um ca. 1 cm nach oben, verweilt dann einen Moment in dieser Lage, um hierauf langsam in seine ursprüngliche Stellung zurückzusinken. Die gleiche Bewegung macht der links austretende Aortenbogen und ganz wenig, eben merklich, auch das Herz (vgl. S. 47).

Epikrise. Bezüglich des Ausgangspunktes des Aneurysma musste man folgendes überlegen: die querovale Gestalt und das gänzliche Verborgenbleiben im Thorax spricht gegen die Carotis, das letztere auch gegen die Subclavia. Die hohe, mehr rechtsseitige Lage des relativ kleinen Aneurysma, die Kompression der Trachea von rechts her, endlich die röntgenoskopische teilweise Isolierbarkeit von der Aorta sprechen für die Arteria anonyma und gegen die Aorta. Immerhin soll die Möglichkeit nicht ganz ausgeschlossen werden, dass es sich um ein enghalsiges Aneurysma des Bogens mit weitausgreifendem (vielleicht sekundärem)

[1]) Der Fall wurde am 2. Februar 1900 in der Gesellsch. d. Ärzte vorgestellt und in No. 13, 1900 der Wr. klin. Rundschau ausführlich mitgeteilt.

Sack handelt; unerwartete und unberechenbare Formen sind hier ja nicht selten. Hat doch L. v. Schrötter[1]) ein Aneurysma anonymae beobachtet, das mittelst weitausgreifendem, sekundärem Sack die linke Carotis von hinten her komprimierte.

Die zur Schlinghebung führende Verkettung des Larynx mit den Gebilden des Mediastinum ist eine ähnliche, wie sie dem Oliver-Cardarellischen Symptom zu Grunde liegt. Nur liegt das Movens am entgegengesetzten Ende der Kette, und die Bewegungsrichtung ist die entgegengesetzte. Dort drückt ein Aneurysma im Momente der Aortendiastole den Bronchus nach abwärts und dieser zieht wie an einem Zügel an der Trachea den Larynx hinter sich her, hier aber tritt im Momente des Schlingaktes der Larynx nach oben und zieht wie an einem Zügel an der Trachea das mit ihr direkt oder durch die Bronchen in fester Verbindung stehende Gebilde nach sich. An dieses kann sich die Aorta und durch sie das Herz hängen, und beide können an der Bewegung in geringerem Grade teilnehmen. Fall 14 zeigt das Oliver-Cardarellische Symptom. Er ist daher ein weiterer Beweis dafür, dass die Annahme Cardarellis, sein Symptom sei charakteristisch für das dem linken Bronchus aufsitzende Bogenaneurysma, falsch ist; es wird hier durch ein dem rechten Bronchus aufsitzendes Anonyma-Aneurysma hervorgebracht.



Fig. 59.

„Schirmpause". (Auf einer in den Fluorescenzschirm eingelegten Glasplatte werden mit Glasfettstift die Umrisse und die Schattenverteilung eingezeichnet.) Erste schräge Richtung. Aneurysma a. anonymae. Das Aortenschattenband ist etwas plumper als gewöhnlich. Ein umfangreicher Schatten erstreckt sich von seinem oberen Ende über das helle Mittelfeld und den Schatten der Wirbelsäule und scheint sich vom Aortenband abzugenzen.

Da das Aneurysma in jugulo getastet werden konnte, war die Mitbewegung beim Schlingen, wie zu erwarten, auch palpatorisch nachweisbar, wenn auch in einer durch die störende Pulsation und Mitbewegung der Haut beeinträchtigten Weise.

Fall 15. J. B. 61jähriger Beamter leidet seit 2 Jahren an Heiserkeit, Bronchialkatarrh. Bis vor 2 Monaten bestanden „rheumatische Schmerzen" im rechten Arm, jetzt im Nacken und Hinterkopf. Stat. praes.: Heiserkeit, in- und exspiratorischer Stridor, Vorwölbung des untersten Abschnittes der Trachealwand, starkgefüllte Halsvenen und Venennetze auf der Brust. Elastische Ausfüllung beider Supraclaviculargruben, besonders der rechten. Rechter Radialpuls fast nicht fühlbar, linker vollständig erhalten. Leichte Hebung des Manubrium sterni. Zweiter Aortenton klappend, sonst normaler Befund an den Thoraxeingeweiden.

In dorsoventraler Richtung (Tfl. VII, 3) sieht man über dem nach Grösse und Lage normalen Herz-Diaskopieschatten eine unregelmässige Verbreiterung des Mittelschattens und zwar eine halbfaustgrosse, halbkreisförmige, scharf begrenzte, am Schirm nach unten rechts schwach und synchron mit dem Spitzenstoss pulsierende Vorwölbung, die sich ober- und unterhalb der Clavicula auf dem hellen Spitzengebiet abhebt. Ferner eine zweite, flache, kräftig pulsierende am linken Rande des Mittelschattens, etwas tiefer als die erste, in der Gegend der normalen Aortenwölbung. Samt dem Herzen betrachtet, geben diese beiden Vorwölbungen dem Mittelschatten die S. 175, Fig. 54 erwähnte Form eines umgekehrten S oder Fragezeichens im dorsoventralen oder eines S. im ventrodorsalen Bilde. Die Schattenaussparung der Trachea erschien normal gelagert, die beiden Vorwölbungen wurden beim Schlingen deutlich gehoben. In der ersten schrägen Richtung dokumentierte sich die flache linksseitige Vorwölbung als Aortenbogen, in dem es zu dem Aortenschattenband wurde. Dieses zeigte nach rechts hin keine scharfe Grenze, indem sich dort der aus der rechtsseitigen Vorwölbung hervorgegangene faustgrosse Schatten anschloss. Der letztere überbrückte das helle Mittelfeld und deckte die Wirbelsäule wie im vorhergehenden Fall (Fig. 59). Die Befunde sprechen, von den im letzten Fall erwähnten Bedenken abgesehen, für ein Aneurysma der A. Anonyma.

Fall 16. S. P. Der 35jährige Patient leidet seit 2 Jahren unter heftigen ausstrahlenden Schmerzen in der rechten Rückenseite und dem rechten Arm. Seit 5 Monaten wächst am rechten Sternoclaviculargelenk eine jetzt kleinapfelgrosse, halbkugelig über das Niveau des Thorax hervorragende Geschwulst, die allseitige Pulsation zeigt. Darüber fühlt man zwei Töne. Cardarellisches Symptom.

[1]) Spez. Path. u. Therapie, herausgegeben von Nothnagel, Gefässe Bd. I.

Das Bild der dorsoventralen Durchleuchtung (Tfl. VII, 2) ist dem des vorigen Falles ähnlich, nur ist die rechtsseitige Vorwölbung grösser und reicht höher über die Clavicula hinauf, und die linksseitige ist kleiner und nicht flach wie in Tfl. VII, 3, sondern halbkugelförmig und stark austretend. Der Herzschatten ist allgemein vergrössert. In den übrigen Erscheinungen, besonders in dem Bilde der ersten schrägen Durchleuchtung, bestehen in den zwei vorhergehenden Fällen (Fig. 59) analoge Verhältnisse. — Die Deutung der Befunde ebenso.

Fall 17. S. P., Händler, 52 J. Seit 5 Monaten Abmagerung, seit 3 Monaten beim Schlucken Schmerz ohne Gefühl von Steckenbleiben. Die dickste Sonde begegnet 26 cm von der Zahnreihe einem unüberwindlichen Widerstand. Wismuth-Probe I, (s. S. 187) negativ. Probe III (s. S. 189): Zwischen dem mittleren und unteren Drittel des Ösophagus sieht man einen scharfbegrenzten ovalen, intensiv dunklen Fleck von Haselnussgrösse, den über dem Brodbissen liegenden Wismuthbolus. Derselbe steigt einige Zeit stossweise um 6—8 cm nach oben, um langsam wieder herabzutreten und das Spiel von neuem zu beginnen. Nachdem er inzwischen seine scharfen Konturen verloren hatte, tritt er langsam unter Streckung in einen länglichen Streif gegen das Zwerchfell hinab. In einiger Entfernung von diesem bleibt er ruhig liegen und verschwindet erst auf Nachtrinken von Wasser nach abwärts. Tags darauf Pr. II (s. S. 188). Der Wismuthbolus hält einen Moment an der gleichen Stelle an, wie gestern, bewegt sich dann im gleichen Stück langsam nach unten und verschwindet. Stenose im unteren Drittel des Ösophagus von 1 cm engster Weite und 6 cm approximat. Länge. Ösophagoskopischer Befund (Klinik Chiari): Ulcerierendes Carcinom.

Fall 18. Ambulanz-Patient der Klinik Gussenbauer, F. M., Bauer, 66 J. Seit 7 Monaten Obstipation, Abmagerung, zunehmende Schlingbeschwerden; in letzer Zeit können nur dünnbreiige und flüssige Speisen genommen werden. 46 cm von der Zahnreihe ein für dickste Sonde unüberwindlicher Widerstand, durgängig für Cou. Nr. 13. Die einfache Durchleuchtung ergiebt in jeder Richtung normalen Befund. Wismuth-Pr. I. negativ. Probe II negativ, Probe III: Es besteht geringes aber deutliches Gefühl von Steckenbleiben, das tief (in die Gegend des processus xyphoidens) lokalisiert wird. Die Durchleuchtung ergiebt trotz richtiger Röhrenstellung für den untersten Abschnitt des intrathoracischen Ösophagus (vorne, rechts, hoch), dass das ganze helle Mittelfeld frei ist. Patient trinkt nun 50 g Wismuthschüttelmixtur (Pr. IV) auf einmal nach. Im untersten Abschnitt des hellen Mittelfeldes erscheint ein 2 Querfinger breiter, 1 cm hoher mässig dunkler Streif, der aus dem Zwerchfellschatten aufsteigt. Unter geringen Schwankungen seiner Höhe hellt er sich allmählich auf und verschwindet vollkommen, worauf ohne irgend welche sichtbare Flecken das normale Bild wieder hergestellt ist. Stenosis oesophagi ad cardiam, Beginn der Stenose unterhalb des Zwerchfelles. Tags darauf radioskopische Sondenuntersuchung: Die schwere Sonde mittleren Kalibers findet tiefen, unüberwindlichen Widerstand. Der Sondenschatten zieht in normaler Lage durch das ganze helle Mittelfeld. Unterhalb der Zwerchfellkuppe sieht man im Leberschatten das in sanftem Bogen nach links gekrümmte 5 cm lange Sondenende. Dort, wo dasselbe eng an das Herz angeschmiegt, den Thoraxraum sich zu verlassen anschickt, zeigt es pulsatorische Bewegung kräftigen, arteriellen Charakters. Der Pulsationsstoss erfolgte hier von der Wirbelsäule gegen das Herz hin, und ist mit dem Spitzenstoss fast synchron (mitgeteilter Aortenpuls). (Vgl. Cardiastenose, S. 191.)

Fall 19. J. K., Hutmacher, 63 J.[1]) Vor 1 Jahre Magendrücken nach dem Essen; seit 2 Monaten regurgitieren breiige und flüssige Speisen nach 1—10 Minuten unverändert, ohne Anstrengung oder Schmerz. Starke Abmagerung, beständiger Hunger und Durst. Harn konzentriert, normal.

Radioskopische Untersuchung: 5 g Bismuthum subnitricum in 150 Wasser werden schluckweise, unter beständigem Umrühren im Laufe von $^3/_4$ Stunden genommen. Dabei regurgitiert beständig eine leicht getrübte Flüssigkeit (das Wasser nach Ausfallen des Wismut). Bei der Durchleuchtung findet man nun in der unteren linken Ecke des hellen Mittelfeldes, an das Herz angeschmiegt, einen leicht gekrümmten, intensiv dunklen Streif, der zur Hälfte unter der Zwerchfellkuppe sichtbar ist und dort in eine Spitze endet. An seinem oberen Ende sitzt ein halbkreisförmiger Schatten wie die Schale am Stiel eines Pokals (Fig. 55, S. 188). Sie muss als unteres Ende einer spindelförmigen Dilatation, der Streif als Stenose, dessen unteres Ende als deren engste Stelle aufgefasst werden. Der Streif hat 52 mm Länge und 11 mm Breite im Schatten bei einer Röhrenschirmdistanz von 60 cm gemessen. Vgl. zu dem folgendeu Fig. 60. Es war schräger ventrodorsaler Strahlengang angewendet worden, der schräge Thorax-Durchmesser betrug 36 cm. An den Gefrierschnitten des Brauneschen topographischen Atlas gemessen, verhalten sich die in Fig. 60 bezeichneten Abschnitte desselben $cd : db = 5 : 4$. Eine einfache Rechnung ergiebt die wirkliche Länge und Breite der Wismuthfüllung der Stenose.

[1]) Der Fall wurde im Wr. medic. Club am 14. Februar 1900 vorgestellt.

In Fig. 60 sind:

x (bei c), die Breite des Wismuthausgusses	x mm
x' (bei b), die Breite seines Schattens	11 „
ab die Röhrenschirmdistanz	600 „
db der schräge Thoraxdurchmesser	360 „
ac die Röhren-Ösophagus-Distanz =	

$$dc + ad$$

$$dc = \frac{5}{4}\, db = 200 \qquad ad = ac - db = 240$$

$$\text{also } ac = 440 \text{ mm}.$$

In ähnlichen Dreiecken verhalten sich die Basen wie ihre Höhen:

$x : ac = x' : ab.$

x (wirkliche Breite der Stenose) $= \frac{x' \cdot ab}{ac} = x' \cdot \frac{440}{600} = x' \cdot \frac{11}{15}$;

$11 \cdot \frac{11}{15} = 8$. Mit kleinem Fehler lautet die allgemeine Schlussformel: $x = x' \cdot \frac{3}{4}$. Wählt man nun vor Einzeichnung der Schattendimensionen konstant eine Röhrenschirmdistanz von 60 cm und weicht der schräge Durchmesser des Thorax von 36 cm nicht wesentlich ab, so lässt sich die Schlussformel bei der stets gleichen Lokalisation der hier in Betracht kommenden Fremdkörper und dem geringen Bedürfnisse nach Genauigkeit der Bestimmung in diesen Fällen folgende Angaben allgemein verwenden: Die wirkliche Breite und Länge der Wismuthfüllung ist gleich der Schattendimension mal $\frac{3}{4}$, d. h.: ein Viertel der Schattendimension fällt auf die perspektivische Vergrösserung. Eine genauere Berechnung im Einzelfalle ist bei der Unexaktheit der Grundlagen zwecklos. Die wirkliche Länge des Wismuthausgusses der Stenose lässt sich ebenso ($52 \cdot \frac{3}{4} = 39$ mm) berechnen. Da der Magenschlauch gelegentlich des Probefrühstückes bis auf 57 cm eingebracht werden konnte, wurde früher mit Rücksicht auf das Regurgitieren an Ösophagusdivertikel gedacht. Die schwere Sonde, auf 50 cm eingebracht, zeigte ihr unteres Ende oberhalb des Zwerchfelles umgebogen. Stenose des Ösophagus am Durchtritt durch das Zwerchfell, von der Minimallänge von 39 mm und einer Breite, die oben 8 mm beträgt und unten bis zum fast vollständigen Verschluss abnimmt. Darüber besteht eine spindelige Dilatation bedeutenden Grades. Einige Tage später war Probe II bei nachlassenden Schlingbeschwerden ausgeführt, positiv. Die ösophagoskopische Untersuchung konnte wegen ungenügender Streckbarkeit der Wirbelsäule nicht vollständig erhoben werden; in den ersten $^2/_3$ negativer Befund.

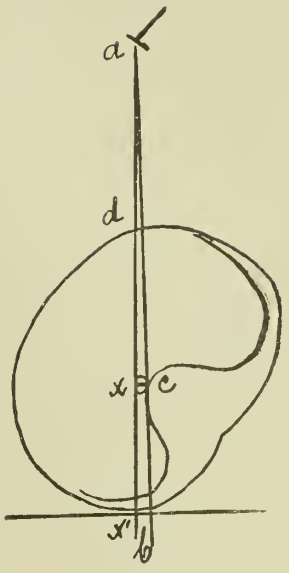

Fig. 60.
Bei x liegt an der Vorderfläche der Wirbelsäule im Ösophagus die ihn ausfüllende Wismuthmasse. Ihr Projektionsbild am Schirm liegt bei x'. Ihre wirkliche Grösse ist aus den beiden gleichschenkligen Dreiecken berechenbar.

Fall 20. Leop. S., 52 J. Seit 4 Monaten Schluckbeschwerden. Ösophagoskopischer Befund, Klinik Chiari: 33 cm von der Zahnreihe ein strikturierendes, ringförmiges Carcinom. Nach achttägiger Bougiesbehandlung waren fast alle Schlingbeschwerden verschwunden. Bissen jeden Kalibers konnten geschluckt werden, nur bei den grössten bestand leises Druckgefühl. Radioskopische Untersuchung: früher Probe II und III negativ, zu dieser Zeit: alle Wismuthproben negativ.

Fall 21. F. H. Seit 2 Jahren an beiden Armen Hypaesthesie für thermische Reize, zahlreiche Verbrennungen, deren Narben sichtbar sind, Atrophie der kleinen Handmuskeln. Seit 5 Wochen Schlingbeschwerden (die Bissen bleiben im Halse stecken und regurgitieren hierauf). Seit 14 Tagen Heiserkeit (rechtsseitige Recurrenslähmung). Durchleuchtungsbefund: Das Gebiet des rechten Spitzenfeldes ist verdunkelt mit ziemlich scharfer horizontaler unterer Grenze (es besteht seit 4 Jahren „Lungenspitzenkatarrh"). Der verschluckte Wismuthbolus bleibt in der Höhe des 5. Halswirbels stecken und wird hierauf unter heftigem Husten regurgitiert. Syringomyelie mit bulbären Symptomen.

Fall 22. K. Patient der I. med. Abteilung, Prof. Pal. Vor drei Wochen plötzlich hochgradige Trachealstenose, keine Schlingbeschwerden. Der schlecht genährte, stark gealtert aussehende Patient lässt weithin einen lauten in- und exspiratorischen Stridor hören. Cyanose, hochgradige Dispnoe. Ausser einer

kleinen weichen Struma und einer leichten Dämpfung über dem Manubrium Sterni ist noch ein auffallend kleiner, fast fehlender Brachial- und Radialpuls rechterseits und laryngoskopisch eine rechtsseitige Recurrensparalyse zu konstatieren.

Röntgenoskopischer Befund (Tfl. VIII, 2): Hinter der rechten Hälfte des Manubrium sterni liegt ein kinderfaustgrosser, den Mittelschatten nach rechts im Winkel zwischen Clavicula und rechtem Sternalrand nur wenig überragender, scharf begrenzter, gleichmässig gerundeter, intensiv schattengebender Tumor, der beim Schlucken um 1 cm geboben wird. Bei Drehung des Patienten nach rechts tritt er in ganzer Ausdehnung in das rechte Lungenfeld. Die grossen Gefässe sind nach links verdrängt, wodurch rechts unter dem Tumor der rechte Rand der Wirbelsäule frei wird. Nirgends Randpuls des Tumors, keine respiratorische Seitenverschiebung des Mediastinums. Herz normal. Aorta in schräger Richtung, nur links gut konturiert; rechts schliesst sich obige Schattenmasse an. Mit Rücksicht auf den schweren Zustand des Patienten wurde von jeder Untersuchung des Ösophagus Abstand genommen. In frontaler Richtung Retrosternalraum frei. Lungen frei. Im Gegensatz zu der Annahme einer malignen degenerierten retrosternalen Struma, lautete der autoptische Befund (nach wenigen Tagen): Exulcerierendes Carcinom am Übergang vom 1. zum 2. Drittel der vorderen Ösophaguswand mit Durchbruch in die Submucosa des untersten Trachealabschnittes und Stenose desselben. Metastatische Lymphdrüseninfiltration im Mediastinum nahe dem rechten Sternoclaviculargelenk und in der rechten Halsseite, vereinzelte Lungenmetastasen, Fettherz.

Fall 23. J. B. Ambulanter der Klinik Chiari. Der 43jährige Patient kam wegen rechtsseitiger Recurrensparese und Gefühle von Druck und Steckenbleiben beim Schlucken (Sondierung negativ), zur radiologischen Untersuchung, behufs Erforschung einer etwaigen introthoracischen Ursache der genannten Erscheinungen. Die Stimme von charakteristischer Heiserkeit, leichter exspiratorischer Stridor, periphere Arteriosclerose. Im medialen Teil der rechten Fossa infraclavicularis verkürzter Schall. Radioskopischer Befund: Herz, grosse Gefässe und Lungen normal. Die rechte Claviculosternalecke wird von einer taubeneigrossen, vorne kleineren, hinten grösseren, also nahe der vorderen Brustwand liegenden Schattenmasse eingenommen, welche beim Schlucken gehoben wird. In nahe liegender Weise (der Fall kam wenige Tage nach der Autopsie des vorhergehenden zur Untersuchung), wurde es nun für wahrscheinlich gehalten, dass der sichtbare Tumor aus Drüsen besteht, welche seitens eines, die Schlingbeschwerden bedingenden Ösophaguscarcinomes sekundär infiziert seien und ihrerseits die Kompression der Trachea (Stridor) und die rechtsseitige Recurrensparese bedingen. Allein die Funktionsprüfung des Ösophagus (Wismuthbolus) ergab, dass der sichtbare Bissen bei querer Durchleuchtung des Halses (VIII, 8), an der vorderen Pharynxwand oberhalb des Körpers des Zungenbeins liegen geblieben war. Bei jedem Schluckakt wurde der Wismuthbolus nach hinten an die Wirbelsäule gedrückt, wobei der helle Pharynxraum verschwand, der Bissen ganz schmal wurde und doppelte Höhenausdehnung annahm (platt gedrückt wurde). Die sofort vorgenommene Spiegeluntersuchung ergab, dass der Wismuthbolus in der rechten Vallecula lag, der Rachenreflex herabgesetzt war, und die Zunge bei Herausstrecken nach rechts abwich. Unter reichlichem Nachtrinken von Wasser konnte man radioskopisch beobachten, wie der Bolus die Vallecula verliess und dann mässig schnell nach abwärts glitt. Unter diesen Umständen musste von der ersten Auffassung des Falles abgegangen werden, zu Gunsten der Annahme bulbärer Lähmung mit dem bedeutungslosen Nebenbefunde eines retrosternalen Tumors (Struma?).

Fall 24. F. S., 7jähriger Knabe, seit 6 Monaten besteht im Abdomen ein kindskopfgrosser Tumor, mit der grösseren Hälfte im linken oberen Quadranten gelegen, respiratorisch verschieblich, von der Lendengegend her ballotierend. Die unteren Lungenränder und das Herz, dessen Spitzenstoss im 3. lc.-R. liegt, stehen hoch. Mit Rücksicht auf die letztgenannten Momente unternommen, ergab die radiologische Untersuchung den in Tfl. VIII, Fig. 5 und in deren Beschreibung wiedergegebenen Befund eines grossen, vom Mediastinum ausgehenden Tumors in der linken Thoraxhälfte.

Fall 25. A. L. 16jähriges Mädchen. Seit 6 Monaten drückendes Gefühl in der Magengegend nach dem Essen. Nie Erbrechen. Seit 5 Monaten trockener Husten, besonders nachts. Arterien normal, keine Parodoxie der Pulse. Respiration 32, die linke Seite wird nachgeschleppt. Kleine schmerzhafte Drüsen in der linken Supraclaviculargrube. In der Tiefe des Jugulum tastet man einen Zapfen einer harten Geschwulst. Links vorn ist die 2. und 3. Rippe vorgewölbt, darüber ectatische Hautvenennetze, die Interkostalräume sind ausgefüllt. Der Schall über der linken Spitze stark verkürzt, dann absolute Dämpfung, die in die Herzdämpfung übergeht und nach rechts bis zum linken Sternalrand reicht. In der Axillarlinie heller Schall. Hinten heller Lungenschall, links mit tympanitischem Beiklang, unten 2 Finger breit verkürzter Schall. Atemgeräusch vesikulär, links vorn über der linken Spitze und hinten an der Basis abgeschwächt, über der absoluten Dämpfung unhörbar. Stimmfremitus desgleichen. Spitzenstoss nirgends deutlich, reine Herztöne. Die Durchleuchtung ergab in der linken Thoraxhälfte, den grössten Teil des linken Lungenfeldes erfüllend (Tfl. VIII, 6), einen mit breiter Basis dem Mittelschatten aufsitzenden ovalen Tumorschatten, der

sich in scharf linearer Grenze vom hellen Lungenfelde abhob. Der Herzschatten ist weit nach rechts verdrängt. Das Retrosternalfeld des frontalen Bildes ist gedeckt, das Retrocardialfeld frei. Nach kurzem Aufenthalt in der Klinik verschlimmerte sich der Zustand erheblich, insbesondere trat tägliches schmerzhaftes Erbrechen und Regurgitieren nach dem Essen ein und Patientin bezeichnet eine bestimmte Stelle unter dem Sternum, an der die Bissen stecken bleiben. $1^1/_2$ g Bismuthum subnitricum in Oblate wird zunächst schwer geschluckt und zwar regurgitiert es, nachdem es die obere Brustapertur erreicht hat. Ein kleinerer Bolus passiert diese Stelle und schiebt sich langsam in wenig veränderter Form in flachem Bogen um den rechten, verdrängten Mittelschattenrand entlang, mehrmals stehenbleibend gegen das Zwerchfell. Dort bleibt er längere Zeit liegen und setzt auf einen Trunk Wasser hin seinen Weg in scharfer Abweichung nach links fort, um im Abdomen zu verschwinden. Vom Mediastinum ausgehender Tumor, Verdrängung des letzteren nach rechts. Schädigung der motorischen Sufficienz des Ösophagus durch die Spannung über die ihn dislocierenden Teile.

Erklärung der Tafelabbildungen.

Entsprechend der wiederholt gewürdigten Thatsache, dass für die Untersuchung der Thoraxeingeweide die Radiographie gegenüber der Radioskopie eine sekundäre Rolle spielt, sind im folgenden eine kleine Anzahl Radiogramme wiedergegeben. Bei der Auswahl derselben wurden die typischen und häufigen Bilder bevorzugt und das klinisch Wichtige dem technisch Vollkommenen vorgezogen. Die angewandte Reproduktionstechnik (Rotationsphotographie) bedarf keiner Würdigung. Sie ist allgemein als die beste technische Reproduktionsmethode anerkannt.

Sämtliche Tafelabbildungen sind verkleinert und zwar:

Tafel	Figur 1	Figur 2	Figur 3	Figur 4	Figur 5	Figur 6	Figur 7	Figur 8
I	1/10	1/6	1/6	1/6	1/6	1/4		
II	1/6	1/6	1/6	1/6	1/6	1/6		
III	1/3	1/5	1/4	1/8	1/8	1/5		
IV	1/6	1/3	1/6	1/3	1/5	1/5	1/6	
V	1/5	1/6	1/6	1/6	1/6	1/6		
VI	1/6	1/6	1/6	1/6	1/6	1/6		
VII	1/6	1/6	1/6	1/4	1/5	1/6		
VIII	1/5	1/5	1/5	1/6	1/6	1/6	1/5	1/4

Tafel I (Fig. 1—6).

Fig. 1. Arrangement für die Thoraxdurchleuchtung, wie es in der genannten Klinik in Gebrauch ist, von vorne gesehen. Vgl. dazu die seitliche Ansicht des ähnlichen in meinem privaten Gebrauch stehenden (S. 11, Fig. 3). Aus dem Hintergrund treten die Kabel an eine (jetzt nicht mehr in Gebrauch stehende, nicht regenerierbare) Röntgenröhre heran. Dieselbe ist in das hölzerne Endglied des S. 9 beschriebenen und Fig. 2 abgebildeten Wandarm eingefügt. Dieses ist in dem mittelst umlegbaren Hebels fixierbaren Kugelgelenke (mit einer Hand ausführbar) etwas gehoben. Es ist bei *b* in einem Scharniergelenk gebrochen. Am Wandarm ist das Paralloskop angebracht. Von seinen Teilen ist der erste Führungsstab am Endglied des Armes verschraubt, während die übrigen nach dem Gebrauch abgenommen werden. Der Messingkonus ist so eingestellt, dass er durch sein Lumen den Antikathodenspiegel der Röhre sehen lässt und auf dem parallel zur Verschiebungsebene des Wandarmes gehaltenen Schirm einen ringförmigen Schatten wirft. Damit der Wandarm bei seiner Verschiebung diese Ebene stets einhält, ist das Kugelgelenk bei *a* durchbohrt. Ein in die Bohrung eingesteckter Stift arretiert alle nicht in der genannten Ebene gehenden Bewegungen. Oberhalb der Röhre und vor ihr sieht man die Bleiblende mit dem seitlichen Handschutz an ihrer Aufhängevorrichtung (S. 14, Fig. 5) hängen. Das bleibeschwerte Gegengewicht des

letzteren ist im Bilde sichtbar geworden, da die Bleiblende die höchste Stellung (Kopfhöhe) einnimmt. Noch näher dem Beschauer hängt der Fluorescenzschirm an der gleichen Vorrichtung und ist tiefgestellt.

Fig. 2. Thorax eines 28jährigen, gesunden, mässig kräftig gebauten Mannes mit geringem Paniculus. Sagittale, ventrodorsale Aufnahme aus mittlerer Röhrenstellung. Wir sehen dem Untersuchten gleichsam durch den Rücken in die Brust und rechts und links gelten daher vom Beschauer aus (vgl. S. 32, Fig. 12). Rechter Arm seitwärts gehoben (geringe Drehung und Lateroposition der rechten Skapula). Aufnahme bei ruhiger, fortdauernder, vorwiegend abdominaler Respiration, weshalb die Rippenschatten scharf, die Schatten der respiratorisch beweglichen Eingeweide (Herz, Zwerchfell) aber verschwommen begrenzt sind. Ebenso ist die Lungenzeichnung kaum angedeutet. Durch den Mittelschatten ist die Wirbelsäule mit allen Details sichtbar, durch das Herz auch die Rippenschatten. Der Schatten des letzteren ist in seinen unteren Partien durch die Zwerchfellkuppe gedeckt und nur sein linker Kammerbogen auf dem etwas helleren Magenfeld sichtbar.

Fig. 3. Derselbe Thorax, dorsoventraler Strahlengang, Aufnahme bei angehaltenem Atem. Alle respiratorisch verschieblichen Teile (Herz, Zwerchfell, Rippen) zeigen scharflineare Konturen. Die Lungenfelder zeigen jetzt, da die störende Verschiebung beseitigt ist, die normale „Lungenzeichnung", welche marmorartig, netzförmig von der Hilusgegend gegen die Peripherie an Dichte und Deutlichkeit abnimmt. Die linke Zwerchfellkuppe steht im Gegensatz zur Norm höher als die rechte und hat die Herzspitze etwas gehoben, das Herz entsprechend rotiert. Der Hochstand der linken Zwerchfellkuppe ist durch Gasblähung des Magenfundus hervorgerufen, welche bei der Versuchsperson fast konstant besteht. Das Magenfeld ist daher hell und Funduswand und Zwerchfell bilden sich, einander anliegend, als dunkle Bogenlinie ab. Die Aufnahme ist mit etwas weicherer (weniger evacuierter) Röhre als die in Fig. 2 wiedergegebene gemacht. Beachte die Erscheinungen der Schattendeckung an den Kreuzungsstellen der Rippen.

Fig. 4. Sagittale, ventrodorsale Aufnahme bei tiefstehender Röhre. (Vgl. die Form der Claviculaschatten hier und in Fig. 2.) 28jähriges Mädchen, Spitzenkatarrh und Halsrippe rechts. Die Richtung des Strahlenganges ist auch ohne Herzschatten erkennbar. Besonders leicht an den stark vergrösserten, blassen, unscharf begrenzten sternalen Enden der Schlüsselbeine gegenüber den acromealen. Vgl. hierzu auch Fig. 2 und 3. Keine abnormen Lungenverhältnisse. Die 2. rechte Brustrippe ist dunkler als die 2. linke, eine Wirkung der Schattendeckung aber nicht mit einem Verdichtungsherd der Lunge, sondern mit der etwas höher gehaltenen rechten Clavicula. Dagegen deckt die linke Clavicula teilweise die linke 3. Rippe.

Fig. 5. Verdrängung der Trachea durch Struma. 60jährige Frau mit alter Struma. Abmagerung Recurrensparese und Sympathicuslähmung seit 3 Monaten. Keine kardialen Symptome. Carcinoma in struma. Sagittale, ventrodorsale Aufnahme bei sehr hochstehender Röhre (Verlaufsrichtung der Clavicula etc.). Die auf die Vorderseite beschränkte Verdickung des Halses ist bei dem gewählten Strahlengang in übertriebenem Masse wiedergegeben. In der Struma ein nussgrosser, offenbar verkalkter Knoten. In der alle Details aufweisenden Silhouette der Wirbelsäule ist die helle Schattenaussparung der Trachea sichtbar. Sie ist, mit ihrem mittleren Anteil am stärksten, nach links verlagert (vgl. Fig. 20, S. 46). Deutliche Lungenzeichnung von Hilus gegen die Peripherie hin abnehmend.

Fig. 6. Chronische, indurative Peribronchitis. Dorsoventrale Aufnahme, verschleiertes, kontrastarmes Bild (harte Röhre). Vom Hilus gehen beiderseits abnorm dichte strahlige Schattenzüge nach allen Richtungen, besonders nach oben und unten. Rechte Zwerchfellkontur leicht geknickt. Nirgends Zeichen bronchiektatischer Kavernen im Radiogramm; siehe dagegen Krankengeschichte und Sektionsbefund Fall 4, S. 210.

Tafel II (Fig. 1—6).

Figur 1 und 2. Rechtsseitige Bronchostenose, siehe Krankengeschichte Fall 1, S. 206. 2 ventrodorsale Aufnahmen desselben Thorax, in exspiratorischer (Fig. 2) und inspiratorischer (Fig. 1) Stellung bei angehaltenem Atem. Inspiratorisch sind das Herz und die grossen Gefässe in die kranke, rechte Thoraxseite gerückt, die rechte Thoraxhälfte hat sich stärker erweitert, als die linke, die Rippen verlaufen flacher, die Intercostalräume sind breiter, das Lungenfeld, besonders die Spitze heller als rechts. Exspiratorisch normale Verhältnisse (Fig. 2).

Fig. 3. Linksseitiges Pleuraexsudat. Ventrodorsale Aufnahme. Das Bild zeigt alle Charaktere dieser Aufnahmsrichtung, bei der rechts und links vom Beschauer aus gilt, wie in Fig. 2. Allein das Herz liegt verkehrt, weil die Platte bei der Aufnahme verkehrt lag.

Rechts normale Verhältnisse. Links liegt über dem Zwerchfell im unteren Drittel des Lungenfeldes eine ungemein dichte, oben linear begrenzte Schattenmasse, welche durch ein äusserst

bewegliches, jeder Lageveränderung folgendes Pleuraexsudat (reichlich Eiweiss, sp. Gew. 1014) erzeugt wurde. Ueber demselben sieht man einen gekrümmten stichförmigen Schatten im Skapularfelde, welches am Schirmbilde nur in einer bestimmten Durchleuchtungsrichtung (von vorn unten nach hinten oben und umgekehrt) erschien und in jeder anderen verschwand. Er muss daher von einem flächenförmigen, häutigen Körper herrühren, welcher in der genannten Richtung durch die Lunge ausgespannt ist (schwartig verdichtete Pleura interlobaris? S. 98). Eine merkliche Verschiebung des Herzens nach rechts besteht nicht.

Fig. 4. Pneumonia cruposa lobi superioris dextri. 16jähriger Bursche, früher stets gesund. Ventrodorsale Aufnahme bei mittlerer Röhrenhöhe. Links normale Verhältnisse. Rechts ist die obere Lungenfeldhälfte gleichmässig verdunkelt. Die untere Hälfte der Verdichtung ist horizontal und linear und entspricht der Lage nach der Grenze zwischen Ober- und Mittellappen. Darunter ist das Lungenfeld von normaler Helligkeit. Das Infiltrat verdunkelt auch die obere Hälfte des Wirbelschattens. Vgl. Fig. 27, 3 und Text, S. 81.

Fig. 5. Pneumonia crouposa lobi inferioris sinistri. Ventrodorsale Aufnahme aus mittelhoher Röhrenstellung. Verdunkelung der linken unteren Hälfte des Lungenfeldes mit allmählich nach unten zunehmender Intensität, entsprechend dem nach unten zunehmenden Durchmesser des Unterlappens. Die obere Grenze unscharf, verschwommen. (Vgl. S. 79, Text und Fig. 27, 2.) In der oberen Hälfte des Infiltratschattens sind die Rippenschatten noch erkennbar. Rechte Vorhofswölbung weit.

Fig. 6. Rechtsseitiges Pleuraexsudat, seit 2 Monaten bestehend, mehrfach durch Punktion entleert. Dorsoventrale Aufnahme. Die untere Hälfte des rechten Lungenfeldes ist durch eine dicke Schattenmasse erfüllt, deren obere Grenze scharf linear ist und medial abfällt. Das zugrundeliegende Exsudat ist nicht regelmässig geformt, was aus den helleren, lateralen und medialen Stellen hervorgeht. Keine merkliche Verdrängung des Herzens nach links. Die beiden letzten Momente weisen darauf hin, dass das Exsudat durch Verklebungen der Pleura an seiner natürlichen Ausbreitung gehindert war. Auf dem durch Gasfüllung hellen Magenfelde hebt sich der obere Milzpol und die untere Herzfläche ab. Der linienförmige Schatten, den das Zwerchfell im Verein mit der Funduswand des Magens, z. B. in Tfl. I, 3 so deutlich wirft, ist hier durch die respiratorische Verschiebung völlig verschwunden (vgl. S. 58, Fig. 22). Er würde die Herzspitze mit dem oberen Milzpol verbinden, und war bei der Schirmuntersuchung zu sehen.

Tafel III (Fig. 1—6).

Fig. 1. Rechtsseitiger Pneumothorax, von Béclère (S. 59 c. l.) beschriebener Fall, ventrodorsale Aufnahme. Die rechte Thoraxhälfte ist weiter, als die linke, die rechte Schulter ist gehoben, die Rippen sind rechts mehr horizontal, die Intercostalräume weiter als links. Die respiratorische Exkursion der Rippen links, besonders in den oberen Teilen des Lungenfeldes deutlich durch doppelte Konturierung ausgedrückt, rechts nur in den lateralen Rippenabschnitten angedeutet. Das rechte Lungenfeld ist auffallend hell, die Rippenschatten sind teilweise „weggeleuchtet". Der Schatten der komprimierten atelektatischen Lunge schmiegt sich in Form eines vertikalen dunklen Streifens dem Mittelschatten an. Von der oberen äusseren Ecke der Lungenstumpfes zieht ein aus atelektatischem Lungengewebe bestehendes Band frei durch den Thoraxraum nach oben und aussen und heftet sich an die obere laterale Thoraxwand, wo eine circumskripte Verklebung zwischen Pleura pulmonalis und costalis bestanden hatte. Die untere Grenze des Lungenfeldes ist nicht durch die konvexe Zwerchfellkontur, sondern durch einen unregelmässigen, jener aufgelagerten Schatten gebildet, welchen ein dort liegender eitriger Erguss geworfen hat. Dass der Schatten desselben sich nach oben nicht scharf und streng horizontal abgrenzt, rührt von seiner respiratorischen Verschiebung und daher, dass die Röhre nicht in der Ebene des Flüssigkeitsspiegels, sondern höher stand. Das Herz ist stark nach links verdrängt, so dass die rechte Herzschattengrenze den rechten Rand der Wirbelsäule freigegeben hat. In der linken Lunge vereinzelte Heerdschatten, von tuberkulöser Infiltration herrührend.

Fig. 2. Künstliches Gebiss im Ösophagus, knapp über dem Hiatus des Zwerchfells. In sagittaler Richtung war dasselbe weder am Leuchtschirm noch auf Radiogrammen sichtbar. In der ersten schrägen Richtung aber konnte man es schon am Schirm mit allen Details (Goldklammern und Zähnen, von denen zwei ausgebrochen waren) erkennen. Am Schirm sah man, dass seine Lage vollkommen der des Ösophagus entsprach (siehe S. 184), dass es der Hinterfläche des Herzens von untenher anlag und von dieser rhythmisch gegen die Wirbelsäule hin bewegt wurde und dass es hie und da kleine Bewegungen nach aufwärts machte, wie dies bei Bissen gewöhnlich ist, die im Ösophagus ein Hindernis finden. Das Radiogramm zeigt im übrigen das normale Bild der ersten schrägen Durchleuchtungsrichtung des Thorax und ihre Bedeutung für die Wirbelsäule das Herz, die Aorta,

den Ösophagus und die Lungenspitzen. Man sieht die ganze Reihe der Dorsalwirbelkörper in voller Deutlichkeit ohne Störung durch die in sagittaler Richtung davorliegenden Organe des Cirkulations-Apparates, die Intervertebrallöcher und Querfortsätze. Links von der Wirbelsäule von ihr isoliert das S. 126 beschriebene Herzbild, das nach oben in das schmale leicht gekrümmte Schattenband der Aorta übergeht. Zwischen beiden das helle Mittelfeld als schmaler heller Streif, den normaler Weise unsichtbaren Ösophagus enthaltend. Das zweite, linke Spitzenfeld ist normal und zeigt die in Fig. 32, S. 107 dargestellten Schattendeckungen.

Fig. 3. Totes Kaninchen, bei dem durch die Punktionskanüle Luft in die linke Pleurahöhle geblasen wurde. Das normaler Weise mit dem grösseren Anteil in der linken Körperhälfte liegende Herz wurde (am Fluorescenzschirm gesehen) mit steigendem Druck in der linken Pleurahöhle immer mehr mit der Spitze nach rechts verlagert, bis es, nachdem unter eigentümlichen Respirationserscheinungen am rechten Zwerchfell der Tod erfolgt war, die in der Figur ersichtliche, starke Rechtslage bei vertikaler Stellung einnahm. Dorsoventrale Aufnahme bei vertikaler Stellung, Röhre in mittlerer Thoraxhöhe. Sektionsbefund: Rechte Lunge normal. Linke vollständig atelektatisch in der Hilusgegend liegend. Linksseitiger Hömopneumothorax. Magen und Kolon teils mit Luft, teils mit flüssigem Inhalt gefüllt. Cysticercus der Leber. Hautemphysen der linken Thoraxseite. Das Röntgenogramm zeigt das linke „Lungenfeld" stark verlängert und verbreitert, nach unten begrenzt durch eine horizontale Linie, das Niveau des Blutergusses in der Pleurahöhle. Derselbe bildet sich tief dunkel ab und wird nach unten in grossem konkaven Bogen durch das Zwerchfell begrenzt. Diesem liegt der gasgeblähte Magen an, dessen zum Teil flüssiger, zum Teil gasförmiger Inhalt sich in einer zweiten horizontalen Linie begrenzt. Darunter zieht in sanftem Bogen eine Schlinge des langen Coecum als heller Streif quer durch das Abdomen. Der Herzschatten liegt mit seinem grösseren Anteil in der rechten Körperhälfte, die Spitze weisst nach rechts unten. Die Haut der linken Thoraxhälfte ist durch einen hellen Zwischenraum (arteficielles Emphysem) von der Thoraxwand abgehoben. Die eigentümlichen Schatten links vom Thorax rühren von der Armatur der Kanüle (Gummischläuche und eiserne Klemme) her.

Fig. 4 und 5 zeigen das ventrodorsale und dorsoventrale Bild des S. 211, Fall 5 beschriebenen Pyopneumothorax sinister. Röhre genau im Niveau des Ergusses unter Kontrolle mit dem Schirm eingestellt. Über dem absolut dunklen, scharf linear und genau horizontal begrenzten Schatten des Ergusses die absolut helle, jedes Detail entbehrende, blos von Luft erfüllte Pleurahöhle. Der atelektatische Lungenstumpf ragt nicht über das Niveau des Ergusses hervor.

Fig. 6. Rechte Thoraxhälfte des S. 211 als Fall 6 beschriebene rechtsseitige Pneumothorax mit adhärenter Lungenspitze. Die dadurch an der vollständigen Retraktion gehinderte, walzenförmig am Mediastinum liegende Lunge (S. 86) lässt das laterale Drittel des Lungenfeldes frei. Dieses erscheint auffallend hell.

Tafel IV (Fig. 1—7).

Fig. 1. Thorax eines 28jährigen Mädchens mit beiderseitigem „Spitzenkatarrh". Ventrodorsale Aufnahme bei angehaltenem Atem. In Fig. 2 ist die linke obere Lungenhälfte desselben Radiogrammes in weniger verkleinertem Massstab wiedergegeben. Die rechte Spitze ist radiologisch normal. Das linke Lungenfeld ist in der oberen Hälfte bis herab zum Hilus grossfleckig verdunkelt. Dort, wo diese Flecken mit Rippenschatten zusammenfallen, gewinnen sie durch Deckung (s. S. 102) besondere Dunkelheit, als ob die dichtesten Herde zufällig hinter den Rippen angeordnet wären. Zwischen ihnen erscheinen die bandförmigen Rippenschatten, wie unterbrochen oder transparent. Rechts begleitet ein Schattenzug die rechte Vorhofskontur und wird ebenfalls durch Deckung mit den Rippen verstärkt. Er gehört der normalen Hilusverzweigung an. Ein heller Fleck im zweiten Intercostalraum links erweckt Verdacht auf eine Caverne (S. 104), doch vgl. Tfl. V, Fig. 1.

Fig. 3. Chronische Tuberkulose. Thorax einer 22jährigen Frau, welche, an tuberkulöser Infiltration beider Lungen leidend, bald nach der radiologischen Untersuchung starb und bei der Autopsie chronische Granulartuberkulose aller Lappen zeigt. Daneben zahlreiche kleine Cavernen. Dorsoventrale Aufnahme in respiratorischem Stillstand. Beide Lungenfelder sind durch reichliche Schattenmassen (kleinherdige Form) verdunkelt. Das rechte Spitzenfeld desselben Radiogrammes ist in Fig. 4 in weniger verkleinertem Maassstab wiedergegeben und man sieht nun das die Schattenbildungen teils aus dunklen Flecken auf hellem Grund, teils hellen, runden, zum Teil scharf begrenzten Stellen auf dunklem Grund bestehen. Die letzteren rühren von den genannten kleinen Cavernen her, die ersteren von Infiltrationsherden.

Fig. 5. Beiderseitiger Spitzenkatarrh, Pleuraschwarte links hinten unten. 17jähriger Schneider, der seit 2 Jahren die Erscheinungen eines beiderseitigen Spitzenkatarrh und vor einem Jahr eine linksseitige exsudative Pleuritis durchmachte, befindet sich zur Zeit der Untersuchung wohl. Leichte Dämpfung ohne wesentliche Abschwächung des Atemgeräusches und des Stimm-

fremitus links hinten unten. Ventrodorsale Aufnahme. Aus der im ganzen auffallend dunklen rechten Spitze treten einige grössere unscharf begrenzte und unregelmässig geformte Herdschatten besonders hervor, die anscheinend einen Halbkreis bilden (Caverne?). Die linke Spitze zeigt ebenfalls einen kleinen Herdschatten. Die zwei unteren Drittel des linken Lungenfeldes sind in mässig intensivem, nach unten zunehmendem Grade gleichmässig verdunkelt, doch sieht man die Rippenschatten überall deutlich durchscheinen. Eine dichtere Partie kommt durch „Deckung" mit der Skapula zustande. Im umgekehrt aufgenommenen dorsoventralen Bilde waren abgesehen von den Spitzenfeldern beide Lungenfelder hell und im linken hob sich auf hellem Grunde das im ersten Bilde vollständig verdeckte Herz ab.

Fig. 6. Infiltration beider Lungen mit Schrumpfung der linken Cavernen. 14jähriger Knabe bietet den Befund beiderseitiger tuberkulöser Infiltration dar und zeigt überdies über der linken Spitze vorn und hinten amphorisches Atmen, vorn Wintrisch'schen Schallwechsel und grossblasige klingende Rasselgeräusche mit metallischem Beiklang. Ventrodorsale Aufnahme, Röhre in mittlerer Thoraxhöhe. Linksseitige Thoraxschrumpfung (Skoliose, steilerer Rippenverlauf und engere Intercostalräume links, das Herz nach rechts verzogen, die Wirbelsäule am rechten Rand freigelegt. Das linke Lungenfeld ist intensiv und ungleichmässig verdunkelt, nur das Spitzenfeld ist in faustgrossem Umfang auffallend hell. Dieser helle Bezirk ist ungefähr kreisförmig mit einer in die äusserste Spitze ragenden Bucht und nicht sehr scharf umgrenzt. Die Helligkeit dieses Bereiches übertrifft anscheinend die normaler Lunge nicht wesentlich; innerhalb desselben ist keinerlei Detail vorhanden. Rechts besteht ebenfalls ein im Umkreise eines hellen, hier apfelgrossen Fleckes angeordneter Infiltrationsschatten. Das übrige rechte Lungenfeld zeigt eine abnorme Vermehrung der Lungenzeichnung, welche in netzartigen Zügen und unregelmässig verbunbundenen Flecken besteht.

Fig. 7. Linksseitige Lungen- und Thoraxschrumpfung. 36jähriger Tischler, der in der Jugend 3mal „Lungenentzündung" durchmachte und später stets an Husten und Kurzatmigkeit litt. Ventrodorsale Aufnahme. Links Lungenfeld erheblich schmäler als das rechte, die Rippen verlaufen sehr steil, die Intercostalräume sind sehr eng, es besteht eine Dorsalscoliose mit der Konkavität nach links (vgl. S. 113). Das Herz ist nach links hin verzogen, ragt mit keinem Anteil in die rechte Thoraxhälfte, der Aortenbogen liegt durch Verziehung ganz in der linken Thoraxhälfte, neben der Wirbelsäule. Das rechte Lungenfeld enthält leicht vermehrte „Lungenzeichnung", das linke ist gleichmässig leicht verdunkelt (pleurale Schwarten und durch Schrumpfung verminderter Luftgehalt). Am Halse ein Gussfehler der photographischen Platte.

Tafel V (Fig. 1—6).

Fig. 1. Klinische Diagnose: Beiderseitiger Spitzenkatarrh. 20jährige Näherin, feinblasiges, nicht klingendes Rasseln über beiden Spitzen, verschärftes Inspirium rechts. Keine Infiltrationssymptome. Ventrodorsale Aufnahme in respiratorischem Stillstand. Im oberen Drittel des Lungenfeldes sieht man rechts mehrere strangförmige Schattenzüge, welche in der Gegend des medialen oberen Skapulawinkels die Form eines Ringes mit hellem Centrum annehmen. Sichere Caverne in schrumpfendem Infiltrat. Das linke Spitzenfeld ist wenig hell. Ob eine pathologische Verdunkelung besteht, lässt sich nicht sicher entscheiden; auch ist der Vergleich mit der anderen Seite unmöglich. Wir finden also abermals bei klinisch gleichartigem Befund (Spitzenkatarrh) beiderseits ganz verschiedene Grade des Prozesses und erkennen die Bedeutung der radiologischen Untersuchung für die Beantwortung der Frage, ob hinter dem Zeichen des Katarrh sich eine Phthisis incipiens im anatomischen Sinne, oder ein vorgeschrittener Prozess verbirgt.

Fig. 2. Aneurysma der Aorta ascendens und des Bogens. Sagittale, dorsoventrale Aufnahme aus mittelhoher Röhrenstellung. Uber dem stark nach links vergrösserten und mit der Spitze erhobenen Herzschatten ragen beiderseits aus dem Mittelschatten zwei Vorwölbungen, welche sich nach oben unterhalb der Schlüsselbeine begrenzen. Die linke höher hinaufreichende nimmt die typische Lage der Aneurysmen des Bogens und der Aorta descendens ein, während die rechte weniger hoch hinaufreicht, sich nach unten deutlich vom Herzen abhebt und damit den Typus des Aneurysma der a. ascendens wiedergiebt. Bei der Durchleuchtung, deren gesamten Ergebnisse, sowie die übrige Krankengeschichte unter Fall 11, S. 214 einzusehen ist, pulsierten beide Vorwölbungen mässig stark, die linke stärker als die rechte. Die linke lag in mittlerer Thoraxtiefe (hinten und vorn gleich grosse Schattenbilder), die rechte liegt der vorderen Brustwand an (hinten viel grösser etc. als vorn). Autopsie.

Fig. 3. Aneurysma aortae ascendentis et arcus, bronchostenosis sinistra. Krankengeschichte und Obduktionsbefund siehe Kasuistik, Fall 3, S. 209. Sagittale, dorsoventrale Aufnahme aus mittelhoher Röhrenstellung. Im Magen ein horizontales Flüssigkeitsniveau, darüber im Fundus eine

Gasblase. Die linke Zwerchfellhälfte steht infolge der Gasblähung des Magens (konstant während der ganzen mehrwöchentlichen Beobachtungszeit) höher als die rechte. Das mässig vergrösserte Herz ist dadurch gehoben und so gedreht, dass es mit der Spitze anstatt nach aussen und unten fast nur nach aussen zeigt. Über dem Herzen tritt aus dem Mittelschatten beiderseits eine Vorwölbung aus, welche anscheinend einer im Mediastinum liegenden Masse angehören. Die Ränder sind gleichmässig gerundet. Die Form der rechtsseitigen, vom Herzen scharf abgegrenzten Vorwölbung entspricht dem Sagittalbilde eines Aneurysma der aorta ascendentis, das grösser ist und insbesondere weiter nach abwärts reicht als das eben an Fig. 2 geschilderte. Die linke gehört dem Bogen an, wobei das Sagittalbild die Frage offen lässt, ob jene durch einfache, allgemeine Dehnung, durch Verlagerung oder durch Einbeziehung des Bogens in die Aneurysmabildung erzeugt ist. Die scharfe Zeichnung der linken Zwerchfellhälfte rührt nicht daher, dass die Aufnahme in respiratorischem Stillstande gemacht wurde, sondern daher, dass die Zwerchfellatmung durch hochgradiges Emphysem beiderseits und durch die Bronchostenose links in besonderem Maasse herabgesetzt war.

Fig. 4. Der gleiche Fall, ventrodorsale Aufnahme. Die rechtsseitige Vorwölbung erscheint hier wegen der Lage des Sackes nahe der vorderen Brustwand erheblich grösser, die linksseitige dagegen mindestens nicht vergrössert.

Fig. 5. Angeborenes Vitium, wahrscheinlich offengebliebener Ductus arteriosus Botalli. Ventrodorsale Aufnahme. Der vergrösserte Herzschatten macht den Eindruck einer dorsoventralen Aufnahme oder eines situs inversus cordis. Allein die Herzspitze liegt nicht, wie es scheinen möchte, rechts (vom Beschauer aus gesehen), sondern links. Sie ist normal gelagert, der linke Kammerbogen aber ist durch die enorm vergrösserte mittlere linke Vorwölbung grösstenteils verdeckt. Diese zeigte am Schirm energischen herzsystolischen Puls und gehört der stark gedehnten Arteria pulmonalis an. Der rechtsseitige Anteil des Herzschattens, der vom rechten Ventrikel und vom randbildenden rechten Vorhof zusammengesetzt wird, ist durch bedeutende Dilatation der letzteren abnorm gross und imitiert die Form der Herzspitze. Am Schirm zeigte er Kontraktionen, welche denen der Herzspitze ähnlich sind. Sie sind vom rechten Ventrikel auf den Vorhof übertragen. Die dorsoventrale Aufnahme des Falles ist in Fig. 44 S. 139 schematisch wiedergegeben.

Fig. 6. Hohes linksseitiges Pleuraexsudat. Dorsoventrale Aufnahme. Das linke Lungenfeld ist von unten bis über die Hilusgegend von einem dichten Schatten eingenommen, der sich nach oben ziemlich scharf abgrenzt. Vom Herzschatten, dessen linker Anteil durch den Schatten des Ergusses gedeckt ist, sieht man die rechte Vorhofswölbung. Sie reicht etwas weiter nach rechts als normal. Doch ist die Verschiebung des Herzens nach rechts gering. Und dies, sowie das ungewöhnliche, horizontale Niveau des Ergusses (vgl. Fig. 30 S. 95) mag auf Verklebungen der linken Pleuren beruhen.

Tafel VI (Fig. 1—6).

Fig. 1 ist mit Fig. 2 zu vergleichen. Aneurysma arcus aortae cum compressione bronchi sinistri. Siehe die Krankengeschichte unter Fall 12, S. 214. Dorsoventrale Aufnahme in respiratorischem Stillstand, um die lebhafte inspiratorische Dislokation des Mediastinums in die linke Thoraxseite auszuschalten, die bei dem Kranken bestand (s. S. 49). Die grosse am Schirm pulsierende Vorwölbung am linken oberen Rand des Mittelschattens gehört einem Bogenaneurysma an. Die flache rechtsseitige ist auf diesem Radiogramm infolge asymetrischer Röhrenstellung grösstenteils durch die Wirbelsäule gedeckt. Das Bild lässt keinerlei Urteil darüber zu, ob es sich um Aneurysma, allgemeine Dehnung oder etwa Verlagerung der Aorta handelt. Die Durchleuchtung in schräger Richtung entschied die Frage zu Gunsten eines Aneurysma. Man beachte, dass die linke Vorwölbung an Grösse weit hinter der in der folgenden Fig. 2 sichtbaren, die einer allgemeinen Aortendehnung angehört, zurückbleibt. Tfl. VII, 1 zeigt die ventrodorsale Aufnahme des Falles.

Fig. 2 ist bezüglich der Aortenverhältnisse mit Fig. 1 zu vergleichen. Allgemeine Drehung der Aorta bei Aorteninsufficiens. Tuberkulose des rechten Oberlappens. Hypertrophie und Dilatation des ganzen Herzens (Sektion). Über dem gleichmässig vergrösserten Herzschatten sieht man links eine hoch hinaufreichende, dem Aortenbogen angehörige, und rechts eine flache Vorwölbung, welche der Aorta ascendens, resp. der von ihr verdrängten und mit fortgeleiteter Pulsation bedachten Cava descendens angehört. Beide Vorwölbungen pulsierten am Schirm energisch im Gegensatz zu den in Fig. 1 dargestellten (s. S. 167), weshalb auch die Schattenränder hier unschärfer als dort sind. Die obere Hälfte des rechten Lungenfeldes ist von einem ungleichmässigen Schatten bedeckt, der eine ziemlich scharf untere, leicht nach aussen abfallende Grenzlinie zeigt (chronische granuläre Tuberkulose des Oberlappens, siehe S. 103 und 78).

Fig. 3 und die folgenden Figuren dieser Tafel gehören einem Fall von Aneurysma arcus aortae an (S. 217, Fall 16) und zeigen die 4 für die Diagnose des Aortenaneurysma wichtigsten

Durchleuchtungsrichtungen. Es bestand ausserdem Lungenblähung. Fig. 3, die sagittale, dorsoventrale Aufnahme, zeigt eine vergrösserte Bogenwölbung und „Steilstellung des Herzens".

Fig. 4. Das ventrodorsale Bild des gleichen Falles zeigt die vergrösserte Bogenwölbung in gleicher Grösse wie Fig. 3, aber einen, entsprechend den Lageverhältnissen grösseren Herzschatten, der, mit etwas härterer Röhre aufgenommen, durchsichtiger ist und eine innere vertikale Schattengrenze zeigt, welche als Rand der Aorta descendens gedeutet wurde. In beiden sagittalen Bildern fehlte am Schirm auch bei genauer „Abschreitung der Oberfläche" des Sackes durch Drehung des Patienten jede Pulsation.

Fig. 5. In der Richtung von links hinten nach rechts vorn sieht man eine dem Herzen halsartig aufsitzende, keulenförmige Schattenmasse den Ort des normalen Aortenbandes (vgl. Tfl. III, 2) einnehmen, die das helle Mittelfeld zwischen der Wirbelsäule und den Cirkulationsorganen frei lässt (vgl. Fig. 53, S. 170). Ihr Kopfteil wird durch die Schattenlinie der vorderen Trachealwand durchsetzt. Die in Fig. 3 und 4 gedeckte Wirbelsäule tritt frei hervor.

Fig. 6. Auf der frontalen Aufnahme des gleichen Falles (von rechts nach links sieht man das Retrocardialfeld frei). Das Retrosternalfeld wird von hinten her durch eine dichte Schattenmasse soweit erfüllt, dass nur ein schmaler heller Streif hinter dem Schatten des Sternum freibleibt. Wirbelkörper.

Tafel VII (Fig. 1—6).

Fig. 1. Aneurysma arcus aortae. Die dorsoventrale Aufnahme des in Tfl. VI, 1 dargestellten und als Fall 12, S. 214 mitgeteilten Falles. Beide Vorwölbungen sind erheblich grösser als in der entgegengesetzten Richtung. Die rechtsseitige, weil sie, der Aorta ascendens und der verdrängten Vena cava descendens angehörig, nahe der vorderen Brustwand liegt. Die linksseitige, welche ebenfalls grösser erscheint, beweist damit, dass ihre laterale Oberfläche nicht in derselben Thoraxtiefe liegt wie der normale Bogen, dass also das Bogenaneurysma eine nach vorn gehende Wachstumsrichtung genommen hat. Siehe diesbezüglich auch die frontale Richtung Fall 10, Seite 213 und Text, S. 169.

Fig. 2. Aneurysma arteriae anonymae, Fall 16, S. 217. Dorsoventrale Aufnahme. Im rechten Spitzengebiet oberhalb und unterhalb der Clavicula springt eine apfelgrosse, halbkreisförmige Vorwölbung aus dem Miltelschatten vor und zeigt dadurch die wirkliche Grösse des intrathoracischen, teilweise als äussere pulsierende Vorwölbung der Inspektion zugänglichen Sackes. Der Aortenbogen, nach links verdrängt, bildet an der gewöhnlichen Stelle über halbkreisförmige Vorwölbung. Allgemeine Vergrösserung des Herzschattens.

Fig. 3. Aneurysma arteriae anonymae, Fall 15, S. 217. Die gleichen Verhältnisse wie in Fig. 2, nur sind die Vorwölbungen kleiner und die linke, dem verdrängten Aortenbogen angehörig, ist flach.

Fig. 4. Pulsionsdivertikel des Ösophagus. Kopf, Hals und obere Thoraxapertur, Strahlengang von links nach rechts, Platte an der rechten Halsseite, Krankengeschichte S. 197. Vor den Körpern des 5. Hals- bis 1. Brustwirbels sieht man im Weichteilschatten des Halses ein aufrecht gestelltes helles Oval, das luftgefüllte Divertikel, dessen Wand als unscharfer, ovaler Schattenstrich erscheint. Vor demselben zieht, im Ösophagus liegend, die vom Mund und der Rachenhöhle her verfolgbare, zum grössten Teil mit Quecksilber gefüllte Sonde durch die obere Thoraxapertur. Sie weicht, normalerweise an der Wirbelsäule liegend, dem Divertikel aus.

Fig. 5. Weit nach links hin wachsendes Aneurysma des Bogens. Fall 8, S. 213. Im Gegensatz zu diesem vollständig auf den Bogen beschränkten Prozess beachte man die Fig. 6, einen typischen Fall des auf die Aorta ascendens beschränkten Aneurysma. Dorsoventrale Aufnahme. An Stelle der kleinen Aortenwölbung ein mächtiger, faustgrosser, mehr als halbkreisförmiger, scharf begrenzter Schatten. Siehe im übrigen die Krankengeschichte.

Fig. 6. Aneurysma aortae ascendentis. Fall 9, S. 213. Vergl. Fig. 5. Typisches Bild. Dorsoventrale Aufnahme. Die aus der oberen Hälfte des rechten Mittelschattenrandes ausspringende Vorwölbung grenzt sich nach unten fast horizontal ab, indem ihr unterer Rand in fast senkrechter Richtung zum Mittelschatten zurückkehrt und mit dem lateralen Rand einen Winkel bildet. Ähnlich wie hier, aber an tieferer Stelle, setzt sich in Tfl. V, 3 der Aneurysmasack unten vom Herzen ab. Dort ist auch der Anfangsteil ergriffen und sind die Klappen insufficient geworden, hier nicht.

Tafel VIII (Fig. 1—8).

Fig. 1. Aneurysma arteriae anonymae, Fall 14, S. 216. Dorsoventrale Aufnahme. Die normale Schattenaussparung der Trachea fehlt in der Medianlinie. Ihr grösserer intrathoracischer Anteil ist nach links verschoben, stark verschmälert und stark mit der Konkavität nach rechts gekrümmt. Sie

umzieht so als heller Streif einen kreisrunden, in der Gegend des rechten Sternoclaviculargelenkes gelegenen, scharf umgrenzten Schatten, den Aneurysmasack, links von ihrem unteren Ende tritt halbkreisförmig der Schatten des nach links verdrängten Bogens aus. Im übrigen vgl. die Krankengeschichte und zwei weitere Abbildungen des Falles, Fig. 54, S. 175 und Fig. 59, S. 217.

Fig. 2. Metastatische Lymphdrüseninfiltration nahe dem rechten Sternoclaviculargelenk (Carcinom des Ösophagus). Fall 22, S. 219. Der rechte sternoclaviculare Winkel ist durch einen scharf begrenzten Schatten eingenommen, der am Schirm beim Schlucken um 1 cm gehoben wurde. Bei Drehung des Patienten nach rechts trat er in ganzem Umfang frei in das rechte Lungenfeld. Links trat aus dem zarten Mediastinum auffallend stark die Aortenwölbung aus. Sie dürfte durch den beschriebenen Tumor verdrängt sein. Unter ihr folgt die normale mittlere Vorwölbung des linken Randes des Mittelschattens. Die Schattenaussparung der Trachea ist etwas nach links verdrängt und begrenzt undeutlich den Tumor von links her.

Fig. 3. Tuberkulösen Bronchialdrüsentumor am linken Lungenhilus. Dorsoventrale Aufnahme. Die linke Hilusgegend nimmt eine scharf in mehreren Bogen begrenzte Schattenmasse ein. (Über der linken Spitze Katarrh, im Sputum Bacillen.)

Fig. 4. Fibröses Lymphosarkom der vorderen mediastinalen Lymphdrüsen mit Übergreifen in beide Oberlappen, Fall 3, S. 209. Dorsoventrale Aufnahme. Die rechte Hilusgegend ist von einer Schattenmasse eingenommen, welche weit in das rechte Lungenfeld ausgreift und nach unten scharf, nach oben unscharf begrenzt ist. Auch die linke Hilusgegend ist von einer solchen erfüllt. Die lokalitatorische Schirmuntersuchung (Röhrenverschiebung Fig. 52, S. 162) ergab eine der vorderen Brustwand nahe Lage beider Herde. Die rechte Vorhofswölbung, zum Teil durch den Tumor hindurch sichtbar, ist stark vergrössert, die Lungen sind wenig durchsichtig, kontrastlos, beides in den Cirkulationsverhältnissen begründet (s. Krankengeschichte S. 209 und Herz S. 66). Die unteren Lungenanteile sind durch die Residuen der früheren Exsudate verdunkelt.

Fig. 5. Mediastinaltumor, Zwerchfellhochstand. Ventrodorsale Aufnahme, Röhre in Zwerchfellhöhe. Die radiologische Untersuchung, welche mit Rücksicht auf den Herz- und Zwerchfellhochstand unternommen wurde, ergab eine grosse, die linke Thoraxhälfte fast vollständig erfüllende Masse von Kugelgestalt mit scharfen Rändern nach Art der die Lunge verdrängenden substituierenden Tumoren. Sie reicht vom Mittelschatten bis an die laterale Thoraxwand und lässt nur das Spitzenfeld und den phrenicocostalen Winkel der Lungenbasis frei. Ihr Centrum wirft dichteren Schatten. Das Herz wird durch sie etwas nach rechts verdrängt. Die Zwerchfellhälften stehen durch Volumen abdominis auctum hoch.

Fig. 6. Tumor mediastini, dislocatio cordis. Fall 25, S. 221. Dorsoventrale Aufnahme. Das linke Lungenfeld ist durch ein mit breiter Basis dem linken Mittelschattenrande aufsitzende ovale scharfbegrenzte Schattenmasse grösstenteils gedeckt. Frei blieben blos das Spitzenfeld, der axillare Lungenfeldrand und der phrenicocostale Winkel. Der rechte Mittelschattenrand (rechter Vorhof und Vena cava descendens) sind nach rechts verlagert. Bezüglich des Ösophagus siehe die Krankengeschichte des Falles.

Fig. 7. Allgemeine Aortendehnung, Arteriosklerose, Emphysem, Senium. Dorsoventrale Aufnahme, sehr hoher Röhrenstand. Die Aortenwölbung ist abnorm stark ausgeprägt, in der ersten schrägen Richtung war das Aortenband etwa um die Hälfte verbreitert. Ein Anlass zur Annahme einer Verdrängung bestand nicht. Die Lungenfelder des kontrastreichen Bildes, besonders das linke, sind reich an baumartig verzweigter „Lungenzeichnung".

Fig. 8. Bulbärlähmung, Schlingparese. Fall 23, S. 220. Aufnahme des Kopfes und Halses in querer Richtung. Vor den Körpern des 4. und 5. Halswirbels, hinter dem hier undeutlichen Schatten des Zungenbeines ist der steckengebliebene Wismuthbolus sichtbar.

Leipzig,
Druck von Ramm & Seemann.

1.

2.

3.

4.

5.

6.

Neue Photogr. Gesellsch. Berlin-Steglitz.

Verlag von Lucas Gräfe & Sillem in Hamburg.

1.

2.

3.

4.

5.

6.

Neue Photogr. Gesellsch. Berlin-Steglitz.

Verlag von Lucas Gräfe & Sillem in Hamburg.

Neue Photogr. Gesellsch. Berlin-Steglitz. Verlag von Lucas Gräfe & Sillem in Hamburg.

Neue Photogr. Gesellsch. Berlin-Steglitz. Verlag von Lucas Grafe & Sillem in Hamburg.

Verl. Photogr. Gesellsch. Berlin Steglitz

Verlag von Lucas Gräfe & Sillem in Hamburg.

1.

2.

3.

4.

5.

6.

Neue Photogr. Gesellsch. Berlin-Steglitz. Verlag von Lucas Gräfe & Sillem in Hamburg.

Neue Photogr. Gesellsch. Berlin-Steglitz. Verlag von Lucas Gräfe & Sillem in Hamburg.

5.

4.

6.

7.

8.

Verlag von Lucas Gräfe & Sillem in Hamburg.

Verlag von **Lucas Gräfe & Sillem** in **Hamburg.**

Fortschritte auf dem Gebiete der Röntgenstrahlen

herausgegeben von

Dr. **Albers-Schönberg**

sind ein Sammelorgan für alle Publikationen, welche die Anwendung der Röntgenstrahlen zu **medizinischen** Zwecken behandeln. Die **physikalische** und **technische** Abteilung hält den mit Röntgenstrahlen arbeitenden Arzt über die neuesten Erfindungen und Erfahrungen auf dem Laufenden. Die mustergültigen Reproduktionen haben dazu beigetragen, der Zeitschrift schnell eine weite Verbreitung zu schaffen.

Preis eines Jahrganges von 6 Heften 30 Mark.

Als Ergänzungshefte hierzu erscheint:

Archiv und Atlas der normalen und pathologischen Anatomie

in typischen Röntgenbildern

Heft 1: **Die Entwicklung des menschlichen Knochengerüstes während des fötalen Lebens** von **Lambertz,** Stabsarzt bei der Kaiser Wilhelms-Akademie für das militärärztliche Bildungswesen. Mit 10 Tafeln und 20 Figuren im Text. Preis 12 Mark.

Heft 2: **Die angeborenen Verbildungen der oberen Extremitäten** von **Dr. Georg Joachimsthal,** Privatdozent an der Berliner Universität. Mit 8 Tafeln und 24 Figuren im Text. Preis 9 Mark.

Heft 3: **Die angeborene Luxation des Hüftgelenkes** von Geh. Med.-Rat Professor **Dr. Max Schede.** Mit 8 Tafeln. Preis 8 Mark.

Heft 4: **Die topographische Anatomie der oberen Extremität** von **Dr. R. Jedlička** in Prag, **Dr. G. Kratzenstein** in Frankfurt a. M. und **Dr. W. Schefler** in London. Mit 14 Tafeln. Preis 10 Mark.

Heft 5: **Fracturen und Luxationen. Teil I. Die Fracturen und Luxationen der [illegible] und des Carpus. Die Frakturen des Metacarpus und der Vorderarmknochen.** Von Professor **Dr. M. Oberst** in Halle a. S. Mit 192 Röntgenbildern auf 22 Tafeln. Preis 20 Mark.

Heft 6. **Die röntgenologische Diagnostik der Erkrankungen der Brusteingeweide.** Von **Dr. Guido Holzknecht** in Wien (I. medizin. Klinik Hofrat Prof. Dr. Nothnagel). Mit 90 Abbildungen im Text und 50 Röntgenbildern auf 8 Tafeln. 230 S. Preis 25 Mark.

Weitere Hefte in Vorbereitung.

Mikrophotographischer Atlas

zum Studium der

pathologischen Mykologie des Menschen

von

Dr. Eugen Fraenkel,

Prosektor des Krankenhause Hamburg-Eppendorf.

Band I: 86 Photogramme auf 41 Tafeln. In Leinwand geb. 27 Mark.

Zum ersten Mal werden in diesem Werke die durch pathogene Mikroorganismen hervorgerufenen Veränderungen in den Geweben des Menschen in Photogrammen dargestellt. Die Abbildungen sind Photographieen und erfordern beim Studium die Anwendung der Lupe, wobei die Details stereoskopisch hervortreten. Ein ausführlicher und erschöpfender Text, welcher sich nicht nur auf die Beschreibung der Abbildungen beschränkt, erhöht die Brauchbarkeit des Buches.

Daraus einzeln:

Lieferung 1:	**Tuberkelbacillus**	19 Photogr.	auf 9	Tafeln	M. 6.—
„ 2:	**Leprabacillus**	16 „	„ 7	„	„ 4.—
„ 3:	**Bacillus der Beulenpest**	14 „	„ 7	„	„ 4.—
„ 4:	**Bacillus influenzae und bacillus diphtheriae**	20 „	„ 10	„	„ 6.—
„ 5:	**Bacillus typhi abdominalis u. vibrio cholerae asiaticae**	17 „	„ 8	„	„ 5.—

RAMM & SEEMANN, LEIPZIG.